Google

This is a digital copy of a book that was preserved for generations on library shelves before it was carefully scanned by Google as part of a project to make the world's books discoverable online.

It has survived long enough for the copyright to expire and the book to enter the public domain. A public domain book is one that was never subject to copyright or whose legal copyright term has expired. Whether a book is in the public domain may vary country to country. Public domain books are our gateways to the past, representing a wealth of history, culture and knowledge that's often difficult to discover.

Marks, notations and other marginalia present in the original volume will appear in this file - a reminder of this book's long journey from the publisher to a library and finally to you.

Usage guidelines

Google is proud to partner with libraries to digitize public domain materials and make them widely accessible. Public domain books belong to the public and we are merely their custodians. Nevertheless, this work is expensive, so in order to keep providing this resource, we have taken steps to prevent abuse by commercial parties, including placing technical restrictions on automated querying.

We also ask that you:

+ *Make non-commercial use of the files* We designed Google Book Search for use by individuals, and we request that you use these files for personal, non-commercial purposes.

+ *Refrain from automated querying* Do not send automated queries of any sort to Google's system: If you are conducting research on machine translation, optical character recognition or other areas where access to a large amount of text is helpful, please contact us. We encourage the use of public domain materials for these purposes and may be able to help.

+ *Maintain attribution* The Google "watermark" you see on each file is essential for informing people about this project and helping them find additional materials through Google Book Search. Please do not remove it.

+ *Keep it legal* Whatever your use, remember that you are responsible for ensuring that what you are doing is legal. Do not assume that just because we believe a book is in the public domain for users in the United States, that the work is also in the public domain for users in other countries. Whether a book is still in copyright varies from country to country, and we can't offer guidance on whether any specific use of any specific book is allowed. Please do not assume that a book's appearance in Google Book Search means it can be used in any manner anywhere in the world. Copyright infringement liability can be quite severe.

About Google Book Search

Google's mission is to organize the world's information and to make it universally accessible and useful. Google Book Search helps readers discover the world's books while helping authors and publishers reach new audiences. You can search through the full text of this book on the web at http://books.google.com/

Über dieses Buch

Dies ist ein digitales Exemplar eines Buches, das seit Generationen in den Regalen der Bibliotheken aufbewahrt wurde, bevor es von Google im Rahmen eines Projekts, mit dem die Bücher dieser Welt online verfügbar gemacht werden sollen, sorgfältig gescannt wurde.

Das Buch hat das Urheberrecht überdauert und kann nun öffentlich zugänglich gemacht werden. Ein öffentlich zugängliches Buch ist ein Buch, das niemals Urheberrechten unterlag oder bei dem die Schutzfrist des Urheberrechts abgelaufen ist. Ob ein Buch öffentlich zugänglich ist, kann von Land zu Land unterschiedlich sein. Öffentlich zugängliche Bücher sind unser Tor zur Vergangenheit und stellen ein geschichtliches, kulturelles und wissenschaftliches Vermögen dar, das häufig nur schwierig zu entdecken ist.

Gebrauchsspuren, Anmerkungen und andere Randbemerkungen, die im Originalband enthalten sind, finden sich auch in dieser Datei – eine Erinnerung an die lange Reise, die das Buch vom Verleger zu einer Bibliothek und weiter zu Ihnen hinter sich gebracht hat.

Nutzungsrichtlinien

Google ist stolz, mit Bibliotheken in partnerschaftlicher Zusammenarbeit öffentlich zugängliches Material zu digitalisieren und einer breiten Masse zugänglich zu machen. Öffentlich zugängliche Bücher gehören der Öffentlichkeit, und wir sind nur ihre Hüter. Nichtsdestotrotz ist diese Arbeit kostspielig. Um diese Ressource weiterhin zur Verfügung stellen zu können, haben wir Schritte unternommen, um den Missbrauch durch kommerzielle Parteien zu verhindern. Dazu gehören technische Einschränkungen für automatisierte Abfragen.

Wir bitten Sie um Einhaltung folgender Richtlinien:

+ *Nutzung der Dateien zu nichtkommerziellen Zwecken* Wir haben Google Buchsuche für Endanwender konzipiert und möchten, dass Sie diese Dateien nur für persönliche, nichtkommerzielle Zwecke verwenden.

+ *Keine automatisierten Abfragen* Senden Sie keine automatisierten Abfragen irgendwelcher Art an das Google-System. Wenn Sie Recherchen über maschinelle Übersetzung, optische Zeichenerkennung oder andere Bereiche durchführen, in denen der Zugang zu Text in großen Mengen nützlich ist, wenden Sie sich bitte an uns. Wir fördern die Nutzung des öffentlich zugänglichen Materials für diese Zwecke und können Ihnen unter Umständen helfen.

+ *Beibehaltung von Google-Markenelementen* Das "Wasserzeichen" von Google, das Sie in jeder Datei finden, ist wichtig zur Information über dieses Projekt und hilft den Anwendern weiteres Material über Google Buchsuche zu finden. Bitte entfernen Sie das Wasserzeichen nicht.

+ *Bewegen Sie sich innerhalb der Legalität* Unabhängig von Ihrem Verwendungszweck müssen Sie sich Ihrer Verantwortung bewusst sein, sicherzustellen, dass Ihre Nutzung legal ist. Gehen Sie nicht davon aus, dass ein Buch, das nach unserem Dafürhalten für Nutzer in den USA öffentlich zugänglich ist, auch für Nutzer in anderen Ländern öffentlich zugänglich ist. Ob ein Buch noch dem Urheberrecht unterliegt, ist von Land zu Land verschieden. Wir können keine Beratung leisten, ob eine bestimmte Nutzung eines bestimmten Buches gesetzlich zulässig ist. Gehen Sie nicht davon aus, dass das Erscheinen eines Buchs in Google Buchsuche bedeutet, dass es in jeder Form und überall auf der Welt verwendet werden kann. Eine Urheberrechtsverletzung kann schwerwiegende Folgen haben.

Über Google Buchsuche

Das Ziel von Google besteht darin, die weltweiten Informationen zu organisieren und allgemein nutzbar und zugänglich zu machen. Google Buchsuche hilft Lesern dabei, die Bücher dieser Welt zu entdecken, und unterstützt Autoren und Verleger dabei, neue Zielgruppen zu erreichen. Den gesamten Buchtext können Sie im Internet unter http://books.google.com durchsuchen.

J. F. LEHMANN's Verlag in MÜNCHEN.

Lehmann's medizinische Handatlanten

nebst kurzgefassten Lehrbüchern.

Bd.

1. **Atlas und Grundriss der Lehre vom Geburtsakt und der operat. Geburtshilfe.** In 155 teils vielf. Abbild., v. Dr. O. Schäffer. 5. erw. Aufl. Geb. ℳ 8.—
2. **Anatomischer Atlas der geburtshilfl., Diagnostik und Therapie.** Von Dr. O. Schäffer. 2. Aufl. Mit 160 farb. Abb. und 318 S. Text. Geb. ℳ 12.—
3. **Atlas und Grundriss der Gynäkologie,** mit 207 meist farb. Abbild. u. 262 S. Text von Dr. O. Schäffer. 2. Aufl. Geb. ℳ 14.—
4. **Atlas und Grundriss der Krankheiten der Mundhöhle, des Rachens und der Nase.** Von Dr. L. Grünwald. 2. Aufl. Mit 42 farbigen Tafeln und 99 Textabb. Geb. ℳ 12.—
5. **Atlas u. Grundriss der Hautkrankheiten.** Mit 77 farb. Taf. u. 50 schwarzen Abb. Von Prof. Dr. Mracek. 2. vielf. verb. u. erw. Aufl. Geb. ℳ 16.—
6. **Atlas und Grundriss der Syphilis und der venerischen Krankheiten.** 2. Aufl. Mit 81 farb. Taf. u. 26 schwarz. Abb. Von Prof. Dr. Mracek. Geb. ℳ 16.—
7. **Atlas u. Grundriss d. Ophthalmoskopie u. ophthalmoskopischen Diagnostik.** Mit 151 farb. Abbild. Von Prof. Dr. O. Haab in Zürich. 5. Aufl. Geb. ℳ 12.—
8. **Atlas u. Grundriss der traumatischen Frakturen u. Luxationen.** Mit 76 farb. Taf. u. 238 Abb. im Text. V. Prof. Dr. H. Helferich. 7. Aufl. Geb. ℳ 12.—
9. **Atlas des gesunden und kranken Nervensystems nebst Abriss der Anatomie, Pathologie u. Therapie desselben.** Von Prof. Dr. Ch. Jakob. Mit Vorrede v. Prof. v. Strümpell. 2. Aufl. Geb. ℳ 14.—
10. **Atlas und Grundriss der Bakteriologie und bakteriolog. Diagnostik.** Von Prof. Dr. K. B. Lehmann u. Prof. Dr. R. O. Neumann. 4. Aufl. Mit za. 700 vielfarb. Originalbildern. 2 Bänd Geb. ℳ 18.—
11/12. **Atlas und Grundriss der patholog. Anatomie.** In 185 farb. Tafeln u. 68 Textabb. Von Prof. Dr. O. v. Bollinger. 2 Bände. 2. Aufl. Geb. je ℳ 12.—
13. **Atlas und Grundriss der Verbandlehre** von Prof. Dr. A. Hoffa in Berlin. In 148 Tafeln. 3. vermehrte u. verb. Aufl. Geb. ℳ 8.—
14. **Grundriss der Kehlkopfkrankheiten u. Atlas der Laryngoskopie.** 2. Aufl., mit 112 Abbild. auf 47 farb. Tafeln und 26 schwarzen Textabb. Von Dr. L. Grünwald. Geb. ℳ 10.—
15. **Atlas u. Grundriss der int. Diagnostik.** In za. 70 farb. Tafeln. Von Dr. Steyrer u. Prof. Dr. Strauss. (Ersch. i. Winter 1908/09.) Geb. za. ℳ 14.—
16. **Atlas u. Grundriss d. chir. Operationslehre.** Von Prof. Dr. O. Zuckerkandl. 2. verm. u. verb. Aufl. Mit 48 farb. Tafeln u. 309 Textabbild. Geb. ℳ 12.—
17. **Atlas u. Grundriss d. gerichtl. Medizin** u. Benutz. v. E. v. Hofmanns Atlas der gerichtl. Medizin, herausgegeb. v. Prof. Dr. G. Puppe in Königsberg i. Pr. Mit 70 farb. Tafeln und 304 Text-Abbild. 2 Bde. Geb. ℳ 20.—
18. **Grundriss und Atlas der äusserlich sichtbaren Erkrankungen des Auges** von Prof. Dr. O. Haab. Mit 86 farb. u. 18 schwarzen Abb. 3. Aufl. Geb. ℳ 10.—
19. **Atlas und Grundriss der Unfallheilkunde.** Von Dr. Ed. Golebiewski in Berlin. 40 farbige Tafeln. 141 Textabbild. Geb. ℳ 15.—
20/21. **Atlas und Grundriss der patholog. Histologie. Spezieller Teil.** 120 farb. Taf. Von Prof. Dr. H. Dürck. 2 Bände. Geb. je ℳ 11.—
22. — — **Allgemeiner Teil.** Mit 77 vielfarbigen lithographischen und 81 zum Teil zweifarbigen Buchdruck-Tafeln. Geb. ℳ 20.—
23. **Atlas und Grundriss der orthopädischen Chirurgie** v. Dr. A. Lüning u. Dr. W. Schulthess. Mit 16 farb. Taf. u. 366 Textabb. Geb. ℳ 16.—
24. **Atlas u. Grundriss d. Ohrenheilkunde.** Herausg. v. Dr. G. Brühl u. Prof. Dr. A. Politzer. 2. Aufl. Mit 265 farb. u. 163 schwarz. Abb. Geb. ℳ 12.—
25. **Atlas** [illegible] **Unterleibsbrüche.** Von Prof. Dr. G. Sultan in B[illegible] [illegible] 83 Textabb. Geb. ℳ 10.—
26. [illegible] [illegible]**Strunk, Anatomie d. Menschen.** V. Prof. Dr. [illegible] 50 farb. Taf. u. 68 Textabb. Geb. ℳ 20.—
[illegible] Von Prof. Dr. W. Weygandt in Würz- [illegible] Textabb. u. 1 Anstaltskarte. Geb. ℳ 16.—

N33
m93
1908

Bd.

28. **Atlas u. Grundriss der gynäkologischen Operationslehre.** V. Privatdoz. Dr. O. Schäffer 42 farb. Taf. u. 21 zum Teil farbige Textabb. Geb. ℳ 12.—
29. **Atlas u. Grundriss d. Diagnostik u. Therapie d. Nervenkrankheiten** von Prof. Dr. W. Seiffer in Berlin. Mit 26 farb. Taf. u. 284 Textabb. Geb. ℳ 12.—
30. **Lehrbuch u. Atlas d. Zahnheilkunde** mit Einschluss der Mundkrankheiten v. Dr. G. Preiswerk. 2. Aufl. Mit 50 farb. Taf. u. 141 Textabb. Geb. ℳ 14.—
31. **Atlas und Grundriss der Lehre von den Augenoperationen** von Prof. Dr. O. Haab in Zürich. 30 farb. Taf. u. 154 Textabbild. Geb. ℳ 10.—
32. **Atlas u. Grundriss d. Kinderheilkunde** von Privatdoz. Dr. R. Hecker und Privatdoz. Dr. J. Trumpp. Mit 48 farb. Taf. u. 144 Abbild. Geb. ℳ 16.—
33. **Lehrbuch und Atlas der zahnärztlichen Technik** v. Dr. G. Preiswerk in Basel. Mit 21 vielfarb. Tafeln u. 382 schwarzen u. farb. Abbild. Geb. ℳ 14.—
34. **Atlas und Grundriss der allgemeinen Chirurgie** v. Prof. Dr. Gg. Marwedel. Mit 28 farb. Taf. u. 171 Textabbild. Geb. ℳ 12.—
35. **Atlas u. Grundriss der Embryologie der Wirbeltiere und des Menschen** von Prof. Dr. A. Gurwitsch in St. Petersburg. Mit 143 vielfarb. Abb. auf 59 Taf. und 196 schwarz. Textabb. Geb. ℳ 12.—
36. **Grundriss u. Atlas der speziellen Chirurgie.** Von Prof. Dr. G. Sultan in Berlin. Bd. I. Mit 40 vielf. Tafeln und 218 zum Teil zwei- u. dreifarb. Textabbild. Text 29 Bogen 8°. Geb. ℳ 16.—
37. — — Bd. II. Erscheint im Winter 1908/09.

Lehmann's medizinische Atlanten in 4°.

Bd.

1. **Atlas und Grundriss der topographischen und angewandten Anatomie** v. Prof. Dr. O. Schultze in Würzburg. Mit 70 farb. Tafeln, sowie 29 Textabbild. n. Originalen v. Maler A. Schmitson u. Maler K. Hajek. Geb. ℳ 16.—

1—4. **Atlas der deskriptiven Anatomie des Menschen** von Professor Dr. J. Sobotta, Prosektor der Anatomie zu Würzburg:

1. Bd. (Lehmann's medizinische Atlanten in 4° Bd. II): Knochen, Bänder, Gelenke und Muskeln des menschlichen Körpers. Mit 84 farb. Tafeln, sowie 257 zum Teil mehrfarbigen Abbild. nach Originalen von Maler K. Hajek und Maler A. Schmitson. Geb. ℳ 20.—

2. Bd. (Lehmann's med. Atlanten in 4° Bd. III): Die Eingeweide des Menschen einschl. des Herzens. Mit 19 farb. Tafeln sowie 187 z. T. mehrfarb. Abbildungen nach Originalen von Maler [illegible]ek. Geb. ℳ 16.—

3. Bd. (Lehmann's medizinische [illegible] in 4° Bd. IV): Das [illegible] des Menschen nebst einem Anhang: Das Lymphgefässsystem des [illegible]chen. [illegible]94 meist vierfarbigen Text[illegible] [illegible]nalen von Maler Karl [illegible]. Geb. ℳ 22.—

Grundriss der [illegible] Atlas der [illegible] Band) I. Teil [illegible] [illegible] 2. Teil [illegible] 3. Atlas typ[illegible] [illegible]

J. F. LEHMANN's Verlag in MÜNCHEN.

Lehmann's medizinische Handatlanten.

Band V.

Atlas und Grundriss

der

Hautkrankheiten

von

Dr. Franz Mracek

k. k. o. ö. Professor für Dermatologie und Syphilis an der Universität in Wien.

Zweite, vielfach verbesserte und erweiterte Auflage.

Mit 77 farbigen Tafeln nach Originalaquarellen von Maler J. Fink und A. Schmitson und 50 schwarzen Abbildungen.

Dauerhaft gebunden 16 Mark.

Der Atlas enthält 77 farbige Tafeln und 50 schwarze Abbildungen;

Lehmanns

medizinische Handatlanten.

Band VI.

LANE

MEDICAL

LIBRARY

Gift

LEHMANNS MEDIZIN.

HANDATLANTEN.

BAND VI.

ATLAS

der

Syphilis und der venerischen Krankheiten

mit einem

Grundriss der Pathologie und Therapie derselben

von

Hofrat Professor Dr. **Franz Mračeк** in Wien.

Zweite vermehrte und verbesserte Auflage.

Mit 81 farbigen Tafeln
nach Original-Aquarellen von Maler A. Schmitson
und 26 schwarzen Abbildungen.

MÜNCHEN
Verlag von J. F. Lehmann
1908.

Alle Rechte, insbesondere das der Uebersetzung in fremde Sprachen vorbehalten.

Vorwort.

Indem ich der an mich vor zwei Jahren ergangenen Aufforderung des Herrn Verlegers, einen Atlas der venerischen und syphilitischen Erkrankungen zusammenzustellen, nachgekommen bin, war es meine Absicht ein weiteren Kreisen zugängliches Buch zu schaffen, da die bisher vorhandenen Bilderwerke durch ihren Umfang und ihren Preis nur eine begrenzte Verbreitung finden konnten. Demgemäss war es notwendig, die häufigsten und praktisch wichtigsten Affektionen auszuwählen, seltenere Erkrankungen, die das Interesse der Fachkreise erregen, beiseite zu lassen. Die Abfassung des Textes war durch gleiche Prinzipien geleitet. Das Krankenmaterial entstammt zum allergrössten Teile der mir unterstehenden Abteilung im k. k. Rudolfsspitale zu Wien, ausserdem verdanke ich dem Direktor der n. oe. Landesfindelanstalt Herrn Sanitätsrat *Dr. Braun* zwei Fälle von hereditärer Syphilis, Herrn Primararzt *Prof. Dr. Bergmeister* zwei Fälle von luetischer Erkrankung des Auges, Herrn *Prof. Dr. E. Lang* einen Fall von Erkrankung des behaarten Kopfes.

Herr Maler *Schmitson* hat überraschend schnell die betreffs Auffassung und Wiedergabe der Krankheitsformen so schwierigen Anforderungen überwunden und eine Serie von musterhaft zu nennenden Aquarellen geschaffen.

Die Reproduktion der Originalien wurde von der Verlagsbuchhandlung in anerkennenswerter Weise durchgeführt.

Bei der Sichtung der Krankengeschichten, sowie bei der Kontrolle des Materials hat mich mein Assistent *Dr. Grosz* mit grossem Eifer unterstützt.

Allen den Genannten sage ich meinen besten Dank.

Und so möge denn diese Arbeit in den Kreisen, für die sie bestimmt ist, freundliche Aufnahme finden.

Wien im November 1897.

Mračeк.

Vorwort zur zweiten Auflage.

Im Begriff, die zweite Auflage, die an Text und Bildern wesentlich vermehrt ist, zum Abschluss zu bringen, entfiel die Feder der Hand des Gelehrten.

Inhaltsverzeichnis.

Seite

Vorwort . V
Inhaltsverzeichnis . VII
Verzeichnis der farbigen und schwarzen Abbildungen. IX
Atlas der Syphilis und der venerischen Krankheiten.

Syphilis.

Aetiologie der Syphilis 1
Allgemeiner Verlauf und Stadien der Syphilis 9
Bedingungen der Infektion 14

Das primäre Stadium der akquirierten Syphilis.

Die ersten nach der Syphilisübertragung auftretenden Erscheinungen. Der syphilitische Primäraffekt 16
Lymphdrüsenschwellungen 24
Phimosis und Paraphimosis 25

Das sekundäre Stadium der Syphilis.

Prodromalsymptome während der Proruptionsperiode 26
Die syphilitischen Exantheme 28
Das makulöse Syphilid 31
Das papulöse Syphilid 33
Das pustulöse Syphilid 38
Syphilide mit Hauthaemorrhagien 42
Pigmentanomalien 45
Die Erkrankungen der behaarten Kopfhaut 47
Die Erkrankungen der Handteller, Fusssohlen, Finger und Zehen 49
Sekundärsyphilitische Erscheinungen an den Genitalien und am Anus 51
Erkrankungen der Mundschleimhaut 53

Das tertiäre (gummöse) Stadium der Syphilis.

Einleitung 56
Das Gumma der Haut und des Unterhautzellgewebes (gummöses Syphilid)

Seite

Syphilis einzelner Organe.

Knochen 67
Gelenke 73
Muskeln 74
Lymphdrüsen 76
Milz 78
Mund- und Rachengebilde 79
Oesophagus 87
Magen 87
Darmkanal 90
Rektum 92
Leber 94
Pankreas 96
Obere Luftwege 97
Zirkulationsapparat 103
Urogenitalapparat 110
Auge 116
Gehörorgan 124
Nervensystem 125

Hereditäre Syphilis 131

Behandlung der Syphilis.

Erstlingsformen 143

Verzeichnis

der

farbigen und schwarzen Abbildungen.

Tab. 1. Sclerosis in sulco coronario penis.

.. 2 Sclerosis in regione pubis

. 3 Sclerosis scroti anterioris

. 4 Sclerosis labii maioris dextri

. 5 Sclerosis ambustiformis et oedema indurativum labii maioris sinistri

. 6a Sclerosis exulcerata portionis vaginalis

.. 6b Sclerosis portionis vaginalis

7 Sclerosis exulcer. No. duo portionis vaginalis

7a Sclerosis diphtheriticae No. tres portionis vaginalis

8. Sclerosis labii inferioris oris

. 8a Sclerosis labii superioris

. 9 Sclerosis anguli oris dextri

. 10 Sclerosis linguae

. 11 Sclerosis tonsillae dextrae

12. Oedema indurativum syphiliticum

. 12a Oedema indurativum praeputii penis. Syphilis papulosa

13 Maculae recentes (Roseola) per totum corpus dispersae.

. 14 Maculae maiores papulis intermixtae per tot. corp. dispersae.

.. 14a (Rückansicht).

. 14b Makulöses Syphilid

. 15 Erythema figuratum

Tab. 16. Erythema figuratum (Erythème circinée-Fournier).
„ 16a. Erythema circinatum.
„ 17. Papulae syphiliticae per tot. corpus dispersae.
„ 18. Papulo-pustulöses Syphilid. — Icterus.
„ 19 Aggregiertes kleinpapulöses (lichenoïdes, Syphilid. (Rezidivform,)
„ 20. Papulo-squamöses Syphilid.
„ 21. Syphilis papulosa orbicularis.
„ 21a. Syphilis papulosa orbicularis (Circinäres Syphilid.)
„ 22/23. Gruppiertes papulöses Syphilid.
„ 24. Leukopathia colli (Papulae ad genit.).
„ 24a. — — — (Vorderansicht).
„ 25. Papulae planae nitentes frontis et faciei
„ 26. Alopecia areolaris syphilitica.
„ 26a. Papulae part. capill. capitis.
„ 27. Pustulae min. faciei
„ 28. Syphilis pustulosa.
„ 28a. „ „
„ 28b. „ „
„ 29/29a Wuchernde Geschwüre (Framboësia) aus Pusteln an beiden Waden.
„ 30. Psoriasis syphilitica plantaris.

Tab. 40 Papulae diphth. in mucosa lab. sup. or. et in bucc. sin.
„ 41a Infiltratio superficialiter necrotica mucosae et submucosae labii superioris oris.
„ 41b. Papulae exulceratae et Leukoplakia incipiens linguae.
„ 41c. Papulae linguae.
„ 42a Papulae elevatae confluentes in palato duro.
„ 42b. Leukoplakia (Psoriasis) linguae
„ 43a. Iritis condylomatosa.
„ 43b Tarsitis gummosa oculi sinistri. Trachom.
„ 44,45. Framboesia syphilitica. Syphilis praecox.
„ 46. „ 46a. „ 47. Ulcera gummatosa lab majorum commiss. post., lab. min d. et vaginae.
„ 48a. Ulcus gummatosum mamillae sinistrae.
„ 48b. Gumma mammae.
„ 49 Rupia syphilitica.
„ 50 50a. Ulcera gummatosa serpiginosa.
„ 50b. Syphilis gummatosa serpiginosa subsequente elephantiasi extremitatis superioris dextrae e constrictione cicatricis.
„ 51 Ulcera gummatosa serpiginosa suae d
„ 51a Gummata cutanea cruris dextri
„ 51b Ulcera cruris luetica.
„ 52 Gumma cutis dorsi pedis. Gumma pharyngis.
„ 52a. Gummata exulcerata pericranii.
„ 53. Gummata gland lymphat. colli cum destructione cutis.
„ 54 54a. Ulcera gummatosa cutis et glandul. inguinal
„ 55. Gummatöse, in Nekrose begriffene Erkrankung der Weichteile.
„ 56a. Defectus palati mollis ex ulceratione gummatosa
„ 56b Gumma (hintere Pharynxwand).
„ 56c Gumma exulcerans tonsillae sinistrae.
„ 56d. Sequestration des harten Gaumens nach einem syphilitischen Destruktionsprozesse.
„ 57 Glossitis gummatosa.
„ 57a Leukoplakia. Gumma linguae, Heilung — Karzinomentwicklung auf luetischer Basis, Tod.
„ 58. Exanthema papulo-pustulosum. Syphilis hereditaria.
„ 59 Exanthema papulo-vesico-pustulosum. Lues hereditaria.

Tab. 60a, b u. c. Syphilis hereditaria.
„ 60d. Lues hereditaria, Hutchinson'sche Zahndeformitäten.
„ 61. Ulcera ven. in praeput. et in glande penis.
„ 62. Ulcera venerea contagiosa confluentia in cute penis. Adenitis inguinalis dextr.
„ 62a. Ulcera venerea contagiosa portionis vaginalis et vaginae.
„ 63. Paraphimosis ex ulc. vener. in praep. oedem. inflamm. Adenitis inguinalis bilateralis suppur.
„ 64. Lymphangoitis dors. penis suppurans (Bubonulus Nisbethi) cum necros. integum.
„ 65. Abscessus gland. Barthol. sinistr.
„ 66. Blennorrhoe. — Cavernitis.
„ 67. Condylomata acuminata.
„ 67a. Condylomata acuminata.
„ 68. Condylomata acuminata in sulco coronar. et in lamina intern. praeputii inflammati in parte sin. necrotici.
„ 69. Condylomata acuminata an der Portio vaginalis.
„ 70. Haemorrhagia subcutanea cutis penis.
„ 71. Mollusca contagiosa (moniliformia)
„ 72. Gangraena cutis penis.

89 farbige Abbildungen auf

81 Tafeln

und 26 schwarze Abbildungen auf

23 Tafeln

mit erklärendem Text

Tab. 1. Sclerosis in sulco coronario penis.

Sch. J., aufgenommen am 24 November 1895 gibt an, den letzten Koitus am 4. Oktober ausgeübt zu haben, nach welchem in 4 Wochen die Wunde am Penis entstanden sei. Er ist früher stets gesund gewesen.

St. pr.: Im dorsalen Eichelring eine etwa 1 cm im Durchmesser messende Sklerose, oberflächlich nekrotisierend mit massig infiltrierter Basis und Umgebung; inguinale Lymphdrüsen deutlich geschwollen. Exanthem am

Tab I

Tab. 2. Sclerosis in regione pubis.

M. T., 34jähriger Gasarbeiter, wurde am 7. Juni 1896 aufgenommen. Anfangs Mai fiel dem Patienten ein glühendes Kokesstück gegen die entblosste Brust; er wollte dasselbe aus der Kleidung herausschutteln und zog sich hierbei eine Verbrennung in der Schamgegend zu. 14 Tage darnach hat er einen Beischlaf ausgeubt. Von der Natur seines Leidens hatte er keine Ahnung. Am 20. Juni entstand am Korper ein dunkelrotes, papulöses Syphilid; lokale Behandlung und 25 Inunktionen bewirkten Heilung.

St. pr.: In der Schamgegend findet sich eine etwa haselnussgrosse Sklerose mit vertieftem zum Teil specki g [illegible] zum Teil von blassen [illegible]

Tab. 3. Sclerosis scroti anterioris.

W. A., 28 Jahre, Postkutscher, aufgenommen am 1. November 1895. Patient gibt an, das Geschwür am Skrotum früher nicht beachtet zu haben; erst seit vier Wochen sei dasselbe deutlicher geworden; sein Hautausschlag sei erst seit 6 Tagen aufgetreten.

St. pr.: Am Skrotum, unterhalb des Penoskrotalwinkels befindet sich eine oberflächlich exulzerierte, an der Basis übermandelgrosse Sklerose. Die übrigen Genitalien, sowie auch die Haut des Stammes und der Extremitäten sind mit frischen über linsengrossen Papeln besät, von denen die älteren bereits an der Oberfläche abschuppen. Nachdem der Kranke mit grauem Pflaster lokal behandelt wurde und 25 Einreibungen gemacht hatte, ist die Sklerose vollständig vernarbt, das Infiltrat an der Basis erweicht und das Exanthem geschwunden. Derselbe wurde nach [illegible] am 2. Dezember ent-

K. C., 20 Jahre alt.

Aufgenommen am 16. August 1896.

Erste venerische Erkrankung, angeblich seit drei Wochen (?) bestehend.

Die rechte grosse Schamlippe mässig ödematös. An der Aussenseite ihres untersten Abschnittes erhebt sich ein starker geroteter zweipfennigstückgrosser Knoten von derber Konsistenz, dessen Mitte exulzeriert ist, ziemlich stark sezerniert und citrigen Belag zeigt.

Ausser der oben beschriebenen Sklerose bietet Patientin am Stamme ein makulöses, an den Oberschenkeln und ad nates ein lentikulär-papulöses Syphilid dar. Die inguinalen Lymphdrusen ebenso die Lymphdrusen des Halses und der Achselhöhle beiderseits mit erkrankt.

Nach 15 Einreibungen ist die Sklerose vernarbt, das Oedem schwindet, das Exanthem blasst ab, die Infiltration an Stelle der Sklerose wird ebenso wie die Schwellung der Drusen geringer.


Tab 4



Tab. 5. Sclerosis ambustiformis et oedema indurativum labii maioris sinistri.

H. M., 21 Jahre alt, Kassierin.

Aufgenommen am 13. Oktober 1896.

Patientin will das Auftreten ihrer Erkrankung erst vor 8 Tagen bemerkt haben. Letzter Koitus vor sieben Wochen.

Status praesens: Die linke grosse Schamlippe ist in ihrem ganzen Umfange livid verfarbt, betrachtlich geschwellt, derb anzufühlen. In ihrer Mitte befindet sich ein Geschwur mit hamorrhagischem Grund und leicht erodierten Rändern, so dass es wie eine mit einem glühenden Instrumente erzeugte Wunde aussieht (Sclerosis ambustiformis). Die Leistendrusen sind beiderseits, namentlich aber links geschwellt, die axillaren und cervicalen Drusen leicht vergrossert. Die Kranke leidet seit 8 Tagen an Schlaflosigkeit. — Im weiteren Verlaufe tritt eine Roseola am Stamme auf.

Unter dem Gebrauche einer Schmierkur schwindet das Exanthem, die Drusenschwellung nimmt ab, die Sklerose vernarbt und das Oedema indurativum geht bis auf eine elastische Verdichtung der Schamlippe zurück.

[redacted]

Tab. 6a. Sclerosis exulcerata portionis vaginalis.

B. A., 22 Jahre alt.

Patientin hat einmal geboren. Von ihrer Erkrankung hat sie erst seit 3 Wochen Kenntnis, zu welcher Zeit namlich an der Schamlippe eine der beschriebenen ahnliche Sklerose auftrat. Von der Sklerose an der Portio vaginalis weiss sie nichts. — Letzter Beischlaf vor 7 Wochen, vorletzter vor $1^1/_2$ Jahren.

Die Portio vaginalis im ganzen vergrössert; das Orificium zum Teil narbig eingezogen. An der Vorderlippe hart am Orificium, befindet sich eine leicht elevierte Sklerose mit diphtheritischem, stellenweise kleine Hamorrhagien zeigendem Grunde. Beim Touchieren lasst sich in der Portio vaginalis deutlich ein knorpelharter Knoten abgrenzen. Die Hinterlippe zeigt eine seichte Erosion.

Im weiteren Verlaufe tritt ein makulo-papulöses Syphilid auf. Lymphdrusen in inguine, am Halse, in der Achselhohle vergrossert. Inunktionskur.

Die Sklerose wurde exzidiert und mikroskopisch untersucht. (Siehe Vierteljahrschrift fur Dermatologie 1881 pag. 57 ff.)

Tab 6.

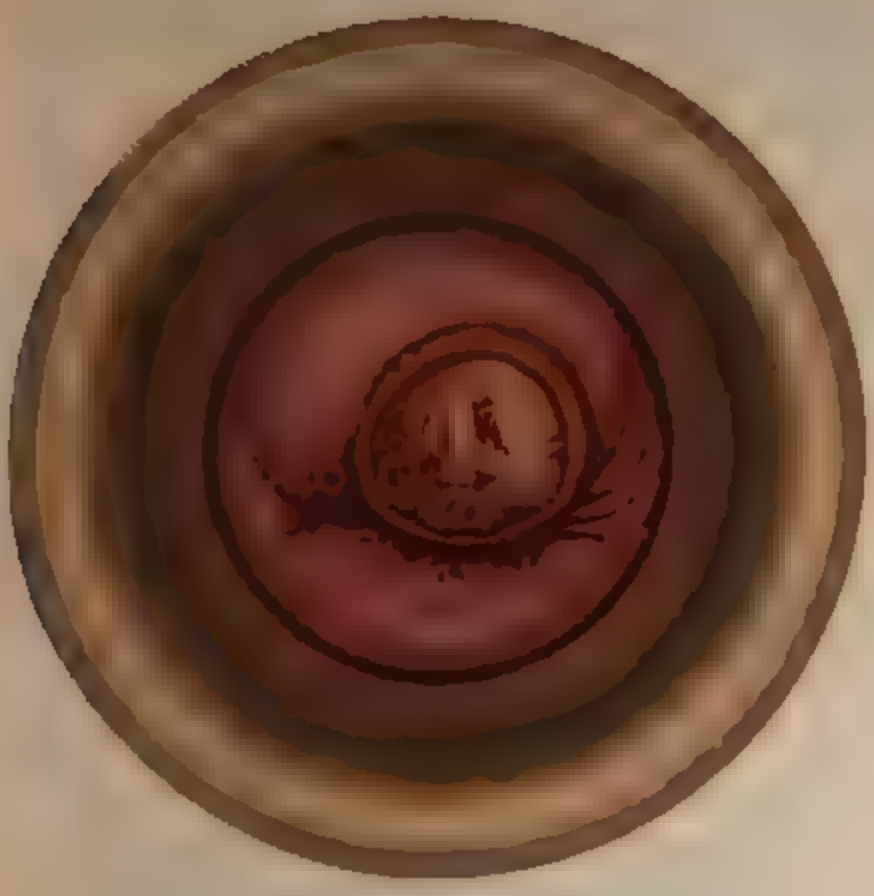

a

b

Tab. 7. Scleroses exulcer, No. duo portionis vaginalis.

G. M., 24 Jahre alt.

Patientin hatte von dieser ihrer Affektion keine Kenntnis und begab sich nur wegen der ausserdem vorhandenen Papeln im Vestibulum in Behandlung.

Die Portio vaginalis im ganzen ödematös geschwellt mit mehrfachen narbigen Einziehungen nach früher stattgehabten Entbindungen. Die Vorderlippe, und an korrespondierender Stelle die Hinterlippe, sind Sitz je einer scharf umschriebenen, wallartig umrandeten Sklerose, deren Grund eitrig belegt ist. Die Umgebung beider Sklerosen fühlt sich beim Touchieren sehr hart an. Das

Tab 7.

Tab. 7a. Scleroses diphtheriticae No. tres portionis vaginalis.

Marie G., 24jährige Handarbeiterin.

Aufgenommen 13. März 1880 an die Klinik v. Sig-

Patientin hat im Jahre 1876 geboren. Letzte Menses

Status: Die Vaginalportion ist vergrössert, tiefer das Orificium querspaltig, über beide Lippen

tiefere narbige Einziehungen zu dem-

zwischen den an der hinteren Lippe befindlichen

Infiltrationen ragt ein infiltrierter Wulst her-

welchem die Schleimhaut in einem Umfange von

scharf umgrenztes, diphtheritisches,

eitriges, beim Touchieren knorpelig hart sich

Geschwür zeigt. Am nächsten Wulst rechts

einem entgegengesetzten der vorderen Lippe

Geschwür mit oberflächlichem Zer-

Die Schleimhaut der ganzen Vaginalportion ist blass.

Geschwüre livid glänzend. Das reichliche

aus dem Cervikalkanal dünnflüssig, glasig, das der

Kommissur, bei den Fimbrien und

Tab 7a

[redacted]

[redacted]

Tab. 8. Sclerosis labii inferioris oris.

Patientin K. M., 21 Jahre, aufgenommen am 1. März 1896, kennt die Ursache dieses innerhalb 4 Monaten sich stets vergrössernden Geschwüres nicht. Bei derselben zeigt sich nur noch Schwellung der submaxillaren Drüsen; auch die cervicalen, axillaren und inguinalen Lymphdrüsen sind vergrössert; die Genitalien sind intakt.

St. pr.: An der Unterlippe, rechts von der Mittellinie ist ein etwa 1,5 cm im Durchmesser haltender Substanzverlust, in der Mitte vertieft, eitrig zerfallen, seine Ränder leicht aufgeworfen, infiltriert.

Heilung nach Anwendung eines grauen Pflasters und 30 Einreibungen.

Tab. 8a. Sclerosi labii superioris

J. Sz., 22jähriger Stallbursche.
Aufgenommen 6. Juni 1905.

Der harte Knoten an der Oberlippe besteht seit 5 Wochen, das Exanthem seit 6 Tagen. Patient war früher stets gesund; letzter Koitus vor 9 Wochen. Patient wurde mit der Diagnose Lymphdrüsenentzündung auf die chirurgische Klinik aufgenommen und erst nach Auftreten des Exanthems an die hiesige Abteilung transferiert.

Status praesens: In der Mitte der Oberlippe findet sich ein bohnengrosser, derb sich anfühlender, mehrfach exulzerierter Knoten. Die Oberlippe ist in toto hochgradig geschwollen und odematos. Submaxillardrüsen beiderseits stark vergrossert. (Auch die zervikalen, inguinalen und kubitalen Lymphdrüsen sind vergrössert. Oeffnen des Mundes erschwert.)

Ausserdem findet sich ein universelles papulöses Exanthem, am reichlichsten an der Penishaut, am Skrotum, in der Plica genito cruralis und an der behaarten Kopfhaut.

Therapie: Mundpflege, lokal graues Pflaster, hierauf Einreibungen.

Nach 5 Einreibungen sind die Papeln am Genitale, das Exanthem [illegible] Drüsenschwellung noch

Tab. 8a.

Tab 9. Sclerosis anguli oris dextri.

N. P., 29 Jahre, Schmied.

Aufgenommen 30. Oktober 1895.

Patient bemerkt seit 8 Wochen am rechten Mundwinkel ein Geschwür, das sich seither langsam aber konstant vergrossert hat. Seit 5 Wochen Schwellung der rechten Wange und der gleichseitigen Submaxillargegend. Ursache der Erkrankung ist dem Patienten unbekannt, doch soll bei Beginn seiner Erkrankung in der Schmiede, in der er arbeitete, ein Gehilfe an Schanker gelitten haben. Seit 14 Tagen heftige Kopfschmerzen von nachtlichem Typus.

St. pr.: An der Schleimhaut des rechten Mundwinkels ein ovales, uber $^1/_2$ cm langes, zentral vertieftes, speckig belegtes Geschwür. Schwellung der rechten Ge-


Tab 9.

Tab. 10. Sclerosis linguae.

Fr. Th., 25 Jahre, Hilfsarbeiterin.
Aufgenommen 22. Oktober 1896.

Seit einem Monate besteht an der Zunge ein Geschwür unbekannter Provenienz.

S t. p r.: Am rechten Zungengrunde ein in die Zungensubstanz eingesprengter, etwas prominierender, etwa bohnengrosser, derber Knoten, der in der Mitte einen flachen, langsovalen Substanzverlust aufweist, welcher mit einem grauweissen Belage bedeckt ist. Die submaxillaren Drüsen rechterseits zu einem taubeneigrossen, etwas druckempfindlichen Tumor vergrössert. Cervicale und axillare Drusen deutlich tastbar. Genitale normal.

Vereinzelte Maculae am Stamme.

2. November. Zwischen den bestandenen Maculae sind nunmehr auch Papeln hervorgetreten. Kopfschmerzen.

Decursus. Nach 20 Inunktionen hat sich der Zungen-

Tab. 10.

Tab. 11. Sclerosis tonsillae dextrae.

W. W., 26 Jahre alt, Dachdeckergehilfe.
Aufgenommen am 29. Juni 1896.

Patient, der bisher stets gesund gewesen sein will, bemerkt seit 13. Mai eine Anschwellung der rechten Mandel, Schlingbewegungen verursachten dem Patienten Schmerzen.

St. p. r.: Die rechte Tonsille ist über taubeneigross, erreicht fast die Medianlinie und drängt die Arcus palatoglossus und palatopharyngeus weit auseinander. Sie ist betrachtlich infiltriert und mit speckigen, zum Teile nekrotischen Geschwuren besetzt. Die Schleimhaut der angrenzenden Partien ist gerötet, leicht geschwellt. Die Rotung reicht über die Uvula auf die linke Seite hinuber und nach vorne bis an die vordere Grenze des weichen Gaumens. Unterhalb des rechten Kieferwinkels ein kleinhuhnereigrosser, massig beweglicher, der Glandula submaxillaris entsprechender Tumor. Die mittleren cervicalen und die supraclaviculären Drusen rechts von Bohnen- bis

Tab. II.

Tab. 12. Oedema indurativum syphiliticum.

J. S., 20 Jahre alt, Fleischergehilfe.

Behandlungsdauer: 24. Oktober bis 9. Dezember 1890.

Vor zwei Monaten akquirierte Patient eine Wunde am unteren Rande des Praputiums. Binnen 8 Tagen Rotung und Schwellung des ganzen Penis. Seit drei Wochen Anschwellung des Skrotums. Das Präputium, dessen Anschwellung also 7 Wochen besteht, konnte Patient nicht reponieren und kann daher über den weiteren Verlauf der Wunde nichts angeben.

St. pr.: Phimosis praeputii oedematosi. Lymphangoitis et oedema cutis penis totius. Oedema indurativum scroti cum erosionibus superficialibus. Lymphadenitis inguinalis bilateralis. Universelle Adenopathie. Beide Tonsillen vergrossert, mit diphtheritischen Papeln besetzt. Psoriasis plantaris. Ein im Ruckgang begriffenes papulöses Syphilid am Stamm. Lange des Penis 13 cm. Umfang desselben ungefahr in der Mitte gemessen 11,5 cm. Umfang des Skrotums von der Wurzel des Penis bis zum Perineum in sagittaler Richtung 28 cm, Umfang des Skrotums in frontaler Richtung von einer Genitokruralfalte zur anderen 30 cm. Die Haut desselben dusterrot gefarbt, heiss, infiltriert. Sowohl am Skrotum als auch am Penis die Haut in einzelnen kleinen Lamellen abschilfernd; am Skrotum einzelne Erosionen. Durch die infiltrierte und verdickte Skrotalhaut lassen sich die Hoden nicht genau abtasten.

Therapie. Ausspülungen des Vorhautsackes. Borowumschlage. Am 30. Oktober Beginn der Inunktionskur. Wahrend derselben Ruckgang der Schwellung und Infiltration der Skrotalhaut und der Haut des Penis. [illegible]

Tab 12a.



Tab. 13. Maculae recentes (Roseola) per totu corpus dispersae.

B L. 23 Jahre alt, Taglöhner.
Aufgenommen am 4 August 1897.

Patient gibt an, erst vor einem Monate nach de Heilung seines Genitalgeschwures, ohne einer Allgemei behandlung unterzogen worden zu sein, ein Krankenhau verlassen zu haben. Den Zeitpunkt seiner Ansteckun wess er nicht genau anzugeben (etwas uber 2 Monate

Die Haut des ganzen Korpers ist dicht besat m Flecken welche an den abhangigen Partien dunkler, a den oberen Teilen etwas heller rot erscheinen und wede Glanz noch Abschuppung aufwe.sen. Auf den Fussohle und den Handtellern entstehen bräunliche papulöse E floreszenzen Psoriasis plantaris et palmaris).



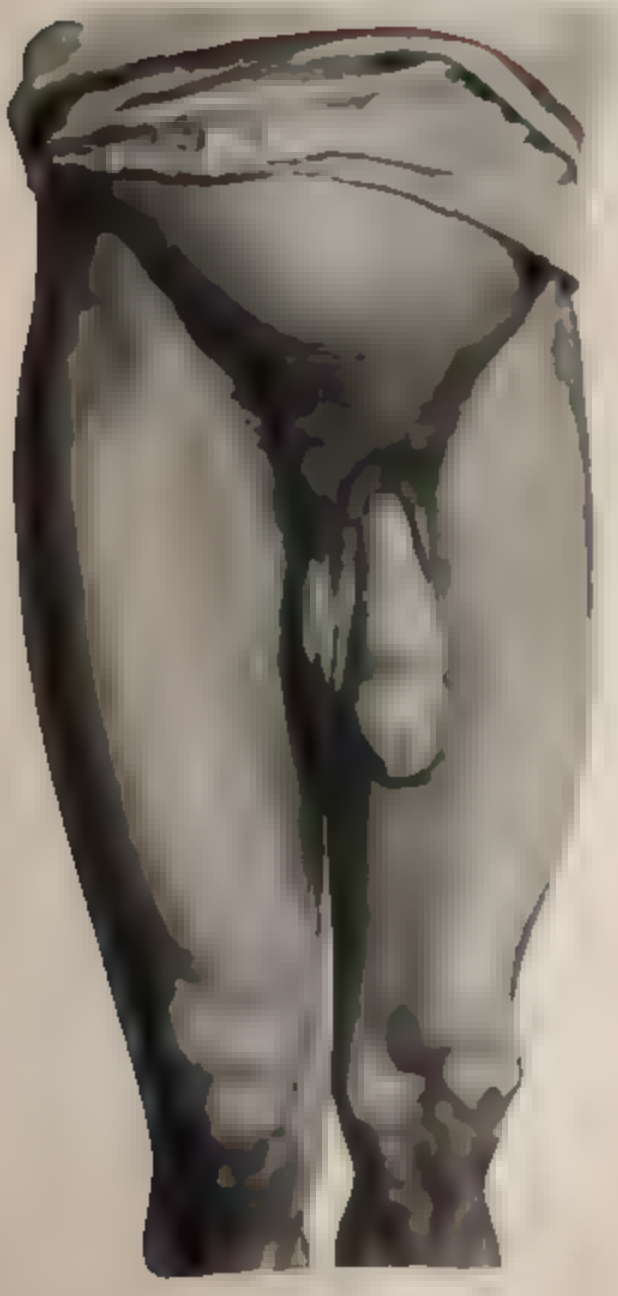

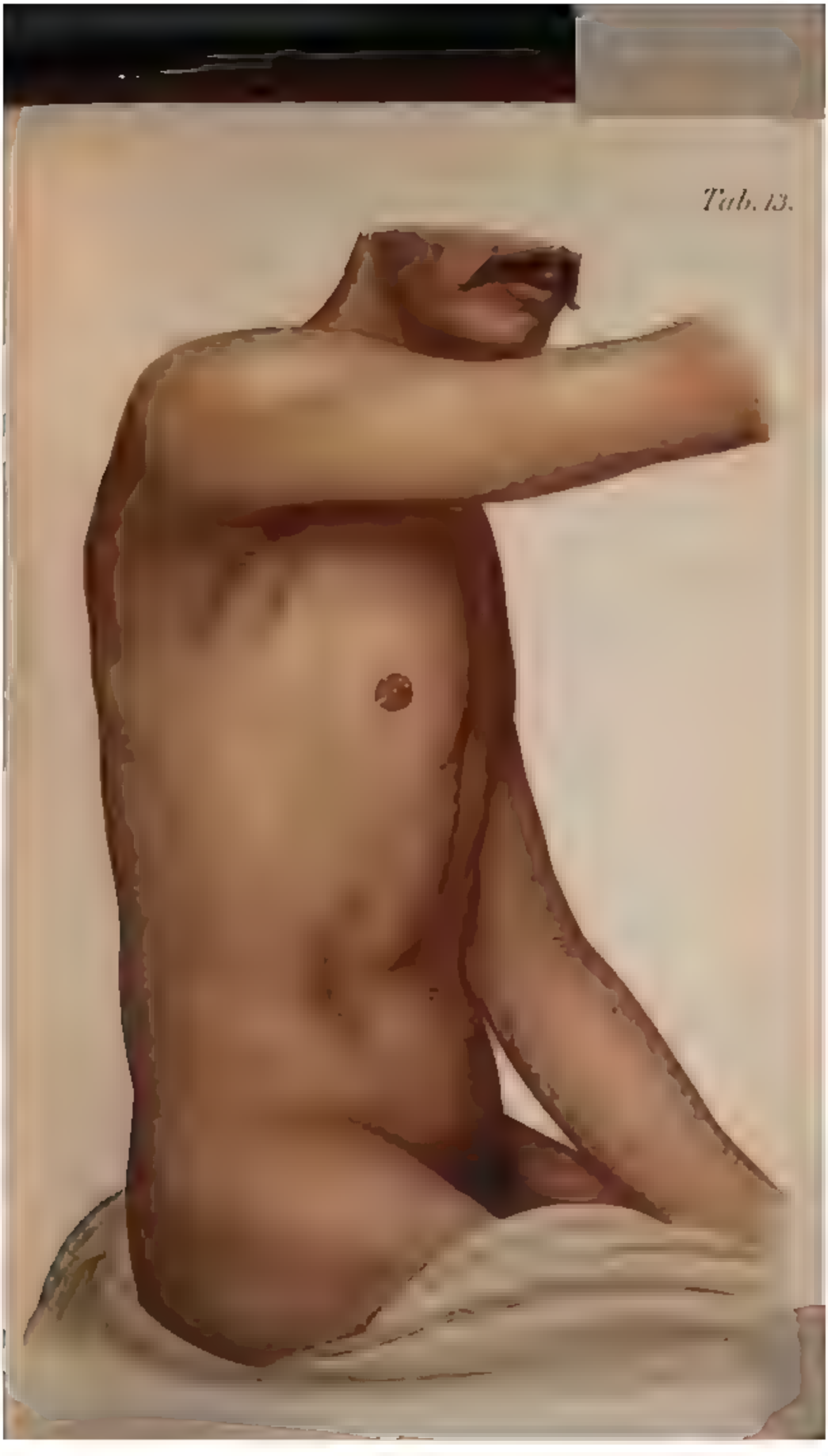
Tab. 13.

Tab. 14 u. 14a. Maculae maiores papulis intermixtae per totum corpus dispersae.

H. S., 19 Jahre alt.

Aufgenommen am 27. Janner 1896.

Die Angaben des Patienten sind höchst ungenau und gipfeln darin, dass er etwa 3 Monate krank ist und bisher gegen sein Leiden nichts angewendet hat.

St. pr. Eine livide, noch infiltrierte Narbe nach dem primären Geschwür an der äusseren Lamelle des Praputiums. Im Sulcus coron. glandis und um den After nässende Papeln. Ueber den Stamm und die Extremitäten ein sehr zahlreiches makuloses Syphilid zerstreut, zwischen welchem hier und dort grosse glanzende Papeln aufschiessen, die nicht die lividrote Farbe der Flecke, sondern eine ins Braunrote spielende Farbe zeigen. — An den Fussohlen schmutziggelbe Papeln (Psoriasis plantar[illegible] Haarausfall mit geringer Desquamation der be[illegible]

Tab 14.

Tab. 14a.

Tab. 14b. Makulöses Syphilid.

K. W., 27 Jahre alt, aufgenommen am 30. V. 1923. [illegible] ca. 4 Wochen nach dem letzten Koitus [illegible] Auftreten eines Geschwürs am Penis, Drüsenschwellung in inguine, vor 8 Tagen einen Ausschlag am [illegible] bemerkt zu haben. Schlaflosigkeit und Kopfschmerzen bestehen seit der angegebenen Zeit.

Status: Am Stamme und allen Extremitäten, meist [illegible] Spaltlinien der Haut entsprechend angeordnet, [illegible] begrenzte, braunrote, wenig über das Hautniveau [illegible] Effloreszenzen, zwischen denen deutliche [illegible] und prominierende, kleinere und schärfer [illegible] Herde zerstreut sind [illegible] An der Kopfhaut papulöse,

Tab 14 b

[illegible] figuratum.

[illegible] Injektionskur
[illegible] verabreichte Rezi-
[illegible] mit milderen
[illegible] Quecksilberpraparate-
[illegible] Intermaxillare ange-
[illegible] Exanthem

[illegible] Narbe
[illegible] Talgdrusen
[illegible] an der
[illegible] auffallend
[illegible] — An
[illegible] an den Seiten
[illegible] und über
[illegible] remnants
[illegible] Ko
[illegible]

Tab 15.

Tab. 16. Erythema figuratum.

(Erythème circinée-Fournier.)

E. B., 26 Jahre alt, Handlungsgehilfe.

Aufgenommen am 21. Dezember 1896.

Die spezifische Infektion erfolgte im Februar dieses Jahres. Patient unterzog sich damals einer Injektionskur. Beschwerden beim Schlucken sollen seit 14 Tagen bestehen. Von einem Ausschlage weiss Patient nichts.

St. pr: Erodierte Papeln an beiden Tonsillen. Rötung und Schwellung der Tonsillen, der Gaumenbögen und hinteren Rachenwand. Universelle Adenopathie. Die Haut des Stammes und den Extremitaten fast gleichmässig besetzt von einem blassroten Exanthem, dessen einzelne Effloreszenzen von Zweipfennigstuckgrösse bis [illegible] gestaltet sind und durch


Tab.

Tab. 16a. Erythema circinatum.

F. P., 25 Jahre alt, Rechnungspraktikant.
Aufgenommen 18. IV 1903.
Infektion Ende September 1902. Lokale Behandlung November, Dezember 1902. Papulo-makulöses Exanthem 20. II. Seit 2 Tagen am Gliede offen.

St. pr.: Im Sulcus coronarius rechts vom Frenulum eine ovale, pigmentlose Narbe. Daneben mehrere linsengrosse leicht nässende papulose Efflorescenzen. Sclera dentis inguinalis bilateralis, cubitalis, axillaris, cervicalis.

An der Haut des Stammes, besonders an den Seiten oberhalb des Brustkorbes, und von da auf den Rücken und die Gesässbacken übergehend ein blassrotes Exanthem, dessen einzelne Efflorescenzen von Kreuzer- bis Gulden-stückgrösse deutliche Ringform aufweisen, indem die Mitte



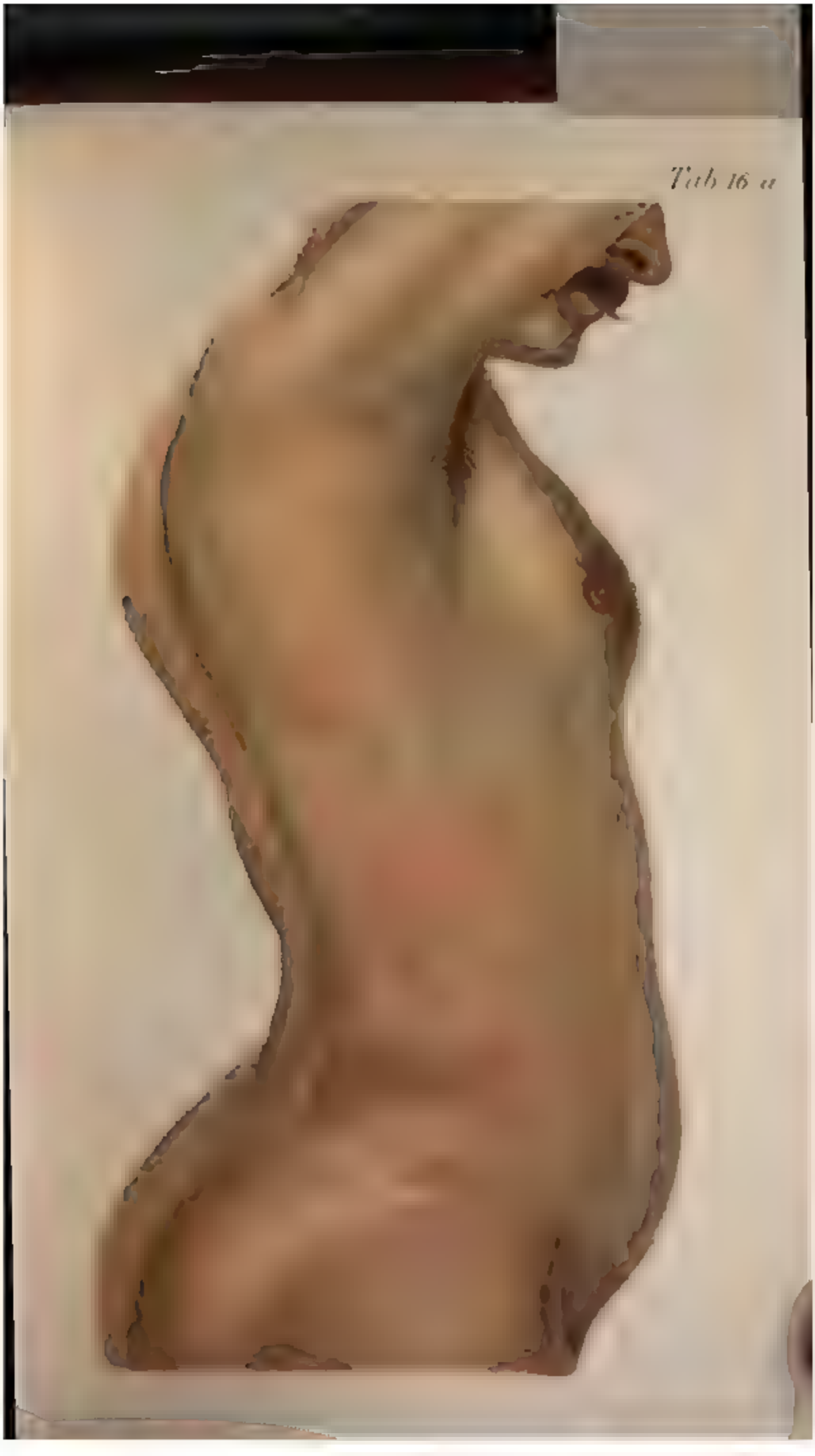
Tab 16 a

Tab. 17. Papulae syphiliticae per totum corpus dispersae.

L. M., 30 Jahre alt, Arbeiter.
Aufgenommen am 4. Juli 1897.

Patient gibt an, vor etwa 2 Monaten den letzten Koitus ausgeübt zu haben. Darnach bemerkte er eine Wunde an der Vorhaut. Das Auftreten seines Ausschlages nahm er vor 8—10 Tagen wahr. Bisher keine Behandlung.

St. pr.: Die braunliche Haut des ganzen Körpers ist besat mit linsengrossen kupferfarbigen Knötchen, welche an den Seitenteilen des Thorax, am Abdomen und an den Beugeflächen der Extremitäten dichter angehauft sind. Die Kuppel der meisten dieser Papeln zeigt bereits eine weissliche Verfärbung der Epidermis, welche sich von einzelnen Efflorescenzen durch leises Abkratzen entfernen lasst. Die Lymphdrusen insgesamt mässig ver



Tab. II



Tab. 18. Papulo-pustulöses Syphilid. — Icterus.

M. S., 24 Jahre alt, Wärterin.

Behandlungsdauer: 11. Februar bis 20. März 1897.

Die Kranke gibt an, seit 5 Wochen vor dem Spitalseintritte ikterisch zu sein; der Ausschlag soll erst in den letzten 8 Tagen aufgetreten sein. In der letzten Zeit starke Stirnkopfschmerzen, namentlich in der Nacht; auch Halsschmerzen. Letzter Koitus vor 3 Monaten.

St. pr.: Am Labium maius dextrum eine haselnussgrosse Sklerose, oberflächlich geschwurig zerfallen. Universelle Lymphdrüsenschwellung. Haut und sichtbare Schleimhäute intensiv gelb verfärbt, besät mit zahllosen miliaren bis linsengrossen Effloreszenzen; zwischen denselben stehen überall, namentlich am Rücken und in der Intermammillargegend, zahlreiche mit hämorrhagischen Borken besetzte Pusteln. Psoriasis plantaris recens. Mundschleimhaut intakt. Gesichtsausdruck leidend. Heftige Kopfschmerzen.

Therapie: Lokal Labarraque. Mundpflege.

Tab 18.



Tab. 19. Aggregiertes kleinpapulöses (lichenoides) Syphilid (Rezidivform).

S. A. 29 Jahre alt, Nähterin.

Aufgenommen 24. Januar 1896.

Die Kranke stand im September und Oktober 1895 wegen Syphilis in Behandlung. Die jetzige Affektion hat sich seit einem Monat entwickelt.

Status praesens: An den beiden grossen Schamlippen und in der Genitokruralfalte beiderseits erbsengrosse elevierte Papeln. Ueber dem Kreuzbein und an den Nates ein aggregiertes kleinpapulöses Syphilid. Die einzelnen Efflorescenzen teils in Schuppung, teils braunrot pigmentiert. Aehnliche Plaques über dem Kniegelenk, der Unterbauchgegend und am Nacken. Massiges Jucken an den affizierten Partien.

Heilung nach 20 Einreibungen à 5 g.

Tab 19.

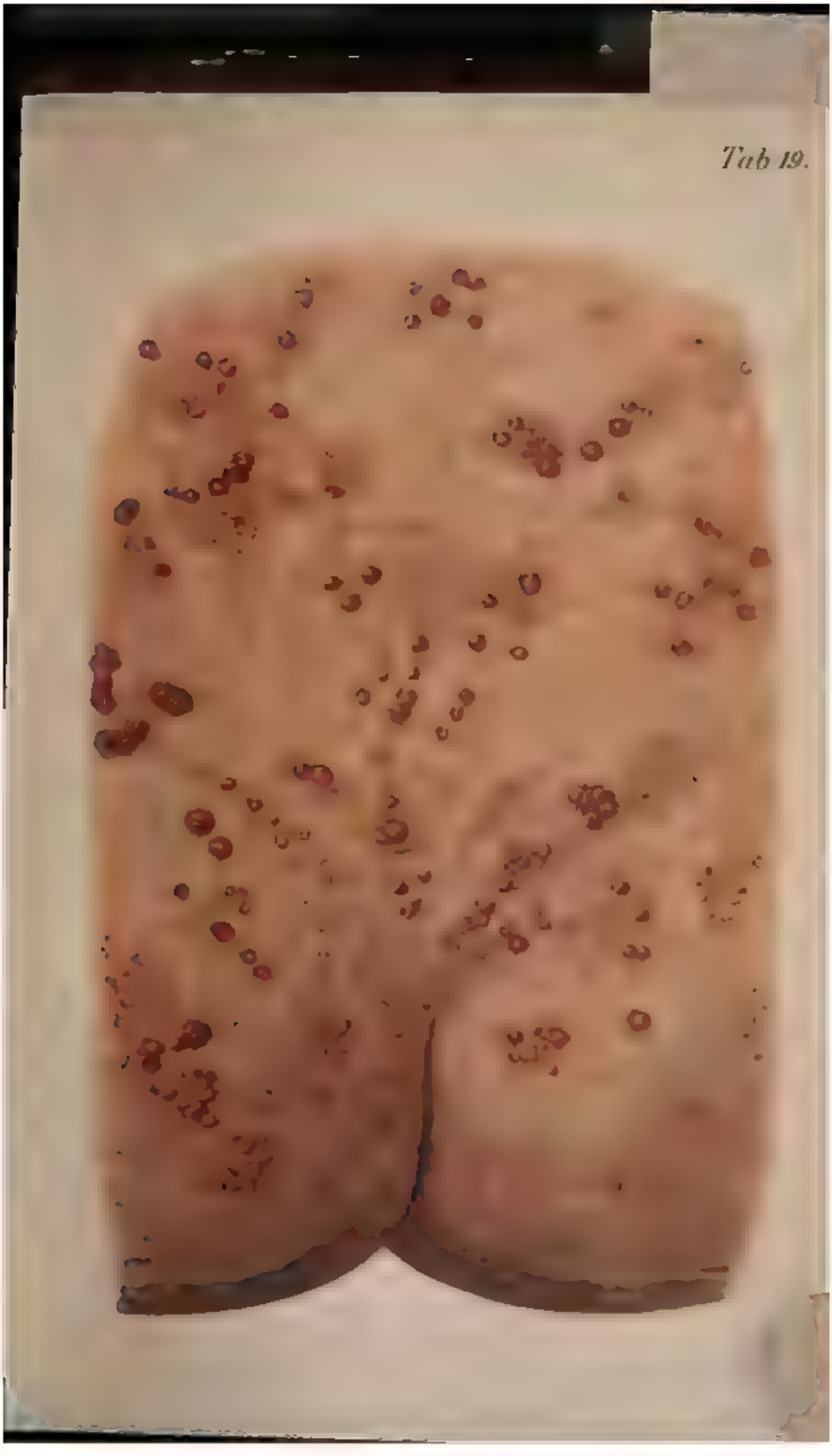



Tab. 20. Papulo-squamöses Syphilid.

T. J., 34 Jahre alt, Pferdewarter
Aufgenommen am 27. Marz 1896

Ende Juni 1895, angeblich 4 Wochen nach einem Koitus erkrankte Patient an einem Ulcus penis. Er stand damals in Privatbehandlung und wurde mit gelber Praz.p.tatsalbe und Sublimatbadern des Gliedes behandelt. Nach Heilung des Geschwures ubte Patient wieder den Koitus aus; 3 Wochen darauf bekam er am ganzen Korper einen Ausschlag (nach seinen Schilderungen ein makuloses und papuloses Syphilid). Am 20. August liess er sich im allgemeinen Krankenhause aufnehmen, wo er bis zum 31. Oktober 1895 in Behandlung stand. Er machte damals zuerst 23 Calomel-Einreibungen, hierauf 47 Einreibungen mit grauer Salbe. Am 24. November 1895 liess sich Patient ins Rudolfspital aufnehmen. Er klagte über Schmerzen im Kopfe, im Epigastrium und im Thorax. Der Kranke war blass, die Haut des Stammes besat mit erbsengrossen, lividen und braunlichen Residuen eines involvierten Syphilides; die Epidermis erscheint in feinen Falten uber den meisten Efflorescenzen vertieft. Leistendrusen, Axillardrusen, Halsdrusen geschwellt. Beginnende Leukodermia colli. Pharyngitis. Der innere Befund war normal. — Am 11. Dezember zeigte sich an der Stirne eine quaddelformige Efflorescenz. Am 18. Dezember ist die Quaddel unter Zuracklassung eines lividen Fleckes verschwunden und erscheint an einer anderen Stelle. Zugleich zeigen sich um den linken Nasenflugel herum mehrere in Kreisform stehende Efflorescenzen, ferner eine Efflorescenz papuloser Form am Hals. Das Zahnfleisch erodiert. Gingivitis. Seborrhoea capitis. Defluvium capillitii. Am 24. Dezember vereinzelte Pustula capitis. Am 2. Januar 1896 fuhlte Patient sich vollkommen geheilt und wurde auf seinen Wunsch aus dem Spitale entlassen. — Am 27. Marz 1896 liess er sich wieder ins Spital aufnehmen, wo sich bei der Untersuchung folgender Status ergab. Neben den Resten des einst bestandenen Syphilids, welche Patient bei seinem schmerzenden Aufenthalte dargeboten, sind nun über den ganzen Korper Efflorescenzen von Linsen bis über Erbsengrosse neu aufgetreten, welche zentral weisslich [illegible] Schuppchen zeigen, während der Rand hell[illegible]rt. An einzelnen Stellen ist die zentrale Schuppung abgefallen und es besteht nur ein etwas [illegible]flächenhaft erhabener, livider

Tab 20.



Plaque. Um eine, durch starkeren Zerfall er
am Grunde hamorrhagische Wunde sind klei
Papeln zu einem Haufen angeordnet Die einz
den kleinen Knotchen sind nur an der Spitze
verfarbt, ohne Desquamation Ueberdies hie und da
zu oberst im Bilde) Reste nach vorausgegangenem Sy
in Form einer in zarteste Faltchen gelegten Epiderm
leicht gelblichroter Farbe. In der Nabelgrube nach un
eine erodierte nässende Papel. Die Haut im ganz
schmutziggelblich mit unregelmassigen lichter angeor
neten Stellen als Residuen der vorausgegangenen Efflore-
szenzen. Papulae exulcerantes ad scrotum; papulae in
mucosa et in labio infer. oris, tonsilla utr.

Therapie: Gemischte Behandlung, Heilung.

Tab. 21. Syphilis papulosa orbicularis.

M. E., Magd, 26 Jahre.
Aufgenommen 1. Oktober 1895.

Die Kranke ist durch Zufall zur Kenntnis ihres sy
litischen Leidens gekommen, indem sie als Inhaftie
vom Polizeiarzte auf ihr Leiden aufmerksam gema
wurde. Sie selbst hat zwar gewusst, dass sich seit ein
Jahre in ihrer Genitalregion, seit zirka 5 Monaten a
an den unteren Extremitaten und am Halse verschied
Efflores-zenzen entwickeln, sie legte aber denselben ke
Bedeutung bei und hat auch gegen das Leiden nic
angewendet. Sie hat nie geboren, ist regelmassig m
struierend und will den letzten Koitus vor mehr als ein
Jahre ausgeübt haben.

St. pr. In den beiden Genitokruralfurchen
am Rande beider grosser Schamlippen befinden s
wuchernde zum Teil konfluierende Papeln, ebenso
den After herum. Am Stamme sind zum Teil pigmentie
Reste eines papulo-serpiginosen Syphilides, zum
ein gross makuloses figuriertes Syphilid verbreitet.
den Unterschenkeln ist ein lichenoides, in Gruppen
tretendes Syphilid von braunlich-gelber Farbe sichtb
An der Innenfläche beider Oberschenkel befindet sich
[illegible] Syphilid. Die kleinen In

Tab 21

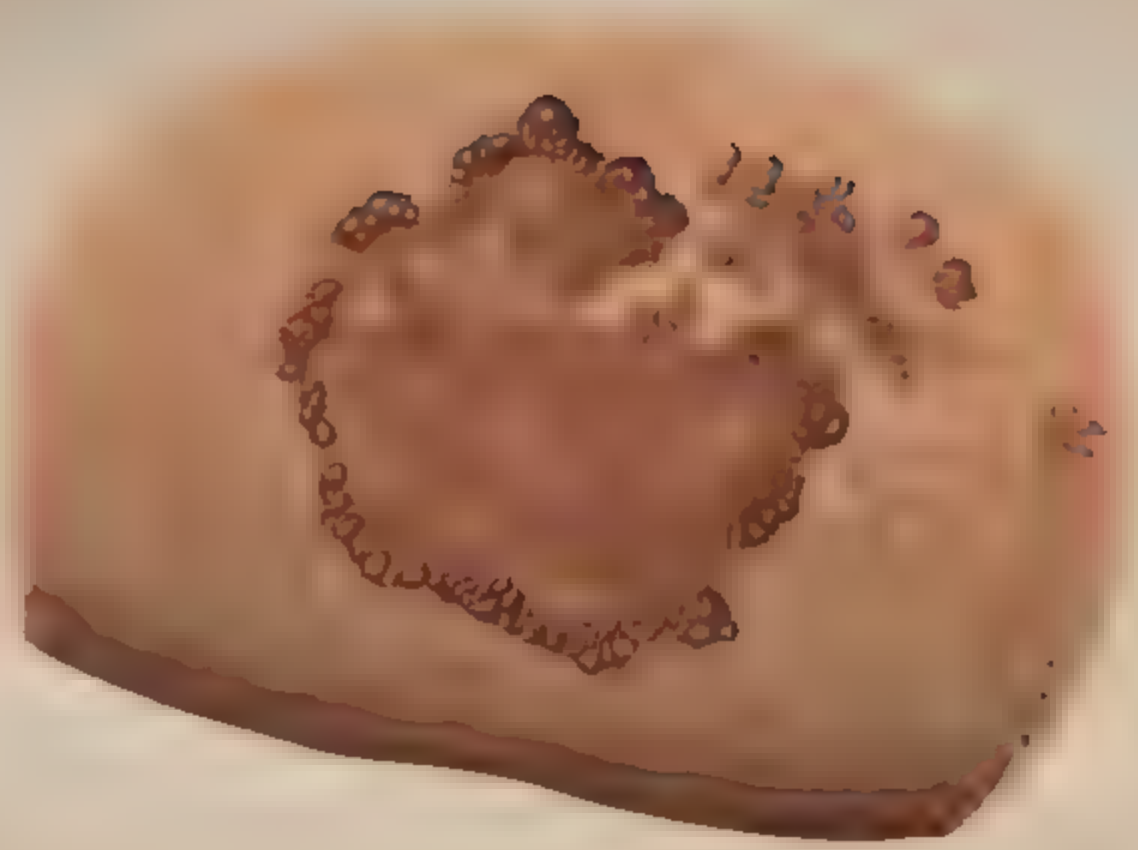

Tab 21a. Syphilis papulosa orbicularis.

(Circinäres Syphilid.)

E. L., 31jährige Arbeiterin.
Aufgenommen 3. V. 1901.

Pat. hat mit 15 Jahren zum ersten Male menstruiert und will zur selben Zeit einen stark nässenden Ausschlag überstanden haben. Sie war mehrere Male schwanger und gebar lebende Kinder. Abortus wird negiert. Pat. gibt an, den letzten Koitus vor 5, den vorletzten vor 6 Monaten ausgeübt zu haben.

Vor 4 Monaten entstand in der rechten Leistenbeuge ein stark schmerzende Rötung und Schwellung. Darnach bildeten sich daselbst zahlreiche Pusteln, aus denen sich ein wässriges Sekret entleerte. Allmählich wurde die ganze Stelle bläulich verfärbt, und der Ausschlag breitete sich am ganzen Körper, besonders an Brust und Rücken in Form von zahlreichen rötlichen Flecken aus, welche sich bläulich verfärbten und nach ungefähr 14 Tagen wieder verschwanden.

Vor 2 Monaten bemerkte Pat. das Auftreten eines Ausschlages an der rechten Halsseite. Diesem folgte bald mehrere an anderen Stellen des Halses. Seit dieser Zeit beobachtet sie einen stärkeren Haarausfall, [illegible]

Tab 21 a

unregelmässigen Kreisen angeordnete, elliptische Figuren; neben diesen sind links noch ganz kleine, linsengrosse, frische Papeln.

In beiden Schlafegegenden gehen die Efflloreszenzen in serpiginoser Form auf den behaarten Kopfteil über, woselbst die Haare stark ausgefallen sind.

An der Innenseite des linken Oberschenkels, sowie oberhalb des rechten Mundwinkels haben die Effloreszenzen eine gyrierte Anordnung

Die Kranke ist etwas unstät, reizbar und klagt über Wadenschmerzen

Am 4. V. morgens hatte sie einen epileptiformen Anfall mit Pupillarstarre. Nach Ablauf desselben erinnerte sich Pat. nicht mehr, was mit ihr vorgegangen war.

Am 6 V gegen Morgen hatte Pat Hallanzinationen gehabt nachdem sie vorher sehr aufgeregt war

Es wurden der Kranken Einreibungen mit unguentum cinereum nebst lokaler Behandlung mit Labarraque und weisser Praecipitalsalbe an verschiedenen Effloreszenzen angeordnet.

Schon nach 10 Einreibungen waren die orbikularen Effloreszenzen an den Extremitäten, Hals und Nacken abgeflacht, abgeschuppt und hinterliessen braune Pigmentflecke. Die Papeln am Genitale durchwegs vernarbt, abgeflacht, stark braun pigmentiert, ebenso in den Schenkelbeugen

29 V. Stark braune Pigmentablagerungen an den erkrankten Stellen, die Syphilide selbst durchwegs abgeheilt

Am 4. VI. hatte die Kranke 20 Einreibungen beendet, bekam 1 5 Jodkali pro die

Die Papeln am Genitale vollständig abgeheilt, das Pigment an den früheren orbikularen Syphiliden blasser

Nachdem sich die früher erwähnten Erregungszustände nicht mehr wiederholt haben, und die spezifischen Erscheinungen bis auf blaugraue Pigmentflecke verschwunden sind, wird die Kranke nach 35 tägiger Behandlung geheilt entlassen.

Tab. 22/23. Gruppiertes papulöses Syphilid.

Aufgenommen am 23. Juni 1896.

A. M., 36 Jahre alt, will vor 4 Monaten zuerst einen Ausbruch von Knötchen an den Armen beobachtet haben, diese zerfielen und bildeten seichte Geschwüre, welche vor 6 Wochen abgetrocknet sind. An der Haargrenze im linken Nacken soll die Gruppe erst 8 Wochen bestehen, ebensolange bestehen die Effloreszenzen im linken Augenbrauenbogen.

St. pr.: In dem inneren Anteil des rechten Augenbrauenbogens (Tab. 22) befindet sich eine Gruppe von derben, glänzenden, erbsengrossen und mehreren kleineren linsengrossen Papeln; in der Mitte zwischen den grösseren eine derbe, randständig infiltrierte Narbe.

Im Nacken (Tab. 23) und zwischen der Haargrenze links ist eine Gruppe von ins Kupferrote spielenden, zum grossten Teile konfluierenden Knötchen, welche auf infiltrierter Basis stehen. Zentral schuppende Narben, anreihend an die mit Schuppen zum Teil bedeckten, wie in Falten gelegte Infiltrate und peripher am Rande deut



Tab. 22.

Tab. 28.

aufgeworfenen, glänzenden, an ein Keloid
Rändern. Die Drüsengruppen zwar klein, a
tasten. Patientin mager, nicht anämisch.
7mal gravid; ein reifes Kind, die übrigen
Frühgeburten im 3. oder 4. Monat; seit
regelmässig menstruierend Patientin war im
stammt aus einer gesunden Familie und hat keine
von ihrem Leiden.

Tab. 24 und 24a. Leukopathia colli. (Papulae ad genit.)

A. B., 18 Jahre alt, Magd, war früher nie venerisch krank. — Anfang Dezember 1895 erkrankte sie mit Brennen beim Urinieren und Bildung mehrerer „Pusteln" an der Aussenfläche der grossen Labien, welche nach mehreren Tagen aufbrachen und wieder zuheilten. Zu gleicher Zeit schmerzhafte Schwellung der rechten Inguinaldrusen durch mehrere Wochen, die auf Bettruhe und Ueberschläge zurückging. — Februar 1896 Schmerzen im Halse mit Unmoglichkeit, feste Speisen zu schlucken durch mehr als 14 Tage. Auf Alaungurgelungen Besserung. Wenige Tage darauf entstand ein rotfleckiges Exanthem am Halse, beiden Ellbogenbeugen und beiden Unterschenkeln. — Seit Ende Marz sind die Flecken braun. — Am 23. Mai 1896 begab sie sich in Spitalspflege; bis dahin war nie ein Arzt konsultiert worden. — Letzter Koitus vor sechs

Tab 24.



Tab 24a.

Tab. 25. Papulae planae nitentes frontis et faciei.

N. M., 26 Jahre alt, Lokomotivführer.
Aufgenommen am 5. Oktober 1896.

Die leicht unregelmässig gerötete Stirnhaut trägt einige papulöse Effloreszenzen, welche kaum über das Niveau der Haut hervorragen. Die schmale Randpartie derselben saturiert gerötet. Von da ab gegen die Mitte der Papeln ist die Epidermis mattglänzend, gespannt, im Zentrum bräunlich verfärbt. Aehnliche Effloreszenzen, jedoch weniger regelmässig, an den Nasenflügeln und am Kinn.

Sonstige Erscheinungen: makulo-papulöses Syphilid am Stamme, nässende Papeln am Skrotum und an der Haut des Penis; am Präputium eine vernarbte Sklerose.

Tafel V. Alopecia areolaris syphilitica.

Tab.26.



Tab. 26 a.

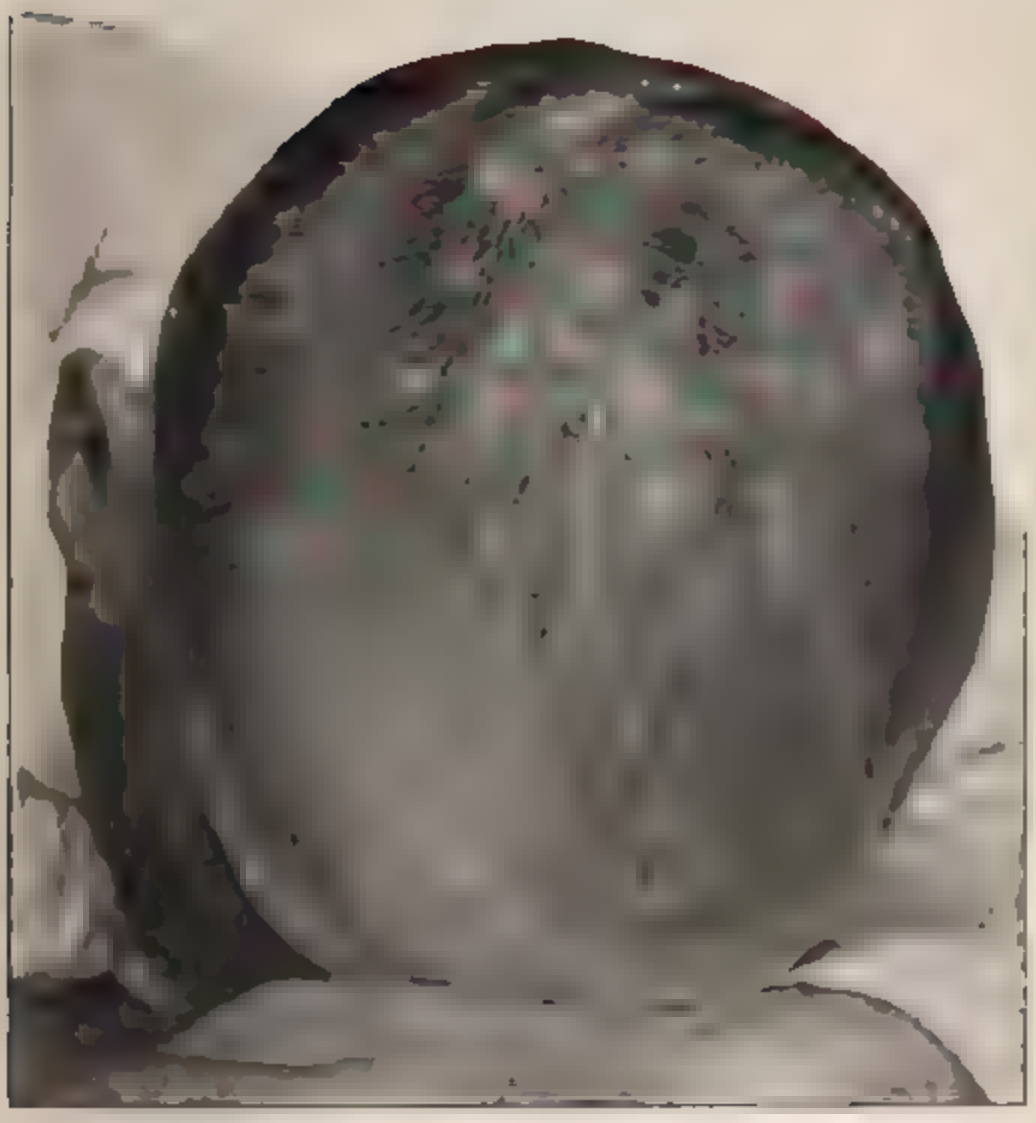

Tab. 26 a.

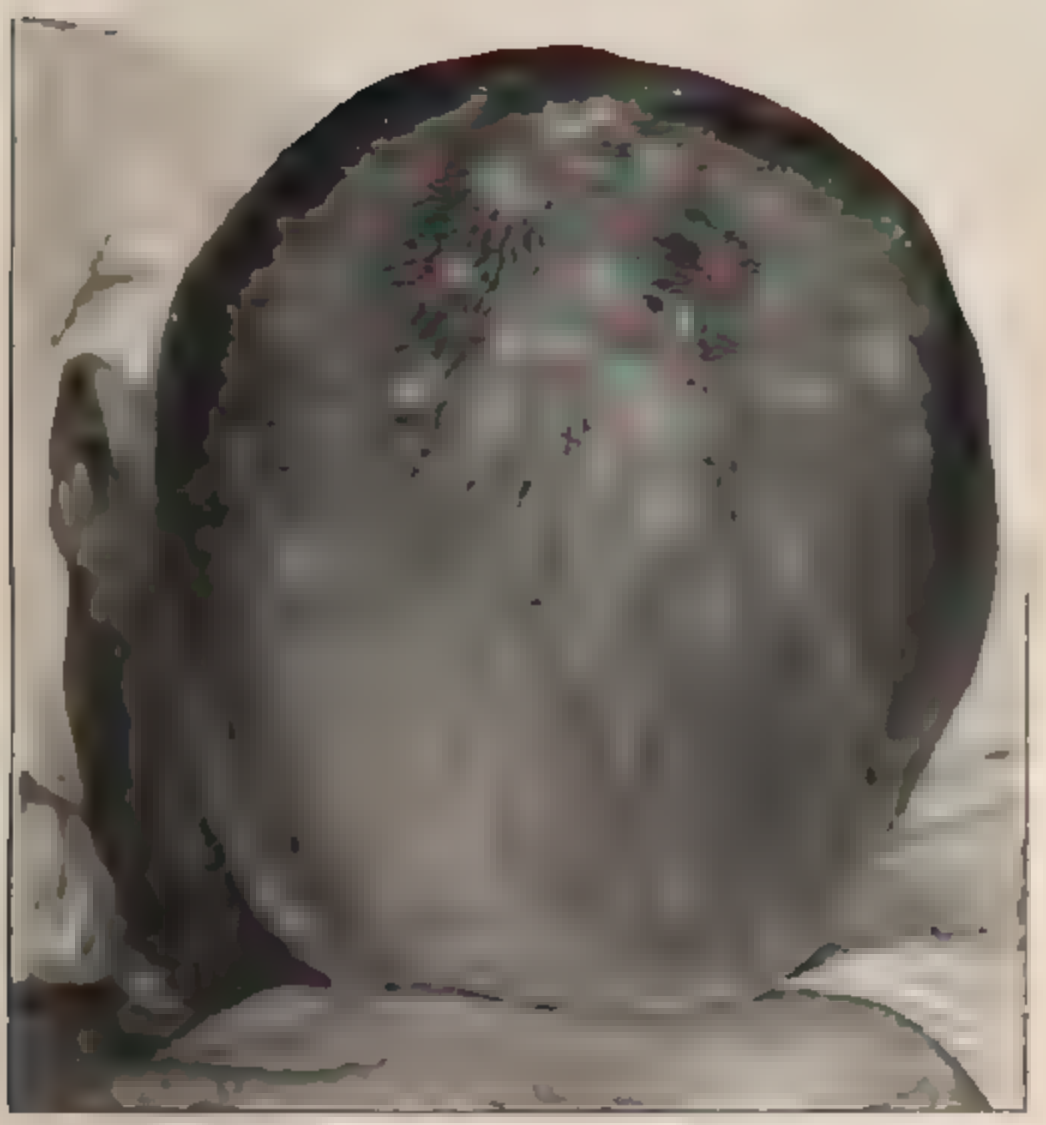

Tab. 28, 28a u. 28b. Syphilis pustulosa.

P. J., Kellner, 33 Jahre alt.
Aufgenommen 1. Dezember 1895.

Patient ist zum erstenmal krank, hat den letzten Beischlaf vor 2 Monaten ausgeführt und bemerkt einen Ausschlag seit 3 Wochen. In der Kindheit hat er ofters an Halsschmerzen gelitten.

St. pr.. Beide Mandeln vergrössert und zerklüftet. Die linke mit einem rhagadenartigen Geschwür, an dessen Oberfläche nekrotische Gewebsreste anhaften. Die Unterkieferdrusen taubeneigross, die mittleren Halsdrüsen bis Haselnussgrösse. Die Axillardrüsen sind ebenfalls gross, dagegen die Kubital- und Leistendrüsen kaum vergrössert. Am Stamme befindet sich ein ausgebreitetes makuloses Syphilid. Im Epigastrium kleine lichenoide Papeln, die bereits gelblich verfarbt sind. An der Streckseite der oberen Extremitaten, hie und da vorne am Thorax und auch am Rucken zahlreiche, schon im Abschuppen begriffene Papeln und Pusteln. Am Rücken, in der Kreuzbeingegend, hauptsachlich an den unteren Extremitäten aber sind die Pusteln zahlreicher und grosser, so dass uber den Knocheln der Unterschenkel konfluierende, mit Krusten bedeckte Ekthyma-ähnliche Pusteln vorhanden sind. Die oberen sind in der Peripherie leicht kupferfarbig an den unteren Extremitaten aber livid und

[redacted]

Tab. 27. Pustulae min. faciei.

E. H., 28 Jahre, Stallbursche.
Aufgenommen am 15. Februar 1896.

Seit 5 Wochen ein Geschwur am Frenulum. In der letzten Woche Anschwellung und Vereiterung der rechtsseitigen Inguinaldrüsen. Inzwischen entwickelte sich an der Basis des Geschwures eine typische Induration und am Stamme ein sparliches papulöses Syphilid Während der nunmehr eingeleiteten Inunktionskur wurde das Exanthem deutlicher und breitete sich uber Rucken, Hals und Gesicht aus. Letztere Effloreszenzen, stecknadelkopf- bis uber erbsengross, stellen derbe Knötchen mit bräunlichrotem bis kupferrotem Halo dar. In der Mitte derselben sitzt ein Hornkegel, der nur lose haftet Hebt man denselben ab, so kommt darunter das mit neugebildeter glän-

Tab 27.

[redacted]

Tab. 29 und 29a. Wuchernde Geschwüre (Framboësia) aus Pusteln an beiden Waden.

K. E., 18 Jahre alt.
Aufgenommen 13. Februar 1896.

Patientin stand im vorigen Jahre mit Blennorrhoea urethrae, vaginae et canalis cervicis hier in Behandlung. Kurze Zeit nach ihrem Spitalsaustritte akquirierte sie eine Sklerose an der linken kleinen Schamlippe, stand durch 6 Wochen in Behandlung und wurde am 10. Februar 1896, nachdem alle spezifischen Erscheinungen, bis auf allgemeine Drüsenschwellung, geschwunden waren, entlassen. Bis vor 8 Tagen war Patientin angeblich vollständig gesund. An diesem Tage spürte sie an beiden unteren Extremitäten heftiges Jucken; sie kratzte, worauf Eiterbläschen entstanden sein sollen, die sich weiterhin in Geschwure umwandelten.

St. pr.: Am rechten Unterschenkel, unterhalb der Wade ein talergrosser, aus mehreren kleineren zusammengesetzter Knoten, dessen Zentrum eine von einer Kruste bedeckte, speckige Wunde darstellt, während sich seine Peripherie aus 7 bohnengrossen, isolierten, 2 bis 3 mm über das Niveau der Haut erhabenen Knoten bestehend

Tab 29.

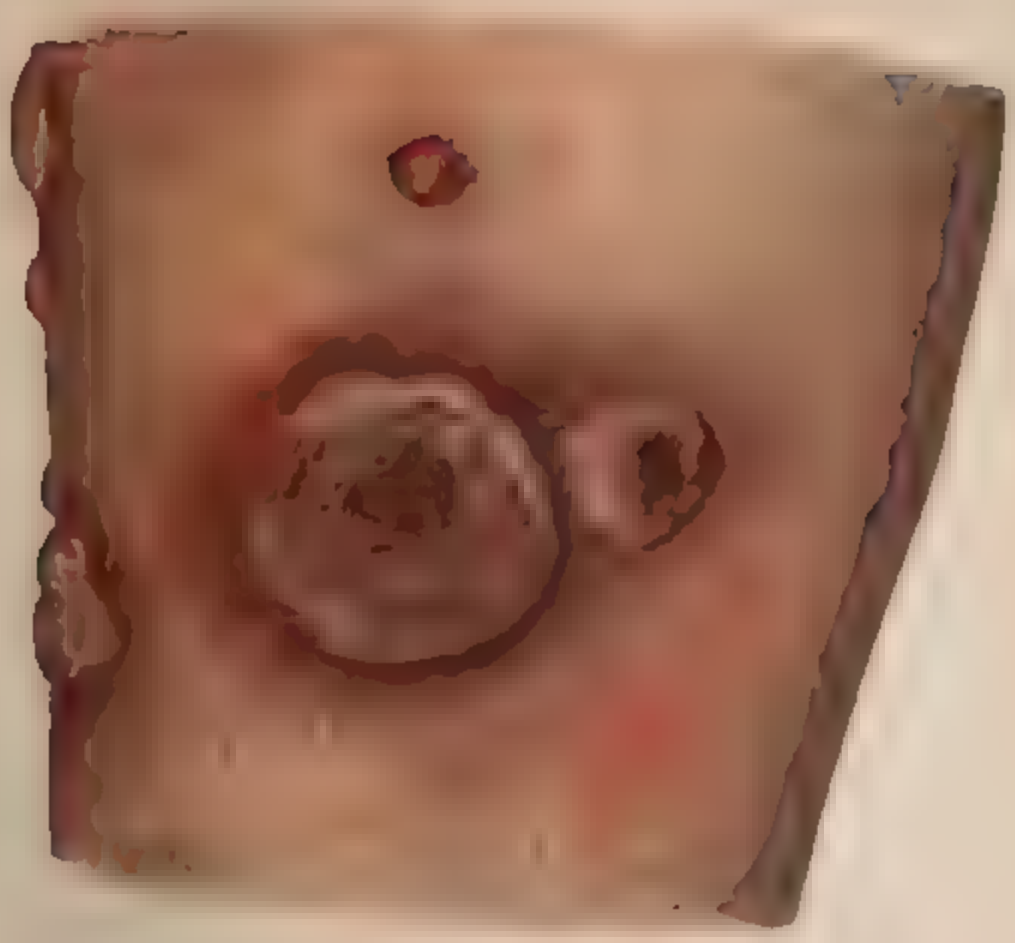

[redacted]

Tab. 30. Psoriasis syphilitica plantaris.

R. R., 24 Jahre, Kassierin.
Aufgenommen 18. Juni 1896.

Erste Erkrankung. Ausschlag angeblich seit fünf Tagen aufgetreten. Ueber eine etwa sonst bestehende Erkrankung, beziehungsweise deren Dauer, weiss Patientin nichts anzugeben.

St. pr.: An beiden Fussohlen, namentlich in der Hohlung der Plantae sind zahlreiche Papeln in Ausbildung begriffen, welche stecknadel- bis erbsengross sind. Ihre eigentumlich braunrote Verfarbung, sowie das derbere Anfuhlen charakterisieren das Verhornen der dickeren Plantarepidermis. An den grossen Labien beiderseits, am Damme, am After zahlreiche follikuläre Papeln. Universelle Lymphdrusenschwellung. Blasses papuloses Syphilid

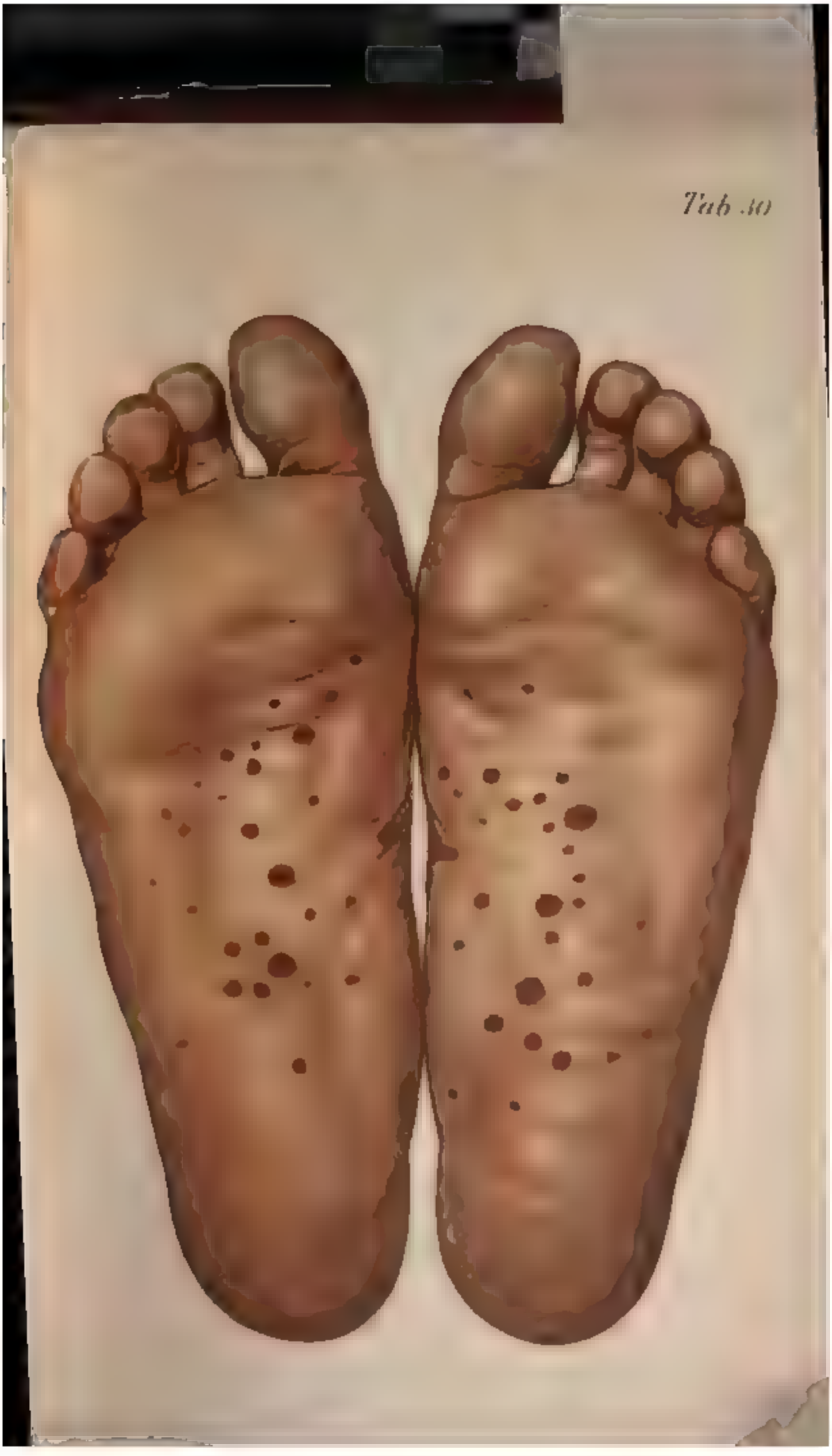
Tab. 30



[redacted]

Tab. 30a. Psoriasis palmaris.

O. F., 33 Jahre alt, Hilfsarbeiterin.
Aufgenommen 5. V. 1903.
Datum der Infektion nicht genau bestimmbar.
Vom 27. XI. bis 27. XII. 1902 stand Pat. mit Papeln am Genitale in Behandlung unserer Abteilung. (24 Einreibungen.)

Pat. gibt an, seit ca. 8 Tagen einen Ausschlag zu haben, weshalb sie das Spital aufsuchte.

St. pr.: Die auf dem Handteller und der Fusssohle auftretenden Papeln von Linsengrösse und darüber sind nicht deutlich als Knötchen zu fühlen, weil die dicke Epidermis ihre Erhebung hindert. Bei diesen zuerst rötlichen, dann kupferbraunen Infiltraten findet zunächst in der Mitte eine Epidermisabschülferung statt, welche von einem entzündlichen Hofe umgeben ist und nach und nach gegen die Peripherie zu sich fortsetzt. Durch Konfluenz mehrerer solcher Papeln entstehen grössere, stets kreisförmig begrenzte Stellen, die im Zentrum bereits abheilen, an den Rändern von dünnen, weissen oder weissgrauen, festanhaftenden Schuppen umsäumt sind. Stossen sich diese Schuppen ab, so tritt eine glänzend rote, mit dünner Epidermis überzogene Basis zutage. An Stellen, wo die Infiltration eine stärkere ist, schwindet in demselben Masse die Elastizität der Haut, es entstehen daher leicht Einrisse und Rhagaden, die sehr schmerzhaft sein können und bei Vernachlässigung zu zerstörenden Prozessen führen.

Tab 30 a

Tab. 31a. Papulae erosae inter digitos pedis.

T. J., 20 Jahre alt, Magd.
Aufgenommen 25. November 1896.

Patientin gibt an, das erstemal krank zu sein und ihre Genitalaffektion erst vor 5 Wochen bemerkt zu haben.

St. pr.: An den Berührungsflächen der dritten, vierten und fünften Zehe mazerierte, konfluierende flache Papeln von ungleich tiefem Zerfall des Infiltrates. Die betreffenden Zehen im Zustande einer entzündlichen Schwellung. An beiden Fussohlen Papeln mit verborntar Epidermis (Psoriasis). Erhabene, zum Teil konfluierende Papeln am Rande der grossen Labien und um den After. Figuriertes makulöses Syphilid am Stamme. Inguinale und Halslymphdrüsen vergrössert. Beide Tonsillen vergrössert und so wie die sie umgebenden Arcus palatoglossi gerötet und mit erodierten Papeln besetzt.

Therapie: Sublimatfussbäder. Einlage von 5prot. weisser Präzipitatsalbe. Bäder. Mundpflege. Inunktionskur. Heilung nach 30 Tagen.

Tab. 31b. Papulae et Rhagades inter digitos pedis.

P. B., 27 Jahre alt, verheiratete Taglöhnerin.
Aufgenommen 19. November 1895.

Die jetzige Erkrankung will Patientin vor 3 Monaten bemerkt haben. Damals wurde von ihr zwischen der 4. und

Tab 31

a

b

Tab. 32. Paronychia syphilitica digit. man. utr.

B. J., 50 Jahre alt, Hilfsarbeiter.
Aufgenommen am 5. Oktober 1896.

Patient ist seit 21 Monaten syphilitisch krank und war bereits vor 1 Jahre Gegenstand einer Spitalsbehandlung. Die jetzige Erkrankung begann vor 1 Monat.

Status praesens: Daumen, Zeige- und Mittelfinger der rechten Hand, Zeige-, Mittel- und Ringfinger der linken Hand und grosse Zehe des linken Fusses sind in verschiedenem Grade erkrankt. Die weniger beteiligten Glieder zeigen nur geringe Rotung und Schwellung der Endphalange und leichte Ulceration um den Nagelfalz; die stärker beteiligten, wie z. B. der Zeigefinger der rechten und der Mittel- und Ringfinger der linken Hand sind stark gerötet, die Endphalange, namentlich der Nagelfalz bis zur Fingerbeere geschwollen; die Nagel rollen sich ein, sind von ihrer Matrix abgehoben. Letztere ist an ihrem Saum und unter dem Nagel in ein granulierendes, eitrig sezernierendes Geschwür umgewandelt. Papeln auf der Mund-

Tab. 32a. b. Dactylitis syphilitica.

Oswald R., Beamter, 30 Jahre alt.
Aufgenommen 3. XII 1900

Anamnese. Mit Ausnahme einer in jungen Jahren überstandenen Blennorrhoe war der Patient stets gesund. Im Juli 1895 acquirierte er eine Sklerose; im Dezember desselben Jahres hatte der Patient wegen eines Exanthems zehn Einreibungen gemacht. Kurze Zeit darauf, noch im selben Winter, entwickelte sich am linken Daumen eine Paronychie, worauf er im Fruhjahre 1896 noch 28 Einreibungen gemacht hat. Drei Jahre spater, also etwa vor drei Jahren erkrankte die dritte linke Zehe; vor $1^1/_2$ Jahren der rechte Zeigefinger und vor $1^1/_4$ Jahren der linke Zeigefinger. Der Kranke wurde mit Emplastrum hydrargyri und Jodkali innerlich behandelt. Seither hatte derselbe zu wiederholten Malen Jodkali genommen und hat auch eine Kur in Bad Hall absolviert. In der letzten Zeit verspurte der Kranke Schmerzen in der letzten Phalanx des linken Daumens, zugleich nahm auch die Schwellung und Rotung an den ubrigen bereits affizierten Fingern zu. Ausserdem trat eine Rotung und Schwellung uber dem rechten Nasenflügel auf.

St. pr..*) Patient ist von mittlerer Grosse, grazilem Knochenbaue, massig genahrt. Das Korpergewicht betragt 51,4 kg.

Die Hautdecke ist blass, die inneren Organe, Lunge, Herz sowie der Digestionstrakt lassen nichts Abnormes nachweisen. Die Temperatur ist normal.

Die Nase ist von Natur aus nach links gewendet, das rechte Nasenloch abgeflacht. Entsprechend dem Nasenbeine dieser Seite ist die Haut im Umfange einer grosseren Bohne seit zwei Monaten gerötet, der Knochen darunter massig aufgetrieben. Rhinoskopisch lasst sich ausser einer Verengerung beider Choanen durch Narbenbildung keine Wunde nachweisen.

Der Daumen der linken Hand, und zwar die Endphalanx und das Interphalangeagelenk betreffend, ist plump, angeschwollen, die Haut uber dieser Geschwulst dunn, blaulich verfarbt. Am Dorsum fuhlt man ent-

*) Demonstriert in der k. k. Gesellschaft der Aerzte. Wien 15. II. 1901. Wiener Klin. Wochenschr. 1901. Nr. 18.

sprechend dem Gelenke ein deutliches Schwappen. Die Endphalanx ist in einem stumpfen Winkel gebeugt, die Sehne des Flexor über dem geschwellten Gelenke samt der Scheide erhaben. Der Nagel ist verkümmert, in der Mitte abgebogen und rissig, das Ende der Fingerbeere zugespitzt. Gegen das Gelenk fühlt sich die Phalanx verbreitert an. Beim Zufühlen ist die Geschwulst nicht erheblich schmerzhaft.

Der Zeigefinger derselben Hand ist im Bereiche der ersten und zweiten Phalanx aufgetrieben, zum Teile durch eine Schwellung in den weichen Decken, zum Teile durch eine solche des Knochens selbst verdickt. Die bedeckende Haut weniger bläulich verfärbt, wie jene des Daumens. Die Beweglichkeit in den Phalangealgelenken mässig erhalten. Am Vorderarme derselben Extremität befindet sich ein im subkutanen Zellgewebe liegender frei beweglicher Knoten. Kubitale Lymphknoten weit über bohnengross tastbar.

An der rechten Hand ist die Endphalanx des Zeigefingers verdickt, die Haut darüber gerötet, glänzend, der Nagel in der Längsachse brüchig in zwei Platten geteilt, genau so wie jener am Daumen der linken Hand. Beide Endphalangen samt den Interphalangealgelenken bilden hier das Substrat der Erkrankung.

Das distale Ende des Metakarpusknochen desselben Fingers ist aufgetrieben und von einer livid verfärbten elastischen Masse an der Radialseite und im Spatium interosseum eingehüllt. Ueber dem letzteren ist die Geschwulst elastisch, nachgiebig, fast fluktuierend.

Ausserdem ist die Grundphalanx des rechten Daumens leicht aufgetrieben und schmerzhaft.

Der Nagel der linken grossen Zehe ist so wie der des Daumens zerfasert und in der Mitte der Länge nach gespalten. Die Matrix ist bis gegen ihre Basis unterhalb des Interphalangealgelenkes zu infiltriert.

Die kleine Zehe derselben Seite ist ebenfalls geschwollen, livid, mit einer Auftreibung der Grundphalanx und des Interphalangealgelenkes.

Am rechten Fusse ist die mittlere Zehe spindelförmig aufgetrieben. Beide Gelenksenden und das Gelenk selbst sind in diese Geschwulst einbezogen, obzwar die Schwellung hauptsächlich die Weichteile an der Basis (Plantarfläche) betrifft.

Therapie: Lokale Bäder, Einwicklungen der Finger mit Zablatzer Jodsalz[illegible] senirrigationen; innerlich Kalium jodat 3 g p[illegible]

Am 15. XII. betrug dis[illegible] des Patienten

Tab. 32a.

52 kg 300 g, sein subjektives Befinden und sein Aussehen waren gut.

Am 22. XII. unterbrach Patient die Kur, kehrte am 27. XII. zuruck und machte zwolf Einreibungen.

Unser Patient brachte einige Rontgenbilder mit, und zwar:

Das erste Rontgenbild (Privatdozent Kienbock) zeigte am linken Fusse die erste und funfte Zehe erkrankt. An der Zehe sieht man die Endphalanx gegenuber der gleichmassigen Knochenschattierung der gesunden Seite stellenweise in kleineren und grosseren, rundlichen und ellipsoiden Figuren lichter, somit durch Verlust der Knochenmasse rarefiziert. Namentlich die Grundphalanx ist in ihrem distalen Ende ebenfalls bis in das Internodium heller, ohne jedoch eine so scharf umgrenzte Konsumption zu zeigen wie die andere Phalanx. Ein ahnliches Verhaltnis besteht auch an der funften Zehe desselben Fusses.

Die linke Hand zeigte am Daumen die Endphalanx in ihrem distalen Ende stark verschmachtigt gegen die Trochlea zu in der Mitte eine langliche Vakuole, welche bis in das Gelenk reicht. Auch das anstossende Capitulum der Grundphalanx ist lichter.

Noch deutlicher ist unsere Aufnahme im Rudolfspitale von Dr Stiassny (3 XII.) Hier ist die Endphalanx noch mehr rarefiziert, die Knochensubstanz kaum durch dunklere Linien angedeutet gegen das Gelenk zu im Knochen eine grosse Hohle bemerkbar. Das angrenzende Capitulum der Grundphalanx bis fast zur Mitte derselben ist heller, bis unter das Periost gleichmassig verschwommen, kaum von den Weichteilen zu differenzieren. Der Knochen selbst erscheint wenig aufgetrieben.

Ein ahnliches Verhalten zeigt sich in dem Bilde vom 10. Februar. Nach den Skiagrammen hat vom Anfang an nur die Rarefizierung zugenommen. Die meiste Schwellung fallt den Weichteilen zu.

Der Zeigefinger derselben Hand, der ausserlich in der Grund- und mittleren Phalanxgegend die Schwellung zeigt, ist nach dem Skiagramm an beiden Phalangen erkrankt, und zwar die Grundphalanx in toto lichter, stellenweise in dem Internodium deutlich scharf begrenzt. An beiden Enden jedoch ist das Bild heller mit deutlich beginnender Vakuolenbildung. Die mittlere Phalanx ist an der radialen Seite defekt, die Corticalis der ganzen Phalanx heller, an dieser Stelle nicht wahrnehmbar. Der Vertiefung gegenuber sieht man eine unregelmassige dunklere Partie in den geschwellten Weichteilen an beiden

Bildern (sowohl vom 3., wie vom 10.). Dies ist somit gewiss kein Zufall, sondern eine Kalkerdenabnahme in dem entzündeten und infiltrierten Knochen und Periost

An der rechten Hand zeigt sich eine Schwellung des Zeigefingers uber dem distalen Ende der mittleren Phalanx und der Endphalanx samt dem Interphalangealgelenke. In der Aufnahme Kienböcks vom Mai erscheint bloss eine hellere und verschwommene Kontur in der Endphalanx. Hingegen ist dieselbe in unseren Aufnahmen vom 3. Dezember und 10. Februar fast nur durch eine Kontur an der Spitze und eine solche an der Basis angedeutet. Die Zwischensubstanz ist nur durch wenige Schattenlinien (Balken) gekennzeichnet, ganz aufgehellt. Gegenuber dem Gelenke sind die aneinander stossenden Knochen wie zerfasert, es ist keine scharfe Kontur des Gelenkes wie am normalen Gelenke nachweisbar Die zweite Phalanx ist in ihrem distalen Ende fast bis gegen das Internodium ebenfalls etwas heller. Auch die Grundphalanx des rechten Daumens zeigt wenig deutliche Kortikalis und in ihrer Mitte ist die Rarefizierung vielfach durch hellere Vakuolen ausgezeichnet

Der Pat. wurde am 8. Januar 1901 auf eigenes Verlangen entlassen.

Tab. 33. Papulae luxuriantes erosae diphtheriticae

Tab. 34. Papulae luxuriantes.

T. A., 17 Jahre alt, Magd.
Aufgenommen am 2. Juli 1897.
Erste venerische Erkrankung. Patientin bemerkt die Affektion an ihrem Genitale seit 2 Wochen. (?) Letzter Koitus vor 3 Wochen.

St. pr.: Am Rande der grossen Labien, auf dem Mittelfleische und um den After wuchernde und elevierte Papeln, von denen einige zentral nekrotischen Zerfall und speckigen Belag aufweisen.

Inguinaldrüsen beiderseits geschwellt, hart. Portio vaginalis nach links gewendet, unverletzt.



[redacted]

[redacted]

Tab. 35. Papulae luxuriantes in labiis maioribus, in plica genito-crurali, perineo usque ad anum.

S. M., 24 Jahre alt, Näherin.
Aufgenommen am 15. Mai 1896.

St. pr. An den Rändern der grossen Schamlippen und an den Analfalten wuchernde, rasch wachsende, entzündliche Papeln. Aehnliche, jedoch kleinere, um den After und an den inneren Schenkelflächen. Obzwar alle diese Wucherungen feucht sind, sieht man doch nur an einzelnen einen Zerfall mit eitriger Schmelzung, so dass diese Form mehr durch entzündlichen Charakter und rasches Wachstum ausgezeichnet ist.

Patientin leidet überdies an einem Fluor und ist nebst der Inguinaldrüsenschwellung mit einer Schleimhautaffek-



Tab. 15.

Tab. 36. Papulae luxuriantes in labiis maioribus, in perineo et circa anum.

G. A., 20 Jahre.
Aufgenommen am 19. Dezember 1896.
Angeblich seit 14 Tagen krank.
St. pr. Elevierte, zum Teil einzeln stehende, zum Teil konfluierende und oberflächlich erodierte papulöse Effloreszenzen an beiden grossen Schamlippen, welche sich nach abwärts über das Perinaeum bis gegen den After hinziehen. Die Wucherungen sind stellenweise bis ½ cm über das Niveau der Haut erhaben, von dichter, doch elastischer Konsistenz. Leistendrüsen bedeutend. Drüsen des übrigen Körpers massig vergrössert. Leuko-

Tab.3



Tab. 37. Papulae hypertrophicae et plicae circa anum.

J. T., 22 Jahre alt, Arbeiter.

Aufgenommen am 18. Juli 1897.

Patient stand bereits zweimal wegen Papeln am Genitale in Behandlung und gebrauchte im ganzen 37 Einreibungen. Die gegenwärtige Erkrankung bemerkt er seit 3 Wochen. Letzter Koitus angeblich im September 1896.

St. pr.: Zahlreiche livid verfärbte, infiltrierte Afterfalten. Anschliessend an diese nussgrosse, derbe, unregelmässig gefaltete, ziemlich trockene syphilitische Wucherungen. In der Analfalte und am Gesässe kleinere, im Niveau der Haut befindliche, nässende Papeln.

Tab 37

Tab. 38. Papulae annulares inveteratae in centro iam regressae.

T. R., 17 Jahre alt, Bedienerin.
Aufgenommen am 29. Juli 1897.

Patientin gibt an, bereits vor einem Jahr mit einer Genitalerkrankung, welche sie nicht näher zu bezeichnen vermag, in Spitalsbehandlung gestanden zu sein. Ihre jetzige Erkrankung soll seit 2 Monaten bestehen.

St. pr.: Die grossen Labien und die Fortsetzung derselben bis zum After, beide Genitocruralgegenden dicht besetzt mit teils einzeln stehenden, teils konfluierenden papulösen Effloreszenzen. An einzelnen Stellen sind dieselben durch Abheilung im Zentrum zu elevierten über zweipfennigstückgrossen Ringen geworden, deren zentraler Teil eine tiefdunkel braunschwarze Pigmentierung aufweist; oder der innere Rand einer solchen ringförmigen Efflo-reszenz ist oberflächlich geschwürig zerfallen, während das Zentrum eine weisslichgraue Uebernarbung zeigt. Inguinaldrusen geschwellt. An der Vorderseite der Unterschenkel eine massig grosse Zahl flacher, erbsengrosser



Tab. 39. Papulae diphtheriticae in mucosa portionis vaginalis et vaginae.

M. A., 50 Jahre alt, Taglöhnerin.

Die Portio vaginalis nach mehrfachen vorausgegangenen Entbindungen zerklüftet und narbig eingezogen. An der Vorderlippe zwei, an der Hinterlippe ein und an der hinteren Vaginalgegend mehrere speckig belegte, zum Teil schon konfluierende, mit entzündlicher Umgebung versehene Geschwüre. — Die Kranke hat von den Geschwüren in der Vagina und an der Portio vaginalis keine Kenntnis.

An den Schamlippen einzeln stehende nässende Papeln, ebensolche in beiden Leistengegenden, am Perinaeum und an beiden inneren Schenkelflächen. Am Stamme und am Nacken ein pustuloses, mit Papeln untermischtes Syphilid. Inguinale sowie allgemeine Drüsen

Tab 39.

Tab. 39a. Papulae diphtheriticae portionis vaginalis.

K. M., 20jährige Magd.

Aufgenommen an die Klinik von Sigmund am 25. XI. 1880.

Die Kranke will erst seit drei Wochen das Auftreten des papulosen Exanthems beobachtet haben.

St pr.: Papulae diphtheriticae confluentes luxuriantes in labiis omnibus, maculae majores per totam cutem dispersae, Scleradenitis inguinalis, cervicalis, universalis. Papulae elevatae in axilla sinistra, desquamantes in fronte, Psoriasis plantaris recens, rhagades in labiis oris.

Die Vaginalportion konisch, elongiert, hintere Lippe platter. An der Vorderlippe sitzen mehrere leicht elevierte, speckig belegte, rotumrandete Papeln, welche zum Teil schon durch Konfluenz zu grosseren speckigen Geschwuren zusammenfliessen, zum Teil noch durch dunne Brücken voneinander getrennt sind.

Die Vaginalschleimhaut gerotet, sondert eitriges Sekret ab.

Die vernachlassigte Kranke wurde mit Jodkali innerlich, Einspritzungen und lokal mit Labarraque behandelt.

Wahrend dieser Zeit sind die Infiltrate an der Vaginalportion zerfallen, flache Geschwure bildend. Auf Touchierungen mit Lapis waren dieselben in etwa 6 Wochen vollständig vernarbt.

Die Kranke wurde, von allen Erscheinungen befreit, am 22. Mai geheilt entlassen.

Tab. 19.

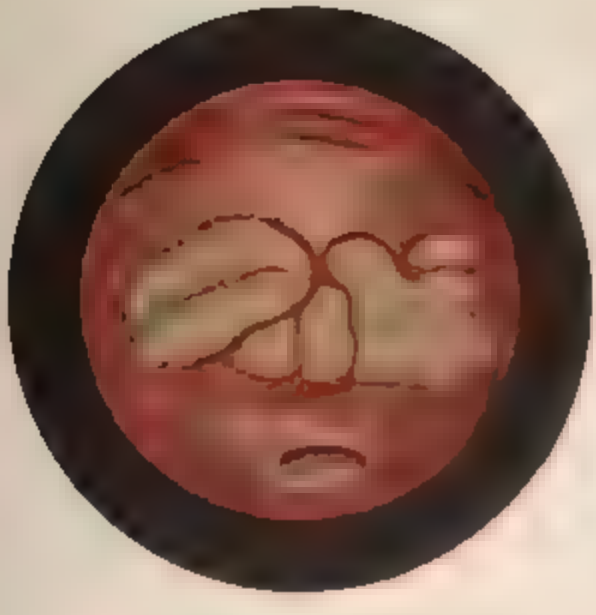

[redacted]

[redacted]

Tab. 40. Papulae diphth. in mucosa lab. sup. or. et in bucc. sin.

T. A., 33 Jahre alt, Gerber.
Aufgenommen am 12. November 1896.
Patient stand bereits vor einem Jahre wegen Syphilis in Behandlung. Die Geschwüre am Skrotum und im Munde traten vor 4 Wochen auf.

St. pr.: An der Schleimhaut der Oberlippe und der Wange in der Nähe des linken Mundwinkels, ferner an den Mandeln befinden sich mehrere mit speckigem Belag versehene, im Zentrum durch Zerfall bereits vertiefte Papeln. Reste nach Papeln an den Handtellern. Involvierte, kreisförmige Papeln am Penis, Skrotum und um den After. Im Rückgang begriffene, bräunlich pigmentierte Papeln am Stamme und an den Extremitäten. Allgemeine Drüsenschwellung.

Therapie: Sublimat-Mundwasser. — Labarraque. — Inunktionskur. Heilung nach 25 Einreibungen.

Tab. 40.

Tab. 41a. Infiltratio superficialiter necrotica mucosae et submucosae labii superioris oris.

K. T., 70 Jahre alt. Gasarbeiter.

Aufgenommen am 11. August 1896.

Patient bemerkte die Geschwulst an der Oberlippe zum erstenmale im Mai vorigen Jahres. Früher will er nie krank gewesen sein. Luetische Infektion nicht zugegeben.

Status praesens: Auf der Oberlippe, und zwar in der Mitte derselben eine etwa zweimarkstückgrosse elliptische, in ihrer Längsachse dem Verlaufe der Oberlippe entsprechende Infiltration von knorpelharter Konsistenz. Im linken ausseren Anteile derselben eine etwa 5 mm breite, $^1/_2$ cm lange Rhagade. Die submaxillaren Drüsen beiderseits palpabel, die präaurikularen Drüsen nicht zu tasten. Die Lymphdrusen an sonstigen Körperstellen wenig beteiligt.

Therapie: Inunktionskur. Heilung nach 20 Einreibungen.

Tab 41.

a

b

St. pr.: Zunge nicht erheblich geschwellt, in ihrem hinteren Anteile die Papillen erhalten, die vordere Hälfte glatt, zumeist mit weisslichem, getrübtem Epithelbelag versehen. Quer uber die Zunge zieht ein speckig belegtes, leicht erhabenes Geschwur, welches an beiden Zungenrändern sich verbreitet. Die Zungenspitze links ist gleichfalls Sitz eines erbsengrossen, speckig belegten Geschwüres. Die Geschwure sind leicht erhaben und von einem scharfen und geröteten Rande umgeben.

Die Submaxillardrusen alle hart anzufühlen, màssig vergrossert.

Schmerzen beim Kauakte.

Nach achttägiger Behandlung vernarbte das quergespannte Geschwür von der Mitte aus, um sich in eine weissliche epitheliale Verdickung umzuwandeln.

Tab. 41c. Papulae linguae.

C. J., 26jahriger Schneidergehilfe.
Aufgenommen am 19. II. 1901.
Der Kranke akquirierte vor vier Monaten eine Sklerose und wurde lokal behandelt.

Status praesens: In der Mitte der Zunge finden sich einzelne flach erhabene Papeln, welche sich gegen die papillae circumvallatae in halbhaselnussgrosse, aneinander stossende Geschwülste umwandeln. Ueberdies sieht man noch kleinere, stecknadelkopfgrosse, geschwellten und gewucherten Papillen entsprechende Knötchen.

Beim Betasten der Papeln an der Zunge konnte man dieselben als derbe Knoten über der Muskulatur der Zunge schwer verschieben.

Ausserdem zeigt der Kranke noch Reste des Infiltrates als Residuen der Sklerose, papulöses Syphilid am Genitale und After und allgemeine Drüsenschwellung

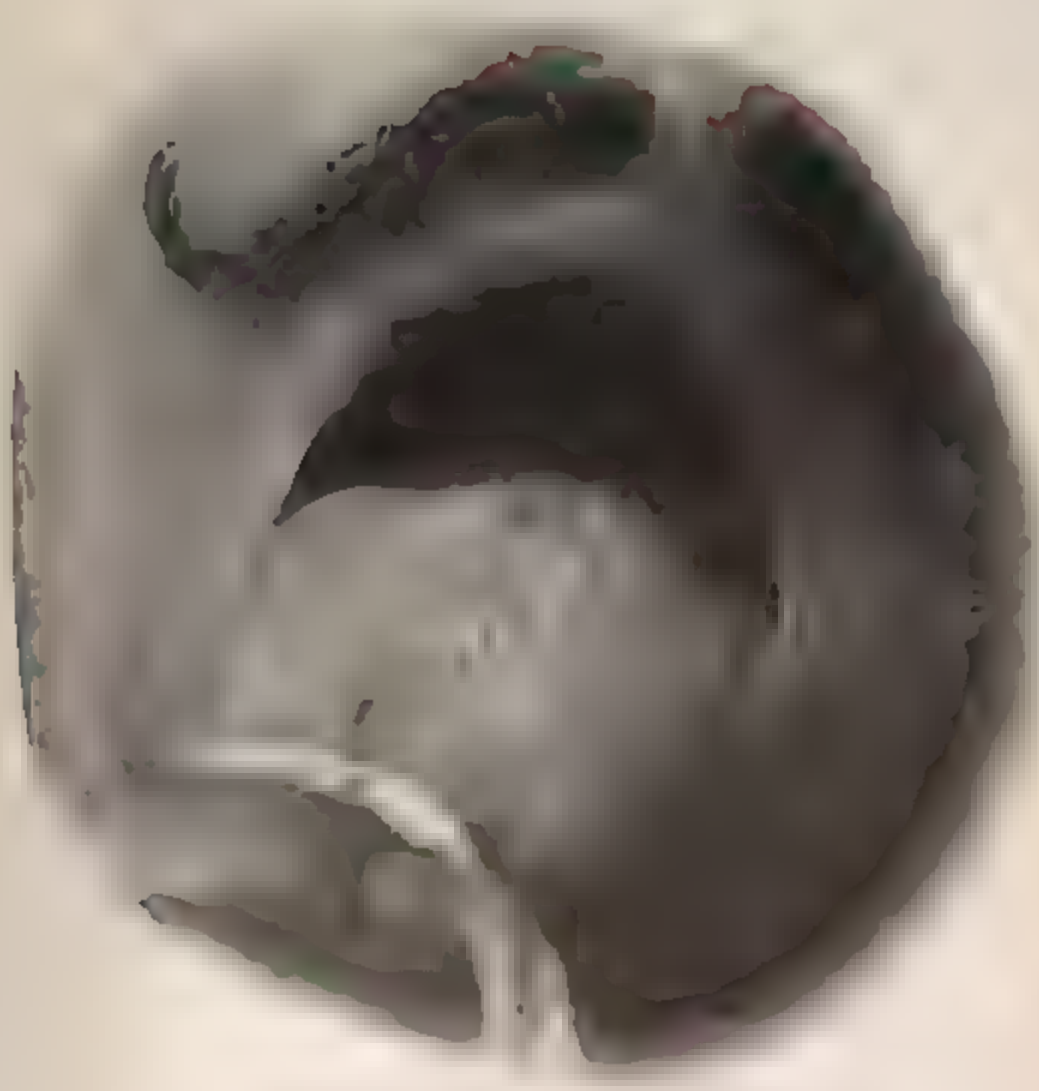

Tab. 42a. Papulae elevatae confluentes in palato duro.

R. S., 21 Jahre alt, Prostituierte.
Aufgenommen am 16. November 1896.

Die Kranke ist seit ihrer ersten Erkrankung im Jahre 1893 zum neuntenmale wegen Syphilis in Spitalbehandlung. Die meisten Rezidiven waren papulöse Erruptionen an den Genitalien. Die jetzige Erkrankung beobachtete Patientin erst seit 14 Tagen. Am harten Gaumen median in der Excavation hinter den Schneidezähnen beginnend erstreckt sich bis zum weichen Gaumen eine konfluierende Gruppe von brombeerartigen Wucherungen, welche derbelastisch sind, lichter glänzen als die leicht entzündliche Schleimhaut des Gaumens ihrer Umgebung. Der Rand des weichen Gaumens und der Uvula leicht verdickt und unregelmässig verzogen aus einer vorausgegangenen Erkrankung, welche jetzt noch durch ein Infiltrat am Rande des weichen Gaumens und der Uvula gekennzeichnet ist. Bei der Phonation bewegt sich das Gaumensegel nur sehr träge und in unregelmässigen Schwingungen. Als Begleiterscheinungen dieser Munderkrankung sind ferner

Ta

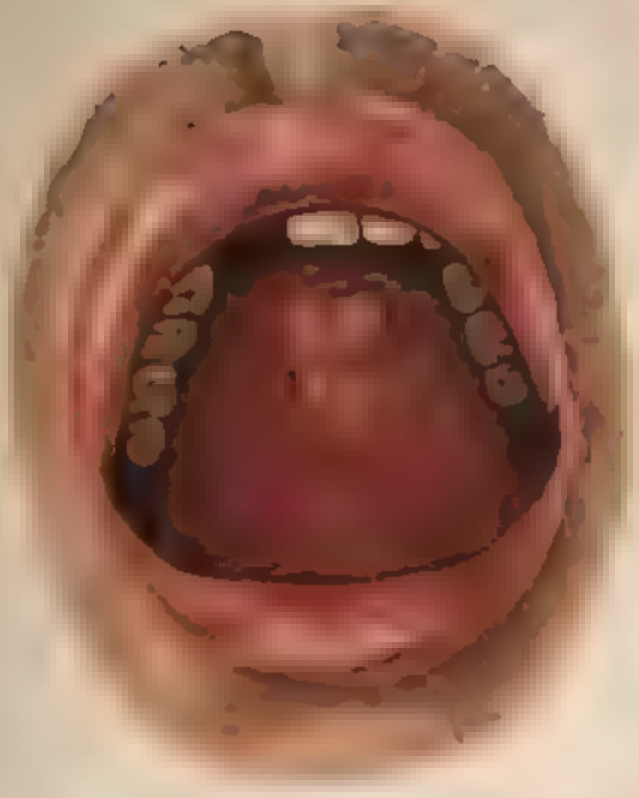

a

b

Lapistouchierungen, Gurgelwasser. Präzipitatsalben waren sonst seine einzigen Mittel, die er angewendet hat

Patient war starker Raucher, sowohl Zigarren als Pfeife pflegte er als Lastzugsbegleiter Tag und Nacht zu rauchen.

Im Jahre 1891 bemerkte er das erstemal das Auftreten von weisslichen Blasen an der Zunge, welche er mit einer Nadel aufgestochen hat, wobei Blut hervorgetreten ist.

Den jetzigen Zustand der Zunge will Patient seit $1^1/_2$ Jahren bereits beobachtet haben. Patient ist mager, aber nicht kachetisch.

St. pr.: Die Zunge ist nicht merklich grösser, doch vermag der Kranke dieselbe nur schwer und in geringem Masse hervorzustrecken. Die Oberflache derselben erscheint weiss, massig verdickt und durch seichte Furchen in unregelmassige Felder geteilt. Die Furchen sind nicht narbige Einziehungen, sondern scheinen den seit jeher bestandenen Falten der Zunge zu entsprechen. Dafur erscheinen die Felder durch die Verdickungen des Epithels und die diesen vorausgegangenen leichten Entzundungen (welche Patient als Blasenbildung bezeichnete) mehr erhaben. Die Zunge fuhlt sich nicht hart an und verursacht in dem jetzigen Zustande dem Kranken keine Schmerzen. Feinere Tastempfindung ist verloren gegangen.

Beim Kauen von scharfen Speisen oder spitzen Semmelstucken entstehen leicht Risse, welche jedoch in einigen Tagen von selbst heilen. Das Epithel der Wangenschleimhaut ist den Zahnreihen entsprechend auch getrubt, jedoch nicht so verdickt wie an der Zunge.

Drusen submaxill. nicht geschwellt. Syphiliserscheinungen nicht nachweisbar.

Tab. 43a. Iritis condylomatosa.

L. P., 23 Jahre alt, Hausknecht.

Aufgenommen am 30. November 1896.

Patient will seit fünf Tagen mit Schmerzen in der rechten Schläfengegend, reissenden Schmerzen im rechten Auge erkrankt sein. Die Lider des erkrankten Auges waren verklebt, Tränensekretion reichlich. Lues negiert.

St. pr.: Ciliarinjektion am rechten Auge; Cornea, Kammerwasser rein, Pupille auf Atropin nierenförmig erweitert, da nach aussen eine spitze Synechie vorhanden ist. Am unteren Pole des äusseren Quadranten ragt eine rötlich gefärbte, über hirsekorngrosse Geschwulst in die Pupille vor. Eine livide, pigmentierte, ins Kupferfarbige spielende, etwa bohnengrosse, mässig infiltrierte Narbe an der Raphe des Penis, in der Mitte der Pars pèndula. Inguinale, axillare, cervikale Drüsen multipel und indolent geschwellt. Ein kleinpustulöses Syphilid in universeller Ausbreitung am Stamme.

Handteller, Fusssohlen, Schleimhaut der Mundhöhle frei. Subkonjunktivale Sublimatinjektionen. — Inunktionskur. — Heilung.

Tab 41



a

b

Augenlides von aussen lässt sich eine mandelgrosse Geschwulst durchfühlen. Conjunctiva tarsi sammtartig, dicht injiziert. Die Conjunctiva des konvexen Randes des Tarsus und des Uebergangsteiles bilden einen sulzigen Wulst, der nach innen zu in die leicht infiltrierte halbmondformige Falte ubergeht. In der Mitte dieses Wulstes befindet sich ein seichter zirka pfenniggrosser Substanzverlust, dessen Grund grauweiss, speckig belegt und dessen Rand ziemlich hart anzufuhlen ist.

Therapie: Inunktionskur. — Kalium jodatum innerlich. Heilung nach 30 Einreibungen.

Tab. 44, 44a und 45. Framboesia syphilitica. Syphilis praecox.

J. R., 25 Jahre alt, Prostituierte.
Aufgenommen am 6. April 1896.

Im April 1895 stand Patientin wegen weichem Geschwur am Genitale in Behandlung. — Im Oktober 1895 akquirierte sie eine Sklerose auf der rechten grossen Schamlippe; einige Zeit darauf trat ein Exanthem auf. Patientin wurde einer Inunktionskur unterworfen (35 Einreibungen). Die jetzige Erkrankung besteht seit 4 Wochen.

St. pr.: Auf der behaarten Kopfhaut (Tafel 44, 44a und 45) mehrere bis zweimarkstückgrosse, mit Schuppen und Krusten bedeckte papillomatöse, warzige Auswüchse. Serpiginöse Ulzerationen am Nasenknorpel und am linken Nasenflügel, am rechten Oberarm und unterhalb der linken

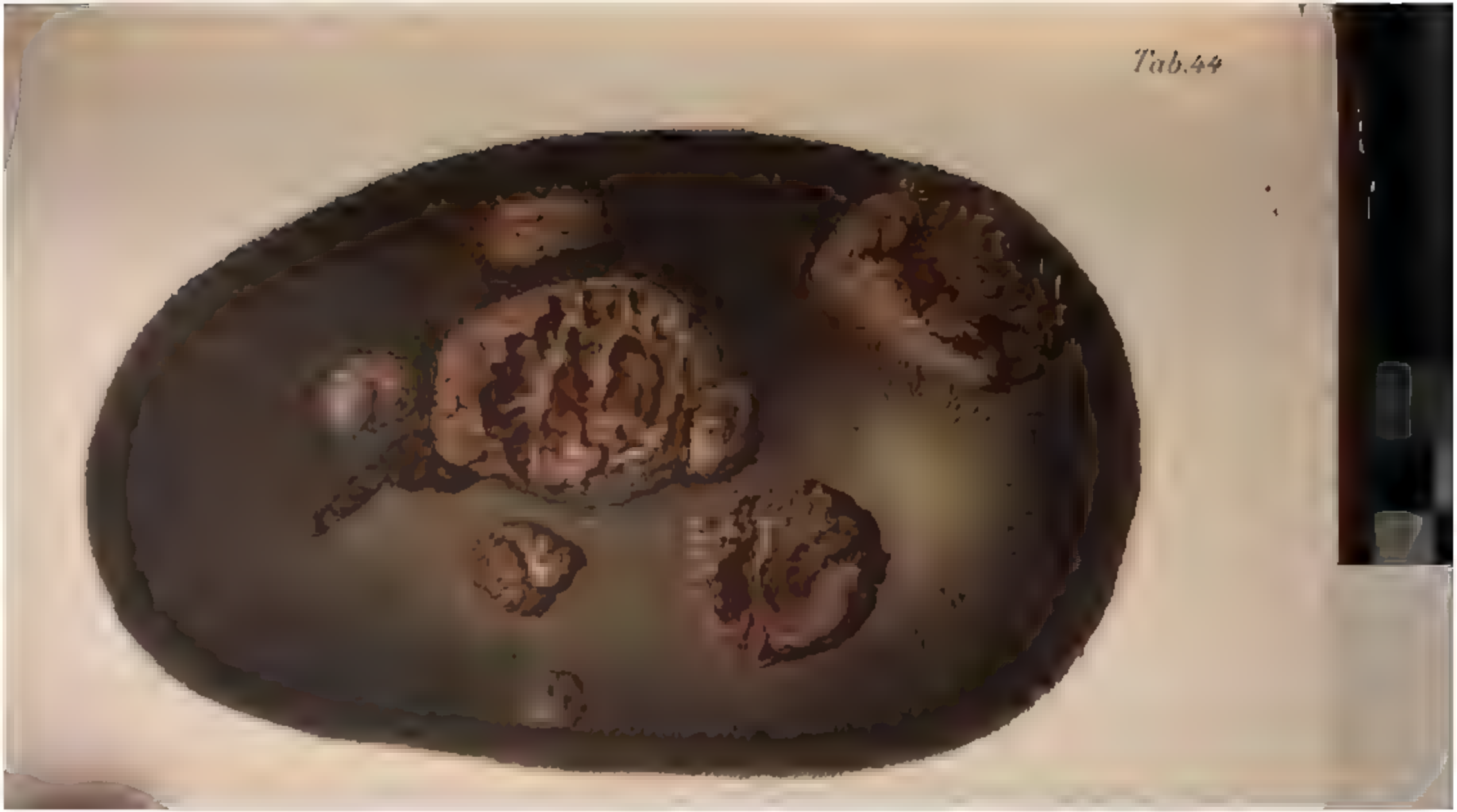
Tab.44

[redacted]

[redacted]

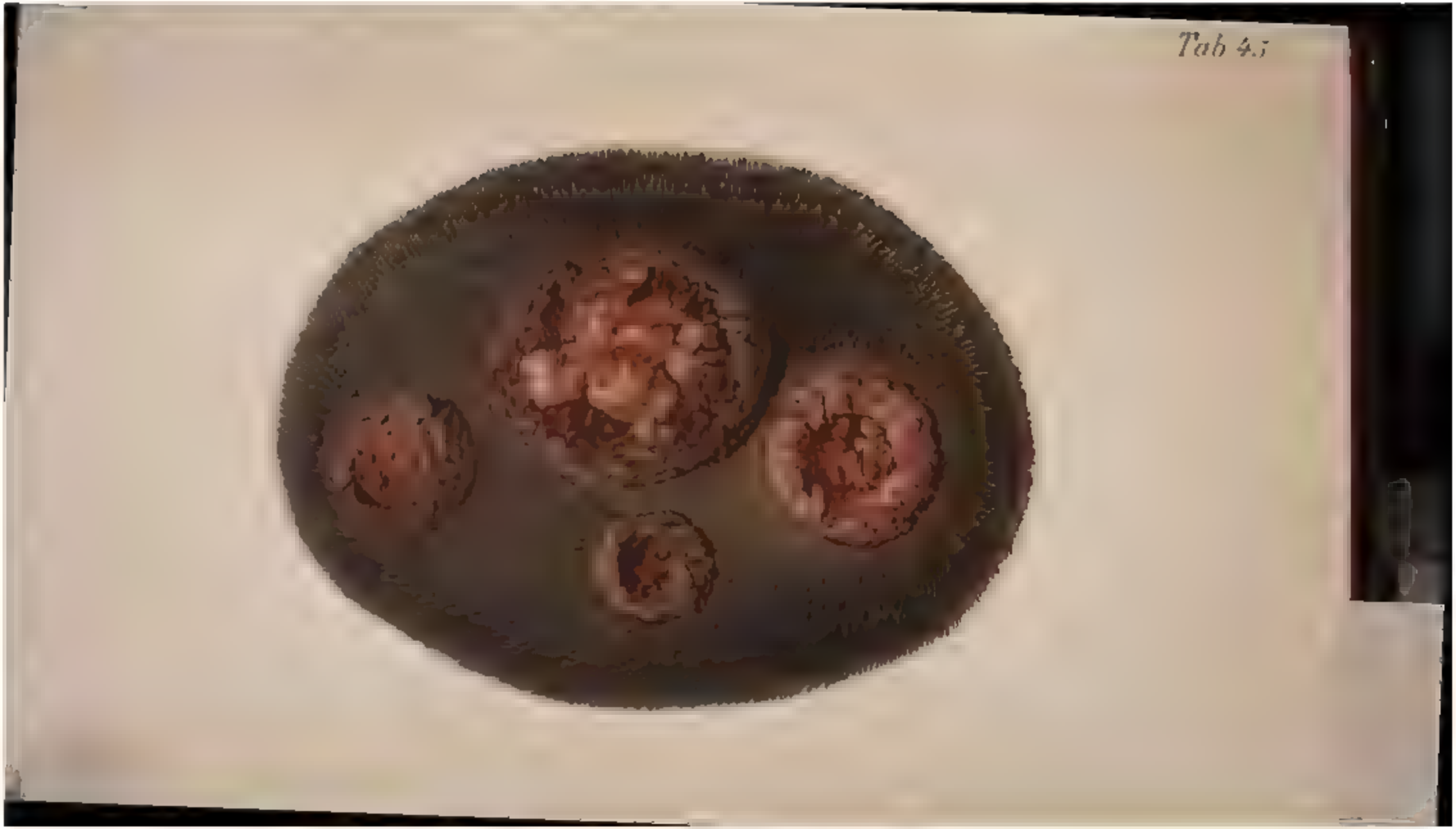

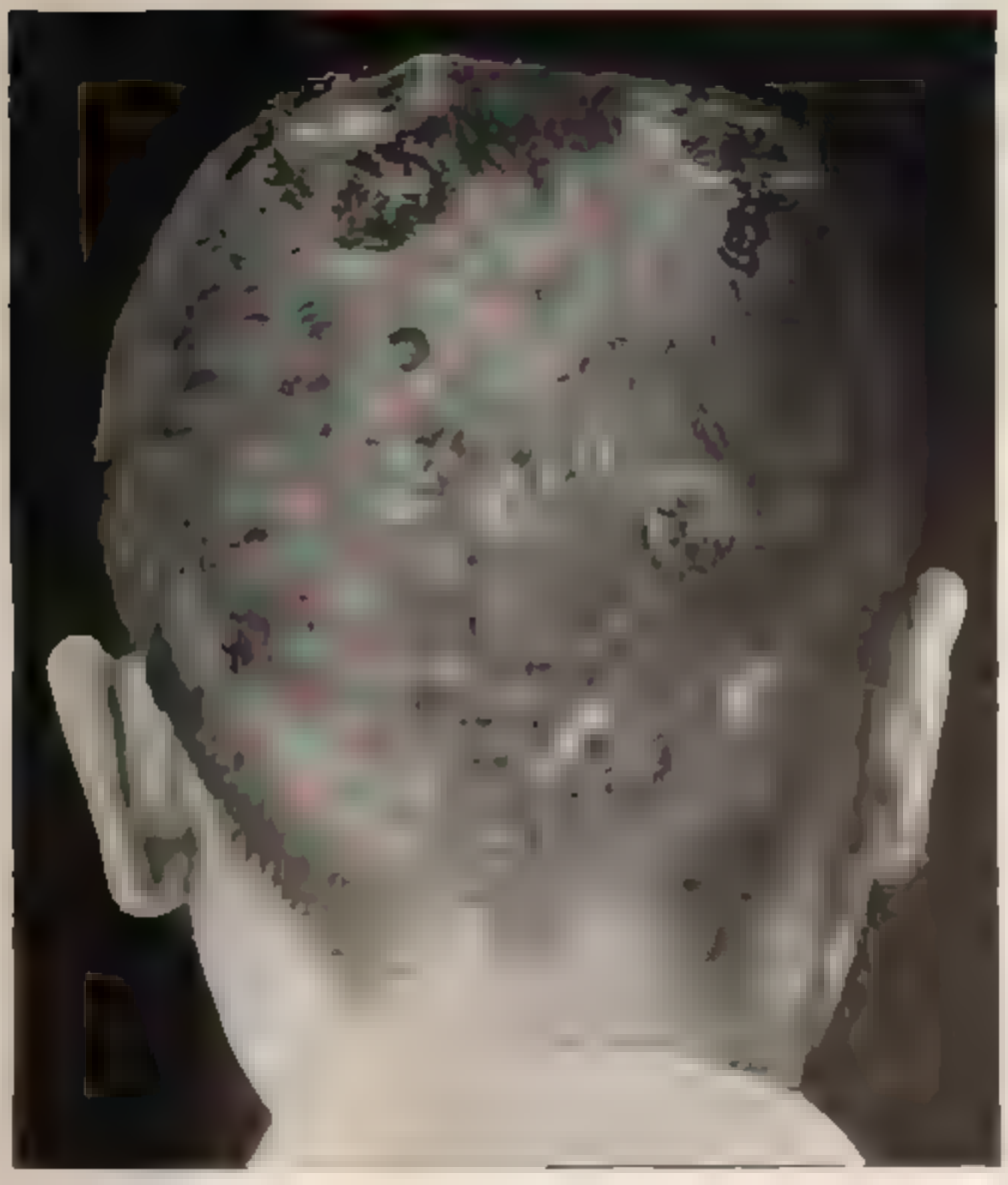

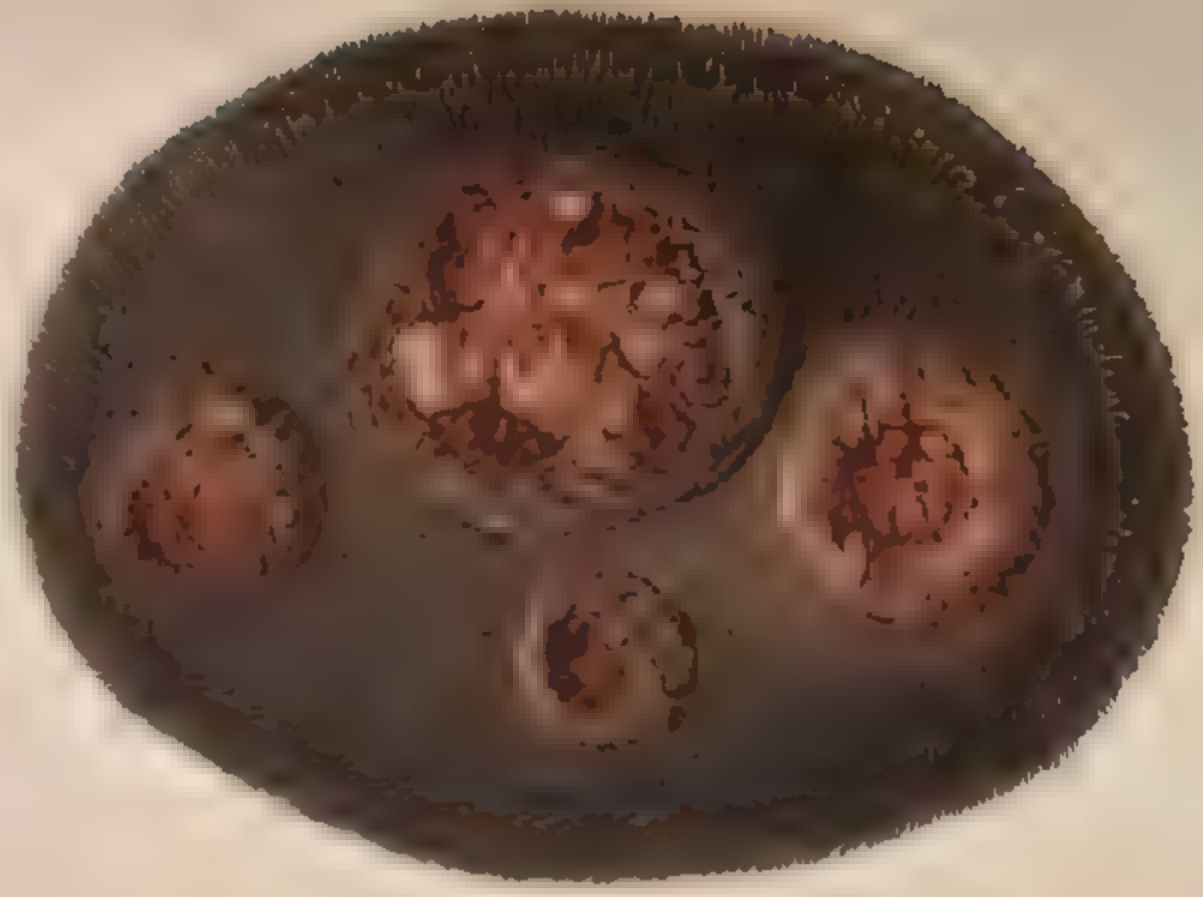

[redacted]

Tab. 46, 46a und 47. Ulcera gummatosa lab. majorum, commiss. post., lab. min. d. et vaginae.

W. A., 26 Jahre alt, Magd.
Aufgenommen am 15 Jun: 1896.

Sie ist seit dem Jahre 1890 syphilitisch krank und angeblich das drittemal in Spitalbehandlung; die erste Erkrankung im Jahre 1890, die zweite Ende des Jahres 1892. Damals war die Kranke mit schwerem pustulösen Exanthem in Behandlung. Die jetzige Erkrankung datiert erst seit wenigen Wochen, so dass die Kranke $4^1/_2$ Jahre ohne merkliche Erscheinungen von Syphilis verblieb.

Beide grosse Labien, die Clitoris und auch die kleinen Labien sind hypertrophisch, die Konsistenz derselben nicht erheblich vermehrt. Am Rande des linken grossen Labium befinden sich drei bohnengrosse, am Rande des rechten (Tab 46 und 46a) zwei pfenniggrosse kreisformige Geschwure an der hinteren Kommissur endlich zwei grössere nur durch eine Spange voneinander getrennte Geschwure. Alle diese Geschwure sind scharfrandig, an ihrer Basis unregelmass.g zerfallen, zumeist speckig belegt Aehnliche Geschwure, kleiner, etwa elf an der Zahl, befinden

Tab 46.

Tab 46a

Tab. 46a

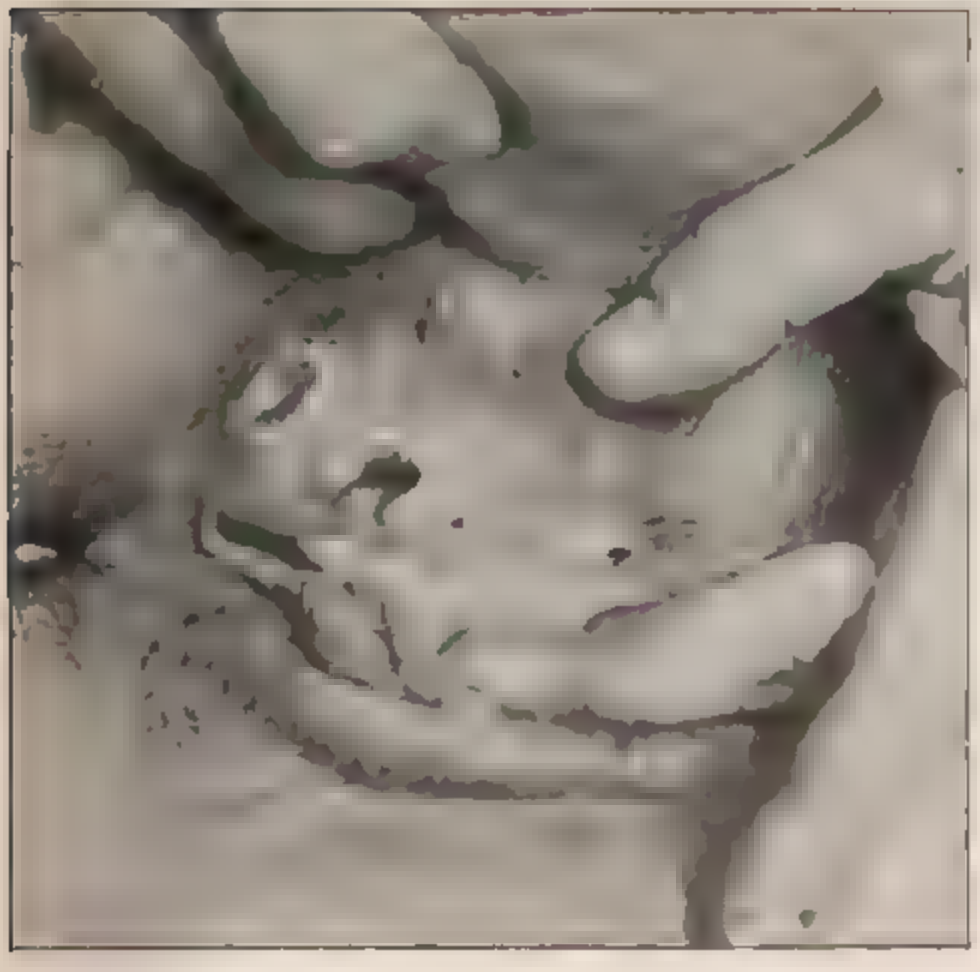

Tab 42.

Tab. 48a. Ulcus gummatosum mamillae sinistrae.

H. R., 26 Jahre alt, Reisender.
Aufgenommen am 9. Oktober 1896.

Patient leidet seit 6 Monaten an Syphilis und wurde während dieser Zeit fast kontinuierlich merkuriell behandelt. Trotzdem entstanden am ganzen Körper Geschwüre, deren Zahl bis zu 74 anwuchs. Ueberdies litt Patient an einer Erkrankung des linken Ellbogengelenkes.

St. pr.: Die Mamilla der linken Brustdrüse ist durch ein speckiges Geschwür ersetzt. Der Warzenhof geschwellt und in ein tiefgreifendes Infiltrat umgewandelt. — Am behaarten Kopfteil mehrere mit Borken bedeckte pustulöse Geschwure. — In der rechten Nasenapertur eine Rhagade mit Infiltration der Basis und des Nasenflugels. An der Wurzel des Penis eine breite Narbe nach der Sklerose. Mehrfache noch im Vernarben begriffene Geschwure nebst pigmentierten und desquamierenden Narben nach den zahlreichen am ganzen Körper zerstreuten, oben erwähnten Geschwüren. — Patient ist anämisch, abgemagert und klagt über Mattigkeit und Kopfschmerzen.

Therapie: Decoctum Zittmann. Inunktionskur.

Tab. 48b. Gumma mammae.



Tab 4.8.

a

b



[redacted]

Tab. 49. Rupia syphilitica.

R. M., 46 Jahre alt, Kellnersgattin.

Aufgenommen am 12. Juni 1896.

Patientin will ausser Varicellen im 22. Lebensjahr keine andere Erkrankung durchgemacht haben.

Vor 5—6 Jahren litt Patientin an heftigen Kopfschmerzen, vor 2 Jahren an Ulcus cruris. Patientin hat zweimal geboren, im 24. und 27. Jahre (ausserehelich), Kinder lebten längere Zeit; kein Abortus. Jede venerische Affektion wird geleugnet. Potatrix.

Vor 4 Monaten erstes Auftreten von Geschwüren an den Armen. —

St. pr.: Patientin stark abgemagert. Am linken Oberarm oberhalb des Ellbogens eine Gruppe von elliptisch angeordneten Infiltraten, welche zumeist von rupiaartigen Borken bedeckt sind. Die Narbe betrifft nur die Haut. Die Peripherie besonders nach oben zeigt zum Teil abschilfernde Epidermis.

An zwei Stellen sind frische, oberflächliche Infiltrate, über welche die Haut in Form von trüben Blasen abgehoben ist.

Am rechten Oberarme bis über das Ellbogengelenk nach unten eine halbkreisförmige Anordnung von zum Teil bereits vernarbten, zum Teil noch mit rupiaartigen Borken

Tab 49.

Tab 50 und 50a. Ulcera gummatosa serpiginosa.

F. P., 28 Jahre alt.

Aufgenommen am 10. Februar 1896.

Patientin erkrankte in ihrem 18. Lebensjahre an Lues und wurde damals mit Einreibungen behandelt. Sie blieb seither von Rezidiven verschont, bis vor fünfzehn Monaten sich zunächst in der seitlichen Halsgegend eine Geschwulst zeigte, welcher späterhin auch an anderen Körperstellen Geschwulste folgten, die sämtlich erweichten und geschwürig zerfielen. Unter einer Einreibungskur heilten diese Geschwüre ab unter Zurücklassung von Narben.

Seit sechs Wochen bestehen die Geschwüre am rechten Oberschenkel und linken Unterschenkel.

St. pr.: Am Genitale derzeit keinerlei Veränderungen. Die Drüsen insgesamt vergrössert. Am Stamme und an den Extremitäten sind allenthalben teils pigmentierte, teils weissliche Narben in den verschiedensten Grössen sichtbar, welche ihrer Form nach die Residuen serpiginöser Ulzerationen darstellen. Da und dort, speziell in der Gegend der Mamma, längs des Verlaufes des unteren Rippenrandes über dem caput humeri dextri, an der Beuge- und Streckseite des linken Oberarmes, in beiden seitlichen Halsgegenden und über den Augenbrauenbogen sind Eruptionen lokalisiert, durch lividrote Farbe, durch ihre deutliche Erhabenheit ausgezeichnet, die Ränder sind aufgeworfen, und deren Satz von übereinander gelagerten schmutzig

Tab 30

Tab 50a.

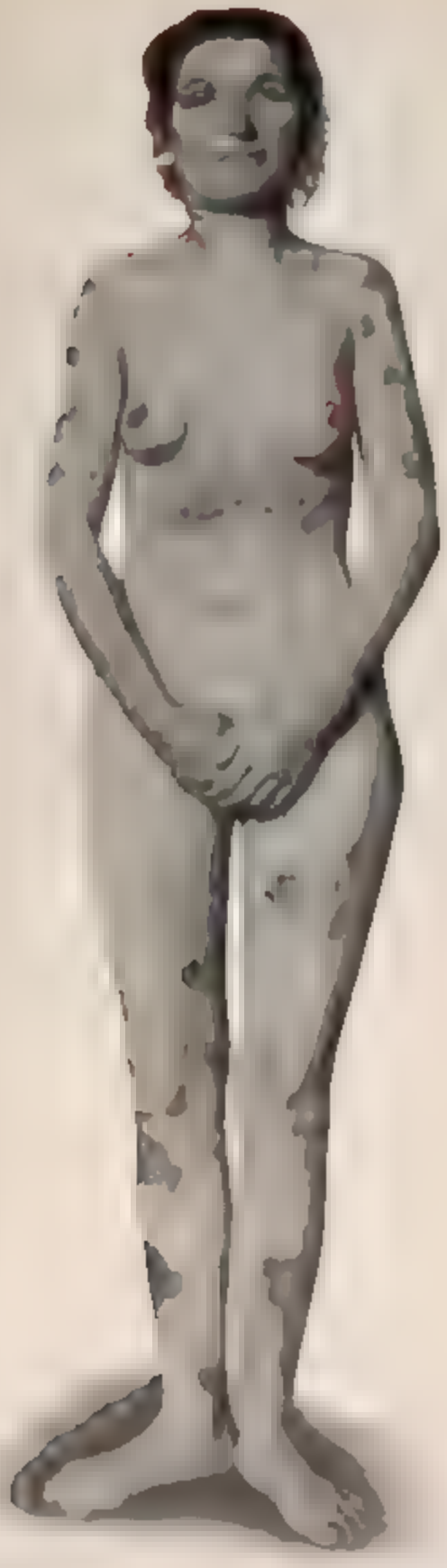

Tab. 51. Ulcera gummatosa serpiginosa suae d.

P. T., 30 Jahre alt.
Aufgenommen am 20. April 1896.

Vor 4 Jahren akquirierte P. von ihrem damals an einem Ausschlage leidenden Manne eine Erkrankung, welche an der linken Tonsille den Anfang nahm. Es entwickelten sich Halsdrüsenschwellungen, später kam Ausschlag und Kopfschmerz hinzu. Seither gebrauchte P. öfter eine Kur wegen verschiedener Erscheinungen, doch nie konsequent. Vor 11 Monaten bemerkte sie am linken Unterschenkel Knoten, welche sich bald in Geschwüre umwandelten. Sie hat 7 Kinder geboren, das letzte ausgetragen, doch soll es an einem Ausschlag leiden.

St. pr: An der rechten Wade befindet sich eine Gruppe von gummatösen Infiltraten und Geschwüren von typisch serpiginösem Charakter, in der Mitte dieser Gruppe eine Narbe nach bereits abgeheilten Geschwüren; peripher stehend grössere und kleinere Geschwüre, welche kreisförmig und elliptisch sind, ziemlich scharfe Ränder zeigen und an der Basis mit Granulationen und zerfallenden



Tab 51

[redacted]

Tab. 51a. Gummata cutanea cruris dextri.

C. F., 53jahrige Kaffeehauskassierin.
Aufgenommen am 26. XII. 1899.

Pat. machte zwei Geburten durch, das erste Kind war eine Fruhgeburt mit acht Monaten. Sie negiert jede Erkrankung, namentlich Lues und gibt an, seit einem Jahre am Unterschenkel krank zu sein.

St. pr.: Am rechten Unterschenkel, handbreit unter der Patella beginnend und bis zum Fussgelenk ist die Haut livid braunrot verfarbt, mit zahlreichen haselnussgrossen Knoten besetzt; dazwischen finden sich eitrige Geschwursflachen. Einzelne derselben sind gereinigt, aus anderen treten zahlreiche Eiter- und Gewebspfropfe hervor. In der Gegend des rechten Fussgelenkes finden sich ebensolche Knoten, in deren Umgebung der Fuss ödematös geschwollen ist.

4. I. Es haben sich spontan mehrere Abszesse entleert, dadurch ist die Oberfläche der Geschwüre flacher geworden.

Im weiteren Verlaufe wurden lokale Auskratzungen



Tab 51a

[redacted]

[redacted]

Tab. 51 b. Ulcera cruris luetica.

G. T., 46jährige Wäscherin.
Aufgenommen am 10. XII. 1892.

Pat. stellt eine luetische Infektion in Abrede, gibt aber zu drei Fehlgeburten gemacht zu haben, die erste mit sechs, die zweite mit sieben Monaten, die dritte war ein ausgetragenes Kind.

St. p. r. Am linken Unterschenkel finden sich mehrere handtellergrosse, serpiginose Geschwüre mit belegtem Grunde von eitrig infiltriertem und zerfallenen Gewebe. Der rechte Unterschenkel verdickt, namentlich die Tibia.

Die vordere und laterale Fläche sind eingenommen von einem zweihandtellergrossen Geschwür. Die umgebende Haut ist derb infiltriert, gerötet und auf diesem Grunde sitzen zahlreiche grössere Geschwüre mit serpiginosem Charakter auf unebener, zerklufteter und zerfressener Basis.

Therapie. Jodkali 1,5 innerlich. Verband auf die Geschwüre mit Präzipitatsalbe.

Die Kranke wurde am 19. Januar 1893 mit abgeheilten Geschwüren an beiden Unterschenkeln entlassen.

Nach 10 Jahren, im Alter von 56 Jahren, kam die Kranke abermals auf unsere Abteilung.

Seit drei Jahren sind die Geschwüre, namentlich am rechten Bein, wieder aufgebrochen.

Am linken Vorderarm, in der Nähe des Ellbogengelenkes und am linken Oberschenkel, nahe der spina anterior superior, sieht man dunkelrot gefärbte Hautnarben von beträchtlicher Ausdehnung, teilweise noch mit Schuppen bedeckt.

Am rechten Oberschenkel, nahezu bis zum mittleren Drittel aber das Knie hinabreichend, finden sich flächenförmige bläulich rote, strahlige Narben.

Am Unterschenkel derselben Seite und zwar an seiner medialen Fläche der Tibia entsprechend, befinden sich zwei längsovale Geschwüre, die je 80 qcm gross sind, zwischen denen ein Streifen von halbwegs gesunder Haut zieht.

Die Geschwüre sind von einer derb infiltrierten Haut umgeben; sie zeigen einen serpiginosen Charakter, die Ränder sind unten flach, oben und an den Seiten steiler. Die Geschwüre selbst haften fest an der knöchernen Unterlage und sind nicht verschieblich.

Tab.
51 b.

[redacted]

Therapie: Verband mit Präzipitatsalbe, innerl Jodkali, welches am 22. April bis auf 2,0 pro die steigert wurde.

Die Kranke machte im Mai Erysipelas faciei du von dem sie sich jedoch bald erholte, so dass sie Verlauf des Juni wieder Jodkali nehmen konnte, und wu.. am 7. Juli nach 155 tagiger Behandlung mit vernarbte.. Geschwüren geheilt entlassen.



eine ähnliche dritte am Hinterhaupte. Ein per
Gumma ferner an der rechten Tibia. Die Kra
herabgekommen, stark abgemagert, hat Oedeme
unteren Extremitäten. Sorgfältige lokale Behandlung,
gemeine roborierende Therapie brachte es nach nah
4monatlicher Behandlung so weit, dass die Gumm
resorbierten. Dasjenige am Scheitel verheilte in der
dass die Schädeldecken sich anlegten und der Kn
durch Granulation und Narbenbildung verdeckt w

Tab. 53. Gummata gland. lymphat. colli cum destructione cutis.

B. K., 32 Jahre alt, Magd.

Aufgenommen am 5. Oktober 1895.

Hereditär lässt sich bei Patientin keine Belastung ermitteln. Sie selbst gibt an, zeitweilig nächtliche Kopfschmerzen verspürt zu haben. Vor zwei Jahren wurde sie an der Klinik für Halskrankheiten und vor einem Jahr an einer chirurgischen Klinik wegen eines Geschwüres an der unteren Extremität behandelt. Sonst hat sie nie eine Allgemeinbehandlung gegen Syphilis durchgemacht, negiert auch, Kenntnis von dieser Erkrankung zu haben.

St. pr.: vom 25. Oktober 1895.

Patientin gut genährt, etwas blass. Innere Organe normal, hat nie entbunden, Menstruation regelmässig.

An den äusseren Schamlippen sowie an dem übrigen Genitale sind keine Veränderungen zu konstatieren. An der Haut des Nackens und der Halsgegend eine typische Leukopathie. An der Aussenseite der linken Wade eine zirkuläre, vertiefte, atrophische Narbe, oberhalb des linken Malleolus externus eine etwa 4 cm² messende, dem Knochen adhärente Narbe mit unregelmässigem, elliptischem und [illegible] Rande. Der weiche Gaumen und die

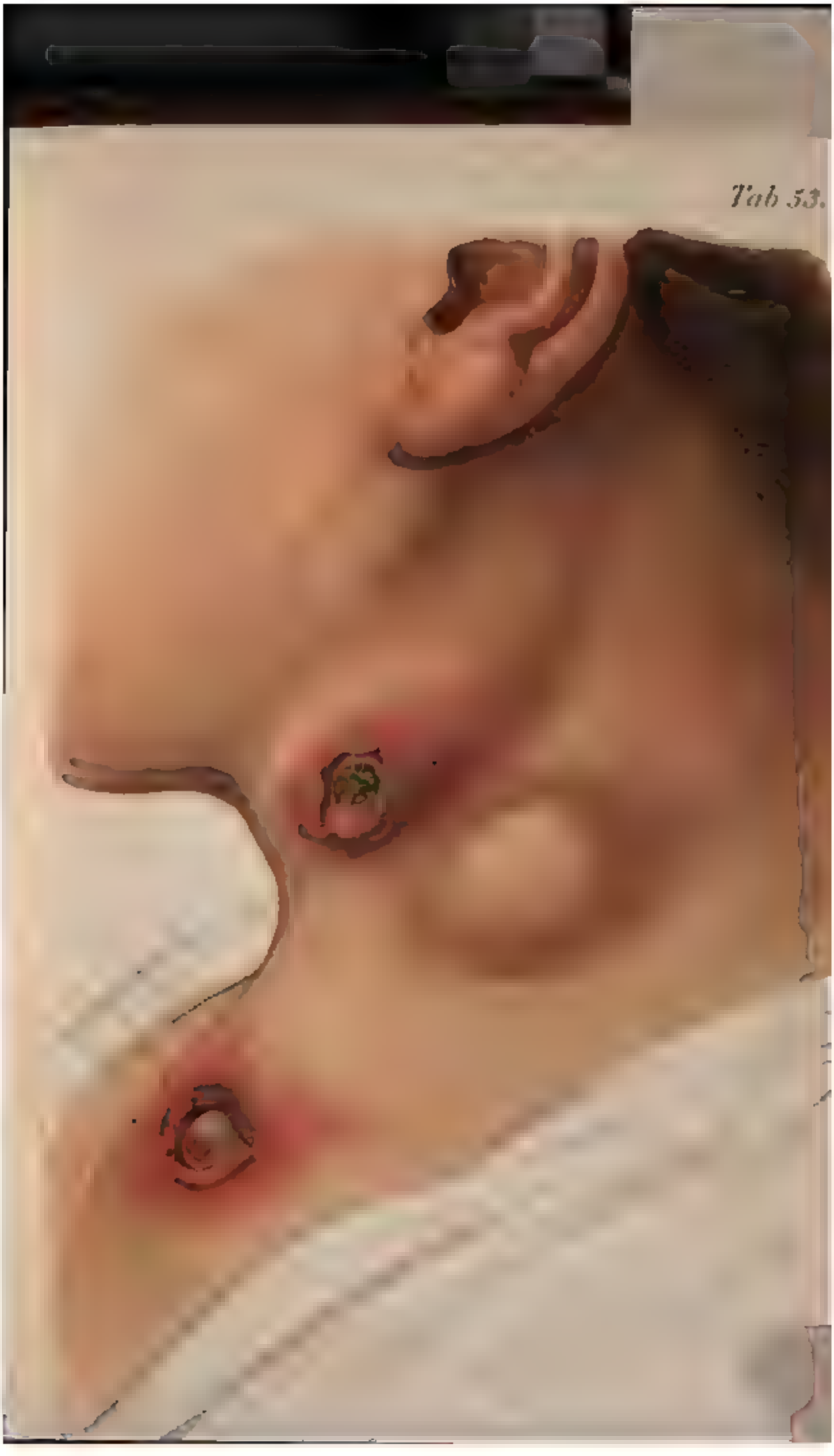
Tab 53.

[redacted]

Tab. 54 und 54a. Ulcera gummatosa cutis e glandul. inguinal.

W. K., 46 Jahre alt, Schneidergehilfe.

Aufgenommen am 21. Januar 1895 (gestorben an 7. Januar 1896).

Im Jahre 1892 hatte der Patient einen pustulösen Ausschlag auf der Haut fast des ganzen Korpers, namentlich aber des Stammes, gegen welchen er eine weisse Salbe gebraucht hat. Die Natur des Leidens war ihm unbekannt.

St. pr.: Ueber den ganzen Körper sind zum Tei pigmentierte, zum Teil atrophische Hautnarben vom erwähnten Ausschlag herruhrend sichtbar. An der innere Flache des linken Oberschenkels befinden sich f u n f zwei pfennig- bis zweimarkstückgrosse Geschwüre, welche durch die Haut greifen und mit schwach granulierender, zum Teil eitrig verfilzter Basis versehen sind.

In der Inguinalgegend ist eine grossere, längliche Wunde, entsprechend einer oberflächlich gelegenen zerfallenden Lymphdrüse. Die übrigen Lymphdrusen sind

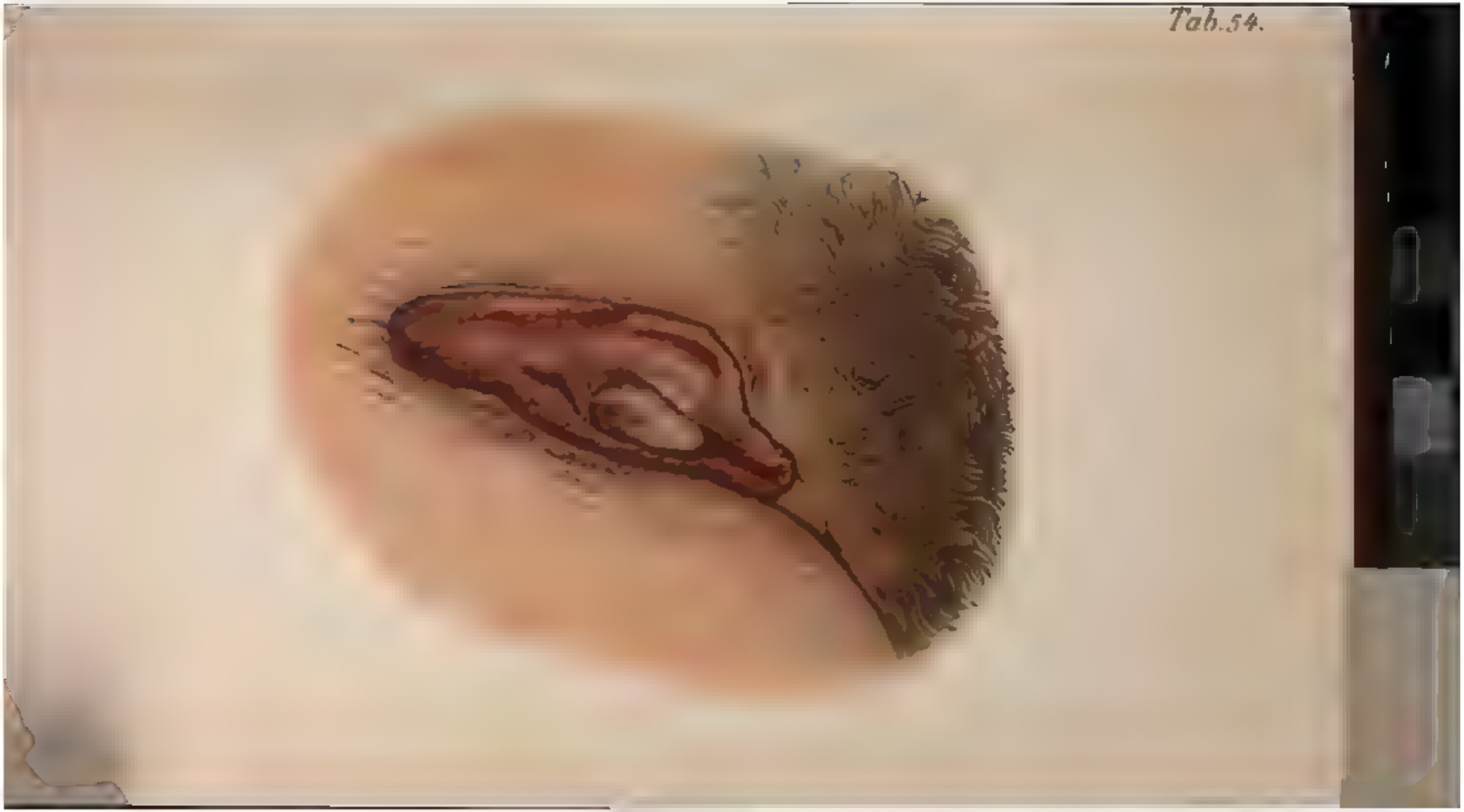

Wunde soweit, dass nur ein Teil des speckig aussehenden im Grunde liegenden Drusenrestes und eine schwache Granulation im Grunde zu sehen war (kolorierte Tab.)

21. Oktober: Von der rechten Inguinalfurche ausgehend breitete sich ein Erysipel bis zur Mitte des Oberschenkels aus; an der linken Kreuzbeingegend beginnender Decubitus

Unter Burow-Umschlagen, entsprechender Diat und Umlagerung geht die erysipelatose Rote zuruck und doch klagt der Kranke am 24. Oktober uber heftige Schmerzen im rechten Huftgelenke, dessen Gegend gerotet und geschwollen ist. Auch da geht die Rotung und Schwellung in sechs Tagen auf Darreichung von Na salicyl. und kalte Ueberschlage zuruck. Augenspiegelbefund. Entfarbung der Papille, beginnende Atrophie.

Der Kranke hatte uber bedeutenden Pruritus cutaneus geklagt. Im Urin ist kein Zucker, geringe Mengen Eiweiss. Sediment enthalt reichlich Leukocyten, Blasenepithelien, keine renalen Elemente.

Eine Bronchitis uber den grosseren Bronchien der ganzen Lunge. Das Fieber halt in massigen Grenzen an. In der Fruhe Abfall, fast bis zur Norm, abendliche Steigerungen bis 38 5. Der Kranke verfallt immer mehr und muss zur Nahrungsaufnahme aufgeruttelt werden; er erfasst kaum die Ansprache, verfallt immer wieder in einen stupiden Zustand und stirbt am 7 Januar 1896.

Sektionsbefund. Korper klein, hochgradig abgemagert. In der linken Inguinalgegend die Haut in einem handgrossen Umfang mehrfach zerstort.

Ein ahnlicher, talergrosser Substanzverlust in der rechten Schenkelbeuge; an der Hinterseite des linken Oberschenkels eine grossere Narbe, uber der Muskulatur verschieblich; eine kleinere an der Aussenseite des linken Oberschenkels und uber dem Fibularkopfchen.

Schadeldach dunn, Subocciput stark vorspringend. An der Dura mater und weichen Hirnhauten nichts Abnormes. Die Gehirnoberflache etwas abgeplattet, Rinde leicht verschmalert. Gehirnsubstanz odematos. An den Gefassen der Basis nichts Abnormes.

Beide Lungen gedunsen, substanzarm, uberall frei. In den Bronchien der Unterlappen eitriges Sekret.

Herz klein kontrahiert; subpericardiales Fett teils fettgelb, teils rotlich gefleckt. Herzfleisch braungelb.

An den Klappen und Gefassen keine Veranderungen.

Leber etwas kleiner, derb gewolbt. Die ganze Oberflache zeigt die einzelnen Lappchen vorspringend, fettgelb, vom dazwischen liegenden rotlichen Bindegewebe

abstechend. Dasselbe Bild auf dem Durchschnitt. Am rechten Leberlappen ein erbsengrosser, verkalkter, gelblicher Knoten

Milz vergrossert, schlaff, Stroma verdichtet, zeigt auf dem Durchschnitt leichten Wachsglanz.

Beide Nieren stark vergrössert, derb, Kapsel leicht abziehbar. Oberflache zeigt Wachsglanz mit einzelnen feinen Blutpunkten auf dem Durchschnitt, die Rinde verbreitert, blassgelb scharf, von den fleischrötlichen Pyramiden abgesetzt, zeigt deutlichen Speckglanz. Nierenbecken ausgedehnt, von einer mit getrubten dunkeln Flocken durchsetzten Flussigkeit erfullt; die Schleimhaut mit zahlreichen Blutungen gesprenkelt.

Blase ad maximum ausgedehnt, enthält klaren Harn. Schleimhaut stellenweise lebhaft injiziert.

An der rechten Seite der Corona glandis penis eine atrophische Narbe.

Darmschleimhaut am After wulstig verdickt und vorgewulbt.

Ueber dem Kreuzbein, namentlich nach rechts hin ein ausgedehnter unregelmassig begrenzter Substanzverlust.

Diagnosis: Lues inveterata. Cirrhosis hepatis in sanatione Amyloidosis renum et lienis. Nephritis subacuta. Atrophia cordis fusca. Atrophia cerebri levioris gradus. Anaemia et marasmus universalis.

Tab. 54a.

[redacted]

Tab. 55. Gummatöse, in Nekrose begriffene Erkrankung der Weichteile.

H. A., 29 Jahre alt, Magd.
Aufgenommen am 9. Mai 1896.

Patientin hat als Kind Rachendiphtherie und Blattern überstanden. Im 8. Lebensjahr litt sie an einer Erkrankung der linken Fibula. Seit einem Jahre besteht die Affektion der linken oberen Extremität. Menses traten erst im 19. Lebensjahre ein, waren immer regelmässig. Patientin hat im August vorigen Jahres geboren; das schwächliche Kind starb nach 4 Wochen angeblich an Fraisen.

St. pr. Patientin ist schwächlich gebaut, abgemagert. Zähne defekt. Nase leicht gesattelt. Rachen narbig. Die narbigen Reste des weichen Gaumens an die hintere Rachenwand angezogen. Uvula fehlt.

Eine strahlige Narbe, frei beweglich, über dem Akromion und der Clavicula des linken Schultergelenkes. Sie rührt von einer Ulceration her, die Patientin im vorigen Jahre nach ihrer Entbindung durchmachte; kurz darnach entwickelte sich eine Ulceration am linken Oberarme und dauerte 2 Monate. Die restierenden, eingezogenen, strahligen Narben sind direkt am Knochen des Oberarmes



Tab. 55.

Wulst, an dessen äusserer Peripherie ein längsovales Geschwür von etwa 2 cm Durchmesser sitzt. Dieses Geschwur ist durch eine narbige $1^1/_2$ cm breite Brucke von dem oberen grossen Geschwure getrennt. Diese Brucke erscheint namentlich nach aussen eingezogen. Am Grunde dieses Geschwurs liegt die nekrotische Haut, braunlich verfarbt. Das Unterhautzellgewebe ist seros durchfeuchtet und liegt vom Rande bis zur angetrockneten Haut etwa 3—4 cm bloss zutage. Unterhalb dieses Geschwurs, an dem fruher erwahnten Wulst, nach aussen liegt, durch eine noch erhaltene Hautbrucke wie in zwei Halften geteilt, ein drittes Geschwur mit ebenfalls eitrig-serosem Grunde. Anschliessend an dieses befindet sich im obern Drittel des Vorderarmes ein etwa 5 cm langes Geschwur, dessen innere Halfte, gegen den Radius zu gelegen, von Granulationen bedeckt und zu innerst mit einer Narbe an den Radius angeheftet ist. In der aussern Halfte des Geschwures liegt ebenfalls eine im Abstossen begriffene Haut und braunlich verfarbtes Unterhautzellgewebe uber einer spärliche serose Exsudation liefernden Unterlage, so dass man diese nekrotischen Partien ebenfalls leicht uber ihrer Unterlage verschieben kann. Dieses letztere Geschwur liegt zwischen dem Radius und der Ulna uber dem Musculus interosseus und scheint ursprunglich vom Radius ausgegangen zu sein. In der Ellbogenbeuge liegt die fruher erwahnte Geschwulst mit den zwei Geschwüren gegen die aussere Leiste zu. Der Radius ist in seinem unteren Drittel durch Periostose aufgetrieben, nach oben zu langlich, unregelmassig verdickt. Die Ulna erscheint weniger affiziert. Hingegen ist das ganze untere Drittel des Oberarmes, fast bis zur Mitte, aufgetrieben und mit Ausnahme des erwahnten grossen Geschwures von narbigem Bindegewebe umgeben. Der Knochen selbst ist zum Teil durch Absumption verschmalert, zum Teil durch Auflagerungen verdickt.

An der Aussenseite der linken Wade ist eine am Knochen adharente Narbe in der Länge von 10 cm, welche von der oben erwähnten Erkrankung der Fibula herruhrt. — Am Genitale keinerlei Veranderung. Um die Afterfalte alte, weissliche, atrophische Narben, wahrscheinlich aus der Zeit der Blattern. — Die Leistendrusen sowie die Drusen des übrigen Korpers sind verschrumpft

Tab. 56a. Defectus palati mollis ex ulceratione gummatosa.

S. M., 25 Jahre alt.

Patientin hat keine Kenntnis von der Dauer ihres Leidens, Halsschmerzen will sie erst seit 3 Wochen empfinden.

St. pr.: Am Rande der grossen Schamlippen mehrere weissliche, haarlose, areolare Narben. Ebensolche, jedoch retikuliert ad nat. sin. penes anum und im Vestibulum der Vagina. Ferner narbige Stellen beiderseits an der Innenfläche der kleinen Labien. Die Leistendrüsen spindelförmig, hart. — Der weiche Gaumen fehlt fast bis zur Ansatzstelle an dem harten Gaumen. Der Rand der Wunde ist mit nekrotischen Gewebsresten bedeckt. Diese Ulzeration hat auch die Ränder des Arcus palati mitergriffen, so dass die obere und seitliche Begrenzung des Isthmus faucium in den Geschwürsprozess einbezogen ist.

Heilung des Geschwures unter Gebrauch von 15 Einreibungen und 64 g Jodkali innerlich.

Tab 56.

a

b

Pharynxwand ziehen, sich daselbst inserierend. An der ruckwartigen Rachenwand ein längsoval gestellter, etwa $1^1/_2$ cm in der Länge, $^3/_4$ cm in der Quere messender Substanzverlust, in der Mitte vertieft, zum Teil mit einer angetrockneten schwarzen Borke, gegen den Rand hin verflacht. Nach rechts von diesem Substanzverluste sieht man noch den Zugang zur Tuba Eustachii. Die rhinoskopische und laryngoskopische Untersuchung ergibt keine Veränderungen.

Sprache naselnd, starker Fötor.

Decursus: Inunktionskur, Kal. jodat.

Nach 25 Einreibungen ist das Geschwur an der hinteren Rachenwand völlig gereinigt und übernarbt.

Geheilt entlassen am 11. Februar 1897.

Tab. 56c. Gumma exulcerans tonsillae sinistrae.

M. R., 28 Jahre.

Aufgenommen am 5. Mai 1933.

Patient gibt an, vor 10 Monaten an Ulcus durum erkrankt und mit 35 Einreibungen mit Ung. hydr. behandelt worden zu sein. Erstes Rezidiv 2 Monate nach dem Primäraffekt. 10 Einreibungen. Zweites Rezidiv, gummöse Affektion des linken Vorderarmes, 3 Monate post infectionem. 15 Einreibungen. Drittes Rezidiv 7 Monate nach der Sklerose, Gumma palati; Jodtherapie.

Die jetzige Affektion besteht seit 12 Tagen.

Stat. praes. Im linken Anteile des Sulcus coronarius Narbe nach Sclerosis. An der Ulnarseite des linken Unterarmes eine livid verfärbte hellerstückgrosse, stark eingezogene Narbe. Im behaarten Anteile der Kopfhaut vereinzelte hirsekorngrosse, nässende, papulöse Efflo-reszenzen; dort die Haare pinselförmig verklebt. Sonst die Haut frei.

Der weiche Gaumen vom Ansatze der Uvula bis zur Zungenbasis einerseits, bis zum harten Gaumen andererseits von einem ulcerösen Prozesse eingenommen. Die Ränder des Geschwüres sind stark infiltriert, eleviert und lebhaft gerötet, steil abfallend, nicht unterminiert. Die Basis des Substanzverlustes ist zerklüftet, kraterförmig vertieft und mit nekrotischen, speckig aussehenden Massen belegt.

Die Zunge diffus belegt, mächtig geschwellt. Foetor ex ore.

Scleradenitis universalis modica.

Therapie: Jodkalium in steigenden Dosen, Mundpflege, später Inunktionskur mit grauer Salbe.

Tab 36.

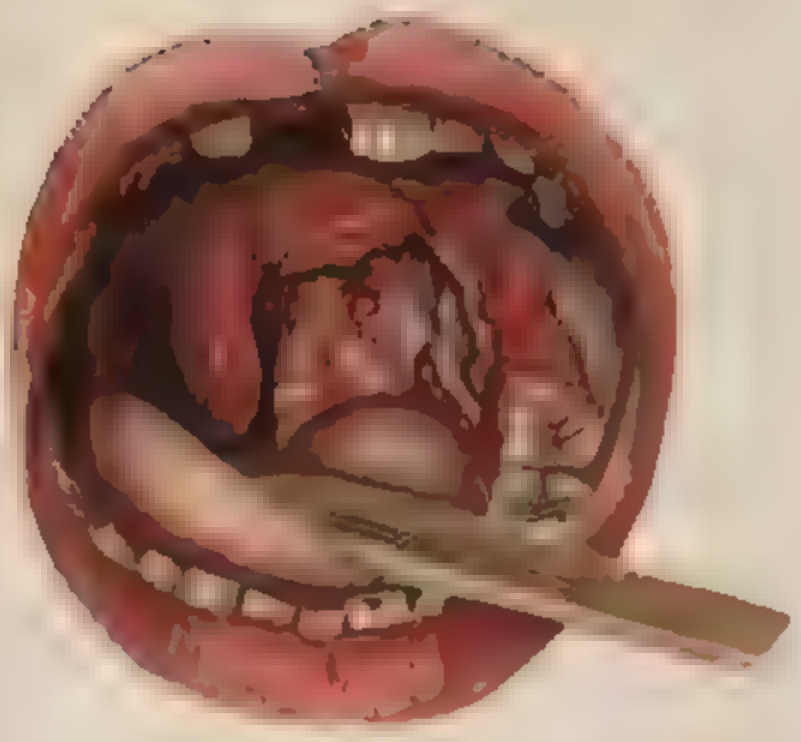

Tab. 56c. Gumma exulcerans tonsillae sinistrae

M. R., 28 Jahre.

Aufgenommen am 5. Mai 1903.

Patient gibt an, vor 10 Monaten an Ulcus durum erkrankt und mit 35 Einreibungen mit Ung. hydr. behandelt worden zu sein. Erstes Rezidiv 2 Monate nach dem Primaraffekt. 10 Einreibungen. Zweites Rezidiv gummose Affektion des linken Vorderarmes, 3 Monate post infectionem. 15 Einreibungen. Drittes Rezidiv 7 Monate nach der Sklerose, Gumma palati; Jodtherapie.

Die jetzige Affektion besteht seit 12 Tagen.

Stat. praes. Im linken Anteile des Sulcus coronarius Narbe nach Sclerosis. An der Ulnarseite des linken Unterarmes eine livid verfärbte hellerstuckgrosse, stark eingezogene Narbe. Im behaarten Anteile der Kopfhaut vereinzelte hirsekorngrosse, nassende, papulose Efflorescenzen, dort die Haare pinselförmig verklebt. Sonst die Haut frei.

Der weiche Gaumen vom Ansatze der Uvula bis zur Zahnreihe [illegible] bis zum harten Gaumen an-

Tab. 56.

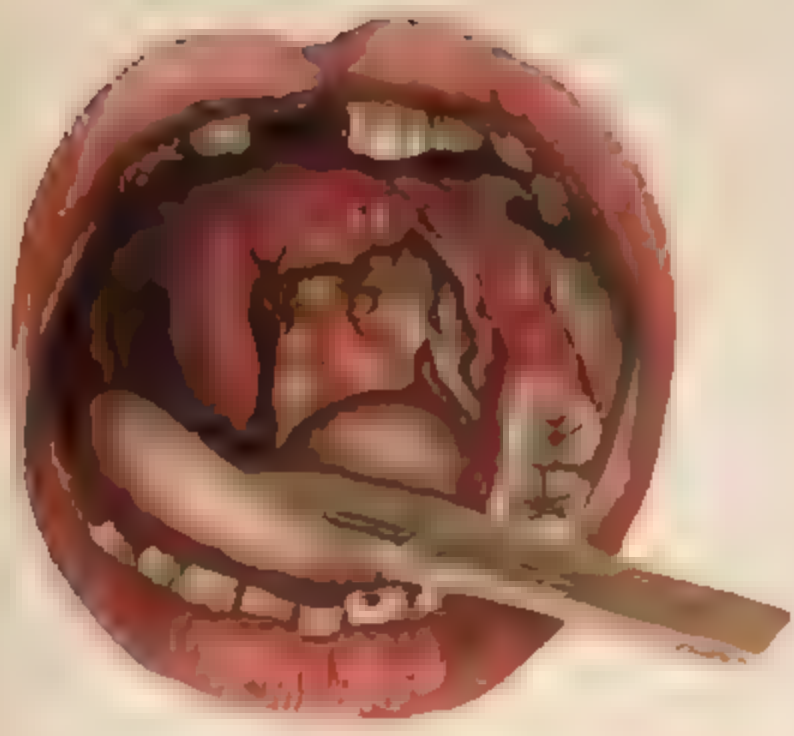

Tab. 57. Glossitis gummatosa

A. F., 25 Jahre alt, Magd. Aufgenommen am 28 Oktober 1890

Behandlungsdauer: ein Monat.

Zweite Erkrankung. Seit drei Monaten Geschwür an der Zunge. Vor fünf Jahren lag Patientin auf der syphilitischen Abteilung im Wiedner Spitale mit einem spezifischen Geschwür durch drei Monate.

St. pr. Defekt des rechten kleinen Labiums. Sonst weder an der Haut noch im Lymphdrüsenapparat irgendwelche Zeichen einer abgelaufenen oder derzeit bestehenden spezifischen Erkrankung. Bei halb geöffnetem Mund und stark hervorgestreckter Zunge gewahrt man an der linken Hälfte derselben und zwar in ihrem ganzen hinteren Anteil eine etwa drei bis vier Millimeter über das Niveau des Zungenrückens sich erhebende Geschwulst. Dieselbe fühlt sich sehr derb an und reicht durch die Dicke der Zunge bis an ihre Basis einerseits und bis gegen ihre

Tab. 57 a. Leukoplakia, Gumma linguae, Heilung — Carcinomentwicklung auf luetischer Basis — Tod.

L. L., 52jahriger Lehrer
Aufgenommen am 15. Ma 1892.

Im Jahre 1867 hat Pat. ein Geschwur akquriert. Behandlungen, namentlich antiluetische, hat er keine durchgemacht Vor vier Jahren uberstand er Rheumatismus. Seit der Zeit bemerkt er Geschwure auf der Zunge an verschiedenen Stellen, namentlich an den Randern Soweit diese Geschwure abgeheilt sind, fuhrt er sie auf Verletzungen durch spitze Zahne zuruck.

Seit zwei Monaten bemerkt der Kranke eine starkere Anschwellung der linken Zungenhalfte, welche seit 14 Tagen aufgebrochen ist

Pat. war ein starker Raucher

St pr: Kraftig gebaut gut genahrt, am ganzen Korper sind keine Narben und keine erheblichen Drusenschwellungen wahrnehmbar.

Neben der Uvula am weichen Gaumen befindet sich eine atrophische, altere, von starkeren Gefassen durchzogene Narbe.

An der Schleimhaut beider Mundwinkel gegen die Backe zu weissliche, unregelmassige Verdickungen

Die Zunge an ihrer ganzen Oberflache mit zum Teil weisslichem Epithel bedeckt, welches in der Mitte eine mehr hornartige Verdickung bildet In der Mitte der vorderen Zunge nach rechts eine grossere Auflagerung von verhornter Epidermis, welche sich bei der Palpation als sehr resistent erweist Die linke Zungenhalfte ist in der Mitte so geschwollen, dass man einen taubeneigrossen Tumor von derber Konsistenz fuhlen kann Die Oberflache nur hie und da von verdicktem, truben Epithel bedeckt, sonst fast normal.

An der grossten Vorwolbung ist dieser Tumor in ein Geschwur mit scharf abfallenden Randern verwandelt. Die grosste Bucht zieht gegen die Mitte der Zunge Die Basis dieses Defektes ist von dunkler Farbe leicht blutend, zum Teil mit Blutgerinnseln zum Teil mit zerfallendem Gewebe bedeckt. Aus dem linken Winkel der Wunde hangt noch ein graulches, missfarbiges Gewebsstuck her-

aus, welches als Rest des gangranos gewordenen Gaumens übrig geblieben ist

Zahnfleisch blutend, die Zähne teilweise defekt.

Vom 20 Mai an Jodkali innerlich, Jodoformtamponade der Geschwurshohle.

22 Mai. Die Ränder des Geschwures sind flacher und zeigen einen zarten, epithelialen Saum. Die Wunde granuliert bereits. Bei der Palpation fühlt sich der Knoten elastisch an, die Geschwulst hat an Grösse abgenommen

1 Juni. Bei der Palpation lässt sich bloss der in unmittelbarer Nähe des Geschwurs befindliche Abschnitt als infiltriert durchfühlen die Oberfläche ist mit Granulationen bedeckt. Der Kranke bekommt Syrupus ferri jodati lokal Lapistouchierungen und Jodoformemulagen, ausserdem Einreibungen

8 Juni. Das flachere Geschwur ist von allen Seiten her in Ueberhautung

23 Juni. Die linke Hälfte des Geschwures zieht sich narbig ein

1 Juli. Der Kranke hat 25 Einreibungen gemacht. Das Geschwur flach ausgefüllt vollkommen ausgeheilt. Beim Herausstrecken der Zunge wölbt sich die rechte Seite vor die linke ist an der Stelle der Narbe flach. Bei der Palpation ist nur die retrahierte Partie der Narbe resistenter sonst ist das Infiltrat ganz resorbiert. Der Kranke wird geheilt entlassen

Am 11 Juli desselben Jahres erscheint der Kranke

Tab 57 a



22 Juli Spontane Blutung aus der Wunde Tamponade.

22 Juli Am linken Rand der Zunge, mehr nach abwarts, befindet sich eine 1,5 cm lange Durchbruchstelle, aus der sich wieder etwas Eiter und Blut entleert

23. Juli. Pat fuhlt keine Schmerzen mehr Die Sprache hat sich bedeutend gebessert

Pat. wird auf sein eigenes Ansuchen entlassen

Am 5 September 1892 suchte Pat neuerdings das Spital auf. Vor einigen Tagen soll sich seinen Angaben gemass wieder ein Knoten in der Zunge spontan eroffnet haben, und nach Entleerung von Blut und Eiter sollen die eine Zeitlang bestandenen Schmerzen geringer geworden sein.

Status praesens. Die Zunge weicht beim Hervorstrecken nach links ab, der ganze Zungenrucken ist seicht gefurcht und mit weisslichen Plaques bedeckt

Ungefahr in der Mitte des linken Zungenrandes befindet sich ein durch die ganze Dicke der Zunge greifender $1^1/_2$ cm tiefer Substanzverlust, dessen Basis eitrig belegt ist Die ganze linke Zungenpartie ist verdickt starker infiltriert, auf Druck nur sehr wenig schmerzhaft Die Drusen in der linken Submaxillargegend sind multipel und bis uber Bohnengrosse geschwellt

Therapie. Kalii jodati, 2,0 pro die, Mundpflege

16. September Die untere Flache der Zunge ist an der affizierten Stelle in einer Ausdehnung von Mandelgrosse speckig belegt und zeigt einen tiefen Einschnitt gegen die Zungenbasis. Die Drusen unter dem Unterkiefer weniger dagegen jene am Halse dem Unterkieferwinkel entsprechend starker, bis nussgross geschwellt, von elastischer Konsistenz.

17 September Spontan auftretende Blutungen aus dem Zungengeschwure; Tamponade mit styptischer Watte

Wegen Carcinoms wurde Pat nach Uebereinkommen auf die I chirurgische Abteilung transferiert, von dort uber sein Ansuchen, da er sich der vorgeschlagenen Operation nicht unterziehen wollte, am 21 September entlassen.

Am 1. Februar starb der Kranke in hauslicher Pflege

Tab. 38. Exanthema papulo-pustulosum. Syph. hered.

(Durch Güte des Direktors der Findelanstalt Dr. Braun zur Verfügung gestellt.)

S. K. aufgenommen am 8. Juli 1897, zirka 4 Wochen alt, 2600 g schwer, sehr marastisch, mit Bronchitis und Darmkatarrh behaftet. Die blasse faltige Haut ist allenthalben besät mit syphilitischen Effloreszenzen; an der Stirn und um den Mund sowie am Stamm und den Extremitäten befinden sich blassrot umrandete Papeln, zum Teil Pusteln mit wenig serosem Inhalt und schlaffer, [illegible] Grunde. Starb nach 1 Tag.

Tab. 58

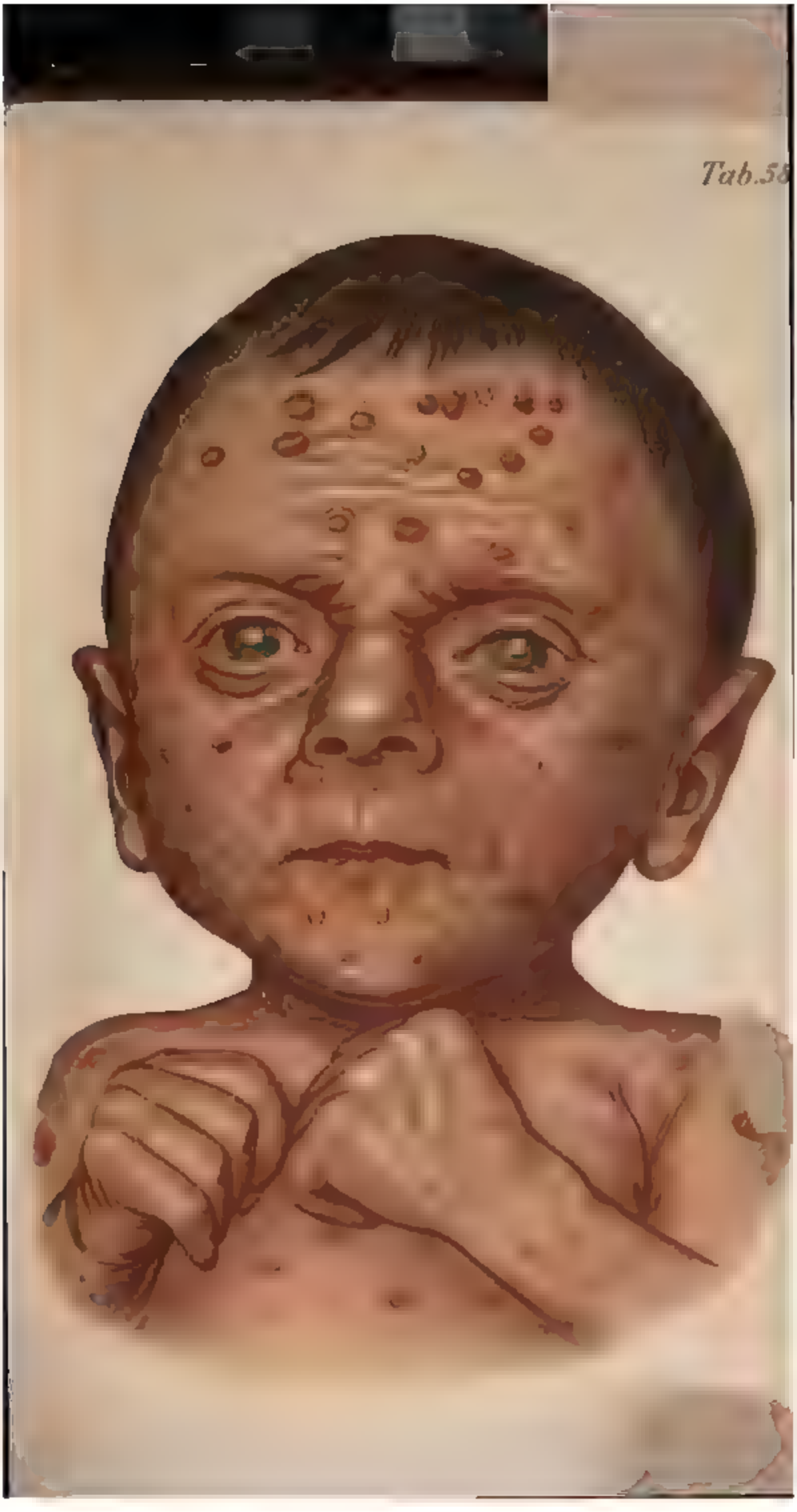

Tab. 59. Exanthema papulo-vesico-pustulosum Lues hereditaria.

[illegible], geboren am 9. Juni 1897.

Aufgenommen in die Landesfindelanstalt am 10. Juni 1897.

Gewicht bei der Aufnahme 3900 g.

Mutter anscheinend gesund.

An den Unterschenkeln und an der Planta pedis des Säuglings lentikulare bis über erbsengrosse papulose Infiltrate und Blasenefflorescenzen mit eitrigem Inhalt und rothem entzündlichen Halo.

Am 15. Juni Eruption eines vorwiegend papulosen Exanthems an beiden plantae pedis und palmae manus. Am 16. Juni sind auch die Streckseiten der unteren Extremitäten, Nates und die Haut des Rückens von einem vorwiegend papulosen Ausschlag bedeckt. Zwischen den

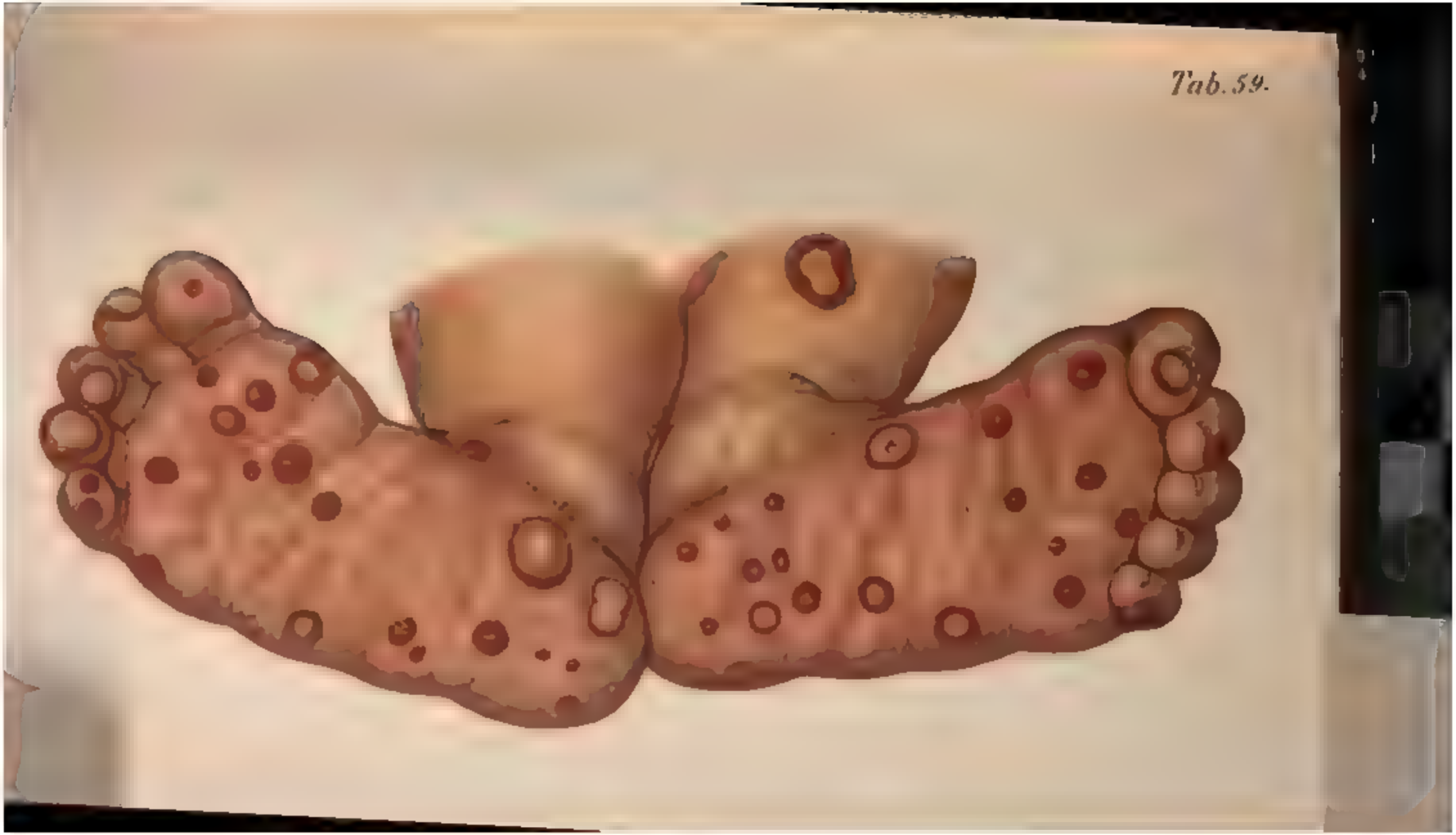
Tab. 59.

Tab. 60a/c. Syphilis hereditaria.

(Keratitis parenchymatosa, Syphilis ossium nasi, Hutchinson'sche Zähne.)

K. A., 20 Jahre alt, Knecht.

Aufgenommen am 5. Juni 1897 auf die Augenabteilung des Professor Bergmeister.

Derselbe gibt an, vor 9 Jahren auf dem rechten Auge krank gewesen zu sein. Das linke Auge ist erst seit 14 Tagen krank. Es besteht Lichtscheu und Tränenfluss.

St. pr. Die Entwicklung des ganzen, sonst normal gebauten Körpers ist trotz der 20 Jahre pueril zu nennen, die Knochenanlage, namentlich der Extremitäten zart, mit stark ausgetriebenen Gelenksenden, die Genitalien pueril, die Schamhaare spärlich entwickelt. Der kompakte dolychocephale Schädel ist anscheinend voluminös entwickelt gegenüber der zarten Knochenanlage der Extremitäten. Nasenrücken sattelförmig eingesunken (siehe schwarze Tat. 60c). Die Lippen, namentlich die obere, etwas wulstig, hypertrophisch. Bei Inspektion der Nasenhöhle findet man einen Defekt sowohl am Knorpel- als am Knochenanteil des Vomer, mit der Sonde stösst man auf rauhen Knochen. Bei der Abhebung der Oberlippe gewahrt man die Fortsetzung der Nekrose auf den Oberkiefer, so dass [illegible] des Alveolarfortsatzes bis zum Rande

Tab. 60.

a

b

Tab 60c.





der Insertionstelle des weichen Gaumens und stellt eine für die Knopfsonde permeable Perforationsoffnung dar. Der weiche Gaumen ist unregelmässig verzogen, die Uvula geschwellt, von beiden Seiten, namentlich links, ragt die Tonsille gegen den Isthmus heran, rechterseits sind an Stelle der Tonsille teils Narben, teils Spuren eines Geschwures noch vorhanden. Der Arcus palatoglossus und der Rand des weichen Gaumens daselbst verzogen.

Rhinoskopischer Befund (Dr Heindl) Der Nasenrachenraum ist durch scharfrandige, stark infiltrierte Geschwursränder, welche von der hinteren Flache des Velums aus über die Tubenwülste und die hintere Rachenwand sich ausbreiteten, ringformig eingeengt. Oberhalb dieser Einengung, mitten in einer belegten Geschwursflache, die das Nasenrachendach einnimmt, der noch erhaltene Vomer sichtbar. Die Infiltration der linken Tonsillengegend reicht etwas weiter nach abwarts, bis in die Hohe der Epiglottis und ist machtiger als die der rechten Seite. Zungengrund, Epiglottis, Larynx und Eingang in den Oesophagus normal.

Das Gehor ist abgestumpft, die Uhr beilaufig auf etwa 15—20 cm Entfernung vom Ohre wahrnehmbar.

Otologischer Befund (Privatdozent Alt): Rechtes Ohr massige Otorrhoe, Trommelfell bis auf einen kleinen Rest vorne oben destruiert. Paukenschleimhaut aufgelockert. Linkes Ohr: Am Trommelfell hinten unten eine linsengrosse trockene Perforation. Weber unbestimmt, Rinne beiderseits negativ mit verlangerter Kopfknochenleitung. Flustersprache rechts 1 m, links $1^1/_2$—2 m.

Am rechten Ringfinger die erste und zweite Phalanx und das Interphalangealgelenk spindelformig aufgetrieben. Aehnliche Auftreibungen entsprechen dem Grundphalangealgelenke des linken Daumens und dem Interphalangealgelenke des linken Kleinfingers. Die meisten Finger gestatten eine Ueberstreckung.

Aeusseres Genitale zart, unentwickelt. Testikel bohnengross.

Therapie. Kalii jodati 1.5 : 150, Syrup ferri jodati 30, Syrup simpl. 100. Nasenirrigation.

Die Substanzverluste im Rachen werden kleiner und sind nach 8 Wochen vollstandig vernarbt, die Schwellung der Tonsille, des rechten 4 und linken 5 Fingers nimmt ab.

14. April auf eigenes Verlangen gebessert entlassen.

Tab. 61. Ulcera ven. in praeput. et in glande penis.

V. E., 26 Jahre alt, Maschinenschlosser.
Aufgenommen am 17. September 1896.

Ist zum erstenmale erkrankt. Den letzten Beischlaf hat der Kranke vor 14 Tagen ausgeübt; seit 10 Tagen beobachtete er das Entstehen der Geschwüre. An der linken Seite der inneren Lamelle des Präputiums befinden sich zwei grössere Geschwüre mit mässig entzündeter Um





Tab. 62. Ulcera venerea contagiosa confluentia in cute penis. Adenitis inguinalis dextr.

K. J., 29 Jahre alt, Kutscher.

Aufgenommen am 26. November 1896.

Gibt an, zum erstenmale geschlechtskrank zu sein, bemerkt seit 14 Tagen das Entstehen von Geschwüren, letzter Beischlaf vor drei Wochen

St pr. An der Haut des Penis und zwar in der Mitte ein grösseres, durch Konfluenz mehrerer Geschwüre entstandenes venerisches Geschwur, ein kleineres durch eine Brucke von dem ersteren getrennt nach vorne gegen das Praputium. Beide Geschwure greifen durch die Haut, haben scharf [illegible] buchtige Rander, sezernieren [illegible] die Haut unter



Tab. 62a. Ultera venerea contagiosa portionis vaginalis et vaginae.

M. A., 57jährige Taglöhnerin.

Aufgenommen in die Klinik v. Sigmund am 12. April 1881.

Pat. gibt an, bereits im März 1880 wegen Syphilis in Behandlung gewesen zu sein und 20 Sublimatinjektionen bekommen zu haben, das zweitemal, ebenfalls im März 1881 wegen Papeln am Munde eine Jodbehandlung nebst lokalen Touchierungen durchgemacht zu haben. Die jetzige Erkrankung datiert erst seit 8 Tagen, und will die Kranke wegen der Leistenerkrankung das Spital aufgesucht haben.

St. pr. Adenitis inguinalis dextra, subinguinalis sinistra acuta inflammatoria. Ulcera diphtheritica numerosa in labio majore utroque, ad nates dextras et in facie interna femoris sinistri. Blennorhoea urethrae acuta.

Die Vaginalportion sehr bedeutend vergrossert. Sowohl die Vorder- als auch die Hinterlippe ist von einer Reihe von über die Oberfläche leicht erhabenen, diphtheritischen, reichlich Eiter produzierenden Geschwüren besetzt.



Tab 62 a

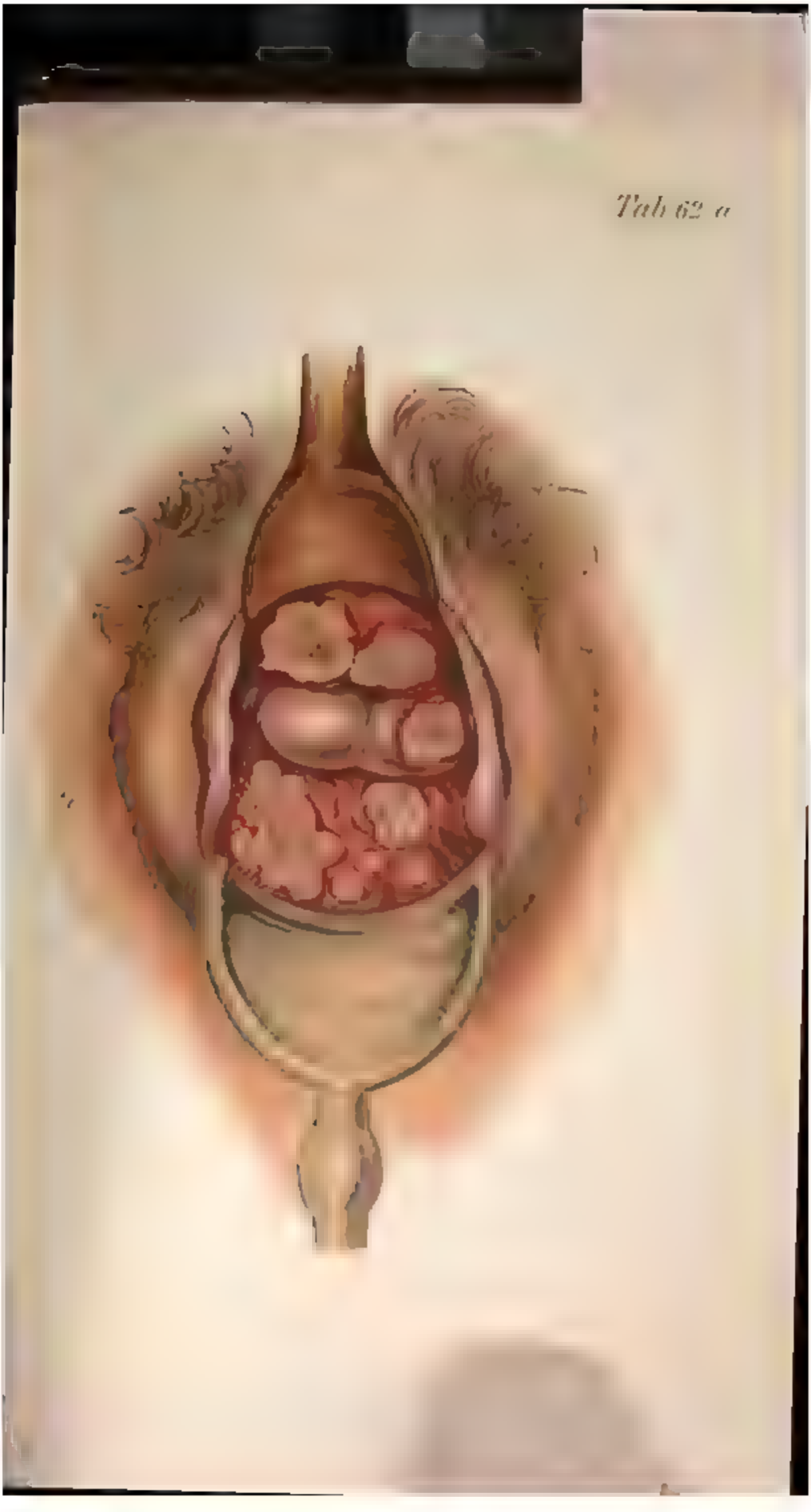

scharf umgrenztes Geschwur nebst mehreren kleineren. Die Schleimhaut in der Umgebung stark injiziert, reichlicher sezernierend.

Die Impfung war von positivem Erfolg, es entstanden linsengrosse Pusteln.

18. April. Das Geschwür zu beiden Seiten der Vagina reinigt sich.

19. April. Die Impfgeschwüre zerfallen rasch, sind kreisformig. Auf alle Geschwüre wurde Jodoformverband angelegt.

Die Adenitis musste inzidiert werden.

Am 19. April waren die Geschwure an der Vaginalportion vollstandig geheilt, bloss gerotete Stellen zurucklassend. Auch die Impfgeschwure vernarbt.

Nachdem am 29. Mai auch die Adenitiswunden verheilt waren, konnte die Kranke geheilt entlassen werden.

Tab. 63. Paraphimosis ex ulc. vener. in praep. oedem. inflamm.

Adenitis inguinalis bilateralis suppur.

S. F., 21 Jahre alt, Handschuhmacher.
Aufgenommen am 30. Januar 1897.

Letzter Beischlaf vor 7 Wochen. Vor 4 Wochen beobachtete Patient das Entstehen der Geschwüre, vor zwei Wochen das Auftreten der Adenitis.

St. pr.: Praputium entzündlich geschwellt, retrahiert, nicht reponierbar. In der Gegend des Frenulum grössere, eitrig zerfallende venerische Geschwüre; ein kleineres an einer Falte des retrahierten odematösen Praputiums. Inguinaldrüsen beiderseits geschwellt, die Haut über denselben gerötet, linkerseits bereits geschwürig zerfallen. Ekzema vesiculosum regionis pubis ex abusu ung. ciner



[redacted]

Tab. 64. Lymphangoitis dors. penis suppurans (Bubonulus Nisbethi) cum necros. integum.

N. B., 22 Jahre alt, Schlosser.
Aufgenommen am 1. Februar 1897.

Vor 3 Wochen Auftreten der Geschwüre. Die Vorhautverengerung und die Geschwulst am Rücken des Penis besteht seit 8 Tagen. Letzter Beischlaf vor 2 Monaten.

St. pr.: Präputialsack stark entzündlich geschwellt. Aus der verengten Oeffnung entleert sich eitriges Sekret. Auf dem Rücken des Penis, etwa in der Mitte desselben befindet sich eine nussgrosse, halbkugelig vorspringende Geschwulst, welche auf ihrer Höhe, in der Ausdehnung etwa eines Pfennigs eine schwärzlich-braune Verfärbung zeigt. Die Geschwulst weist Fluktuation auf. Der nekrotische Schorf beginnt sich in der vorderen Partie von der entzundeten Umgebung bereits loszutrennen. Auf Druck sickert durch die Dehiszenz dünnflüssiger Eiter aus der Geschwulst hervor. Die inguinalen Lymphdrusen beider

Tab. 64.

Tab. 65. Abscessus gland. Bathol. sin.

L. J., 19 Jahre alt, Prostituierte.
Aufgenommen am 10. März 1896.

Von ihrer Blennorrhoe hatte sie keine Kenntnis. Die schmerzhafte Anschwellung begann vor sechs Tagen. Die linke grosse Schamlippe ist in eine kindsfaustgrosse entzündliche Geschwulst verwandelt, welche im ganzen Umfange gerötet, schmerzhaft ist und gegen die Schamspalte eine livid verdünnte Hautdecke zeigt, unter welcher eine deutliche Fluktuation besteht. Durch diese Schwellung sind die rechte Schamlippe und die linke Genitocruralfalte verdrängt.

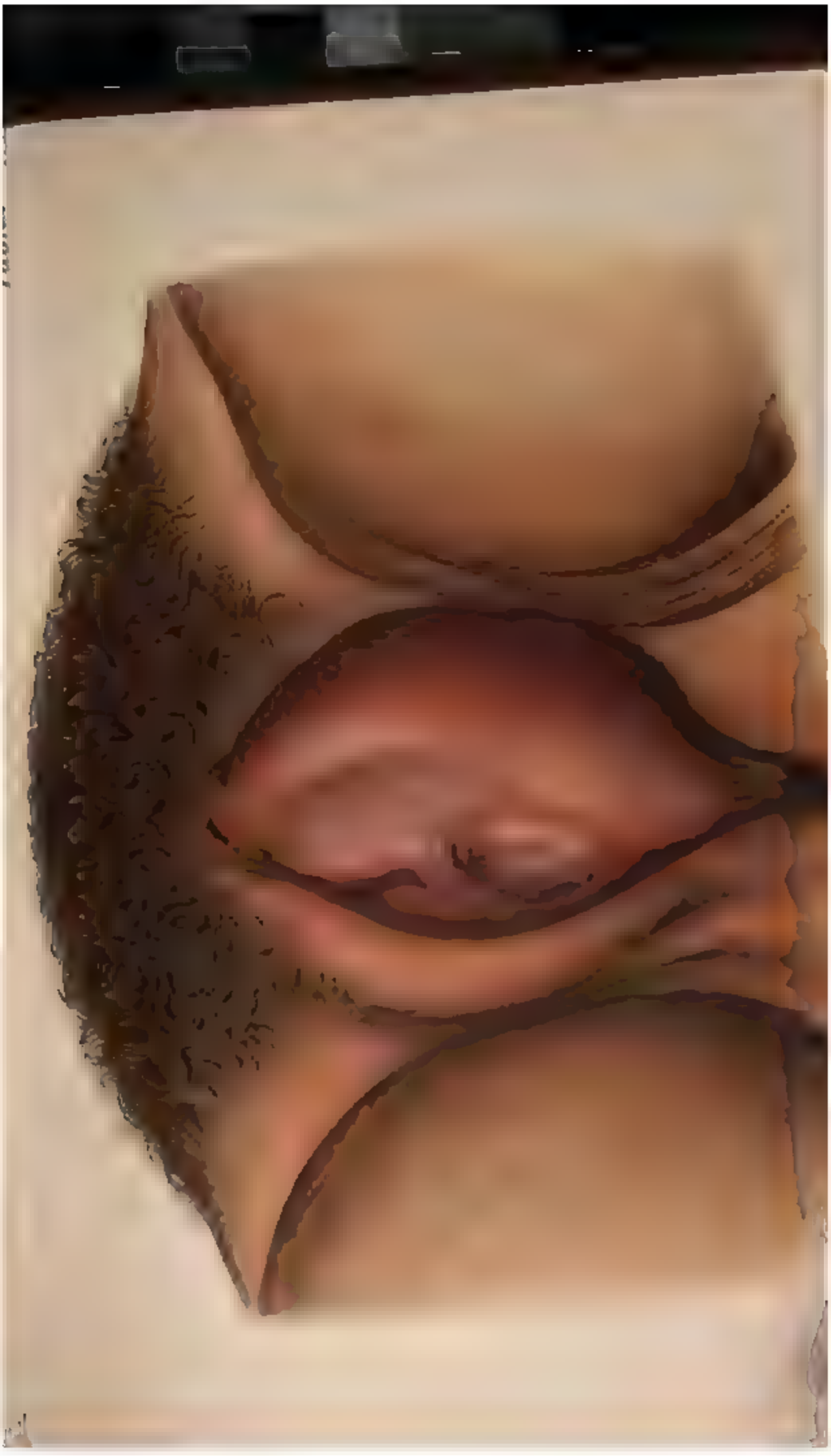

[redacted]

Tab. 66. Blennorrhoe. — Cavernitis.

J. R., 22 Jahre alt, Zuckerbäcker.

Behandlungsdauer 12. Februar bis 20. April 1897.

Krankheitsdauer beim Spitalseintritt 8 Tage, letzter Koitus vor 14 Tagen.

Akuter Harnröhrentripper.

Im Verlaufe der Spitalsbehandlung treten Erscheinungen auf, welche in einer starken Schwellung an der Unterseite des Penis und Schmerzhaftigkeit daselbst, namentlich auf Druck, bestehen. Dabei erscheint das Glied abgeknickt, wobei die konkave Seite nach oben sieht. Inzision rechterseits von der Raphe penis, nachdem daselbst Fluktuation aufgetreten war. Es entleerte sich eine

Tab. 67. Condylomata acuminata.

G. S., 24 Jahre alt, Magd.
Aufgenommen am 18 August 1896.

Patientin gibt an, seit 5 Monaten an einem Ausflusse zu leiden. Die Wucherungen an dem Genitale sollen seit 2 Monaten bestehen.

Status praesens: Die Labia maiora, das Perineum bis zur Afteröffnung und nach aussen die Gegend bis an die Genito-Cruralfalten eingenommen von einer warzig hockerigen, aus papillomatosen Wucherungen sich zusammensetzenden Geschwulstmasse, welche an ihrer Oberfläche stellenweise mazeriert erscheint, stellenweise mit einem grauweissen verdickten Epidermisuberzug versehen ist, endlich insular eine lebhaft rote Färbung aufweist. Beim Auseinanderspannen der grossen Labien sieht man die kleinen Labien und das Vestibulum [illegible]

[redacted]

Tab. 67a. Condylomata acuminata.

St. K., 21jährige Hilfsarbeiterin.
Aufgenommen 1. Juni 1900

Die Kranke wurde schon vor zwei Jahren wegen Tripper und spitzen Warzen auf der hiesigen Abteilung behandelt. Sie gibt an, kurze Zeit nach ihrer Entlassung wieder das Auftreten von solchen Wucherungen bemerkt zu haben. Trotz der massigen Zunahme hat sie dem heranwachsenden Tumor an ihrem äusseren Genitale weiter keine Beachtung geschenkt.

St. pr.: Pat. massig genährt, gut entwickelt

2—3 cm oberhalb der Kommissur der grossen Labien bis in die Crena ani nach rückwärts, beiderseits bis zur Genitokruralfalte reichend, wölbt sich ein zweimannsfaustgrosser Tumor hervor, die grossen Schamlippen und den Eingang zur Vulva und zum After verdeckend. Die Oberfläche besteht in der Mitte aus fingerspitzenähnlichen, zitzenförmigen, unebenen, flacheren Vorwölbungen. An den peripheren Anteilen befinden sich zahllose papillomatöse Exkreszenzen, welche auf geschwollener und hervorgewucherter Basis aufsitzen.

Dieser grosse Tumor, soweit er den grossen Schamlippen anhaftet, lässt sich in zwei Hälften trennen, wonach man die innere Fläche der grossen Labien, die kleinen Labien, das Praeputium clitoridis und sogar den Eingang in die Vagina gewahr wird. Ebenso kann man durch ein stärkeres Auseinanderhalten der Nates die Afteröffnung sehen.

Ausser dieser Zweiteilung sind diese knolligen Tumoren durch tiefe Furchen zerklüftet. In diesen Klüften und an der Oberfläche sind die Tumoren durch Mazeration ihres kleinpapillomatösen Aussehens beraubt, ihre Oberfläche ist glatter. Zwischen den Furchen und Vertiefungen tritt ein rahmiges Sekret aus mazerierter Epidermis und Serum hervor.

Im Vestibulum zwischen den schlappen Hymenalresten und den Ausführungsgängen der Bartholinischen Drüsen sitzen isoliert zerstreute spitze Kondylome.

Die Vagina, Vaginalportion schlaff, die Schleimhaut glatt, massig gerötet, mit rahmigem Sekret versehen.

Der ganze Tumor [illegible] tet einen sauerlich käsigen

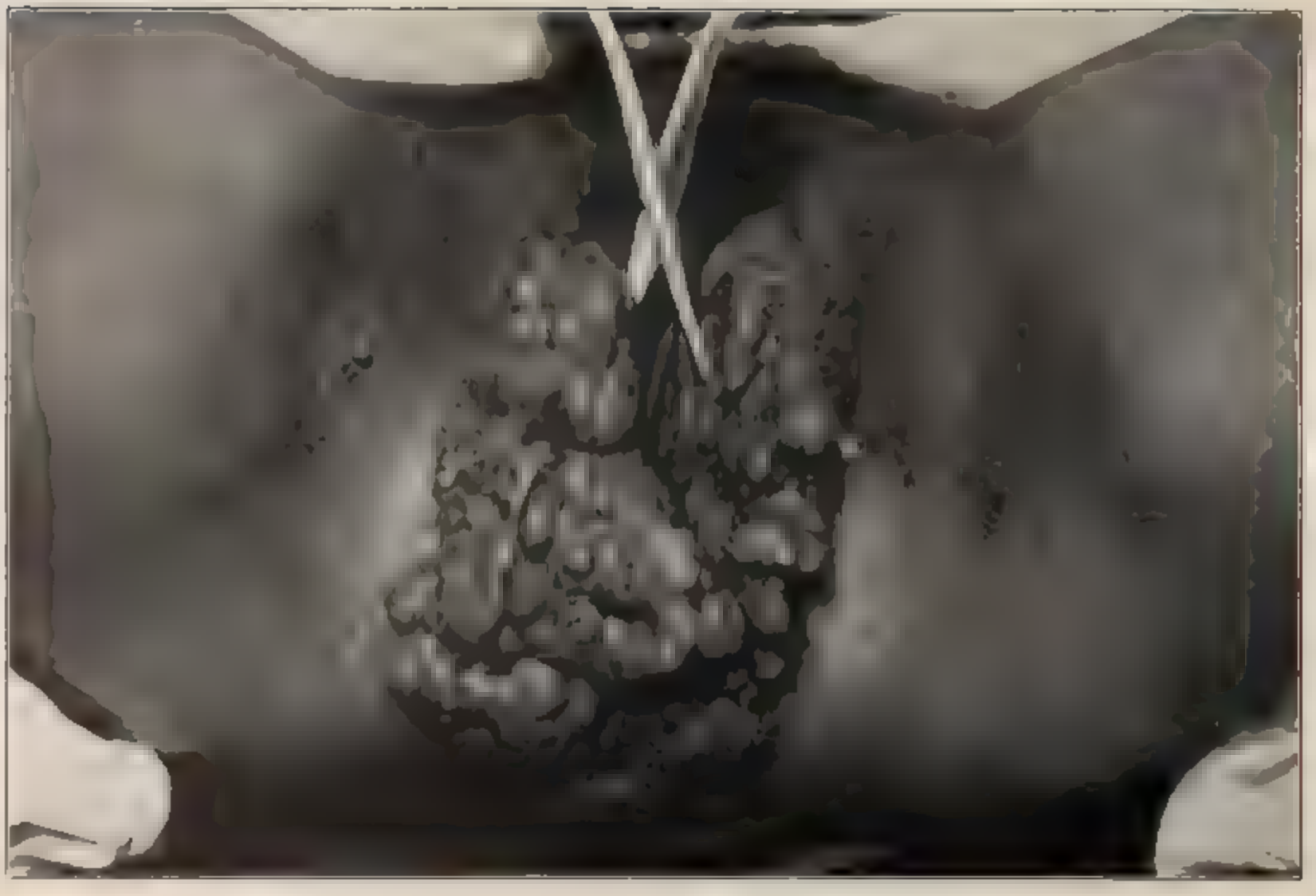

Geruch, bei etwas energischerem Beruhren sind die Papillome leicht abstreifbar und bluten.

Die Haut in der Umgebung des Tumors durch Mazeration, Schwellung und wiederholte Entzündung verdickt, so dass sie durch die Verdickung der Epidermis wie gefurcht aussieht.

Die innere Untersuchung ergab Stenose der Mitralis und Catarrhus pulmonum.

Nach einigen vorbereitenden Behandlungen schritt man am 18 Juni zur Operation

Es wurden die Tumoren uber den grossen Labien umschnitten und rasch von der Basis abgelost, die Blutung zum Teil durch Nahte, zum Teil durch Unterbindung gestillt. Die locker aufsitzenden Papillome um den After wurden mit Pean gefasst, mit durchstochenen Nahten an der Basis unterbunden, dann rasch entfernt und der Stiel mit Pasquelin verätzt.

Mit Rucksicht auf die Storung der Zirkulationsorgane und die Blutarmut der Kranken war eine raschere Beendigung der Operation und Blutstillung notwendig

Der abgetragene Tumor wog 350 g; er bestand aus einem grosseren und vier kleineren Anteilen von unebener teils grobhockriger, teils feinwarziger Oberflache und erwies sich bei mikroskopischer Betrachtung als Papillom (spitzes Kondylom)

Der weitere Verlaut gestaltete sich gunstig Die Kranke erholte sich bald, der grosste Teil der Nahte an den Labien war per primam geheilt, das ubrige durch Granulationsbildung.

Am 4 August wurde unter Lokalanasthesie die Abtragung einiger Reste um den After herum vorgenommen.

Die ubrige Zeit wurde die Blenorrhoe behandelt und die Kranke am 15. August geheilt entlassen.

Tab. 68.

Tab. 68. Condylomata acuminata in sulco coronar. et in lamina intern. praeputii inflammati in parte sin. necrotici.

(Das Bild wurde nach dem Original von Elfinger aus der Sammlung der Abteilung kopiert.)

Das Präputium ist auf der linken Seite durch Druck nekrotisch geworden und nach Abstossung die Nekrose in der Wunde noch ersichtlich. Die rechte Partie desselben nach rechts ausgewichen und umgestülpt. Aus diesem so erweiterten Präputialsack ist die Eichel und die kondylomatösen Wucherungen hervorgetreten. Letz-

Tab 68.

[redacted]

Tab. 69. Condylomata acuminata an der Portio vaginalis.

Cz. A., 19 Jahre alt, Puella publica.
Aufgenommen am 12. Oktober 1896.

Vor einem Monat wurde Patientin aus einem Krankenhaus, wo sie wegen Blenorrhoe, spitzen Kondylomen in Behandlung gestanden, entlassen. Angeblich seit vier Tagen (?) neuerlich Kondylome.

St. pr.: Akute Harnröhrenblennorrhoe. Kondylome an den Fimbrien. Vaginalportion nach rückwärts gewendet, platt, an beiden Muttermundslippen, besonders dicht [illegible] der vorderen konfluier[illegible]de spitze Warzen[illegible] ottiges

Tab 69.

Tab. 70. Haemorrhagia subcutanea cutis penis.

J. R., 39 Jahre alt, Fabrikarbeiter.

Behandlungsdauer: 9. bis 16. Mai 1892.

Patient hat am 8. Mai unmittelbar nach einer Kohabitation den jetzigen Zustand seines Gliedes bemerkt. Das Weib, mit dem er damals zum ersten Mal den Koitus ausubte, war nach seiner Angabe keine Virgo, doch sehr eng gebaut, und er musste sich bei der immissio ausserordentlich anstrengen. Patient gibt ferner an, an häufigen spontan auftretenden Nasenblutungen zu leiden; auch soll *er nach Zahnextraktionen und kleinen Schnittwunden* immer durch längere Zeit und intensiv bluten. (Haemophilie.)

St. pr.: Kraftiger Mann von gesundem Aussehen. An den inneren Organen keinerlei Storungen nachweisbar. Genitale entsprechend entwickelt. Penis leicht oedematos,

Tab. 70.

Tab. 71. Mollusca contagiosa (monitiformia).

M. W., 22 Jahre alt, Wäscherin.
Aufgenommen am 2. Februar 1897.

Seit 14 Tagen angeblich Ausfluss. — Harnröhrentripper.

An der Aussenseite beider grosser Labien und von da geradlinig bis auf die Gesässbacken sich fortsetzend eine grosse Anzahl in Reihen angeordneter Geschwülstchen von Stecknadelkopf- bis nahezu Erbsengrösse, zentral gedellt, hie und da von einem Haare durchbohrt.

Tab 11.

Tab. 72. Gangraena cutis penis.

F. Oe., 48jähriger Taglöhner.
Aufgenommen 29. Oktober 1902

Aufnahme der Anamnese schwierig, da Pat. ein Potator strenuus ist, doch lässt sich feststellen, dass er vor ca. 14 Tagen, 8 Tage nach dem letzten Koitus, ein heftiges Jucken und Brennen an der Spitze des Gliedes empfand, welches auf Applikation von Zinksalbe zurückging. Da die Schmerzlosigkeit anhielt, beachtete Pat. die aufgetretene Schwellung und Rotung des Gliedes und die dadurch verursachte Phimose nicht. Vor drei oder vier Tagen wurde das ganze Glied schwarz. Zu Beginn der Erkrankung hatte er wiederholt Frösteln, Erbrechen und Appetitlosigkeit, kam jedoch seinem Berufe nach.

Status praesens. Hautdecke des ganzen Stammes und Gesichtes leicht gelblich verfärbt, sichtbare Schleimhäute blass. Puls und Temperatur, sowie Herz normal, subjektives Wohlbefinden. Beiderseitige Bronchitis. Emphysem. Im Urin Spuren von Eiweiss und Pepton, reichlich Urobilin, kein Zucker, im Sediment zahlreiche rote Blutkörperchen, zahlreiche Leukocyten, Plattenepithelien aus Blase und Urethra.

Der Penis ist zu einem ca. 10 cm langen, zwei Querfinger dicken walzenförmigen Strang aufgequollen. Die Haut desselben mit Einschluss des Präputiums in ihrer Ganze in eine blauschwarze, mattglänzende, ziemlich trockene lederartige Masse umgewandelt. Etwa 1 cm unterhalb der Peniswurzel zeigt sich, ringförmig den ganzen Penis einschliessend, eine 3—4 mm breite Demarkationszone, deren steil abfallende scharfe Ränder und tiefliegende Basis eine Strangulationsfurche vortäuschen. Im Penoskrotalwinkel zeigt die Haut des Hodensackes in einer ca. 2 cm breiten und 3—4 cm langen Partie eine ähnliche Beschaffenheit wie die Cutis penis. Die an die Demarkationslinie angrenzenden Partien leicht geschwellt, schmerzhaft. Inguinale Lymphdrüsen frei. Der Kranke verbreitet einen penetranten, aashaften Geruch.

Therapie: Gipsteer.

Am nächsten Tage ist die Haut des Penis schwarzgrün, derb, trocken, lederartig, an der linken Seite etwas herabgesunken, so dass eine etwa 1 cm breite missfarbige gelblichgrüne Stelle des Penisschaftes sichtbar wird, aus

der sich eine geringe Menge braungelben dünnflüssigen Sekretes entleert. In den nächsten 6 Tagen stösst sich unter stets fieberlosem Verlauf der Brandschorf bis auf einige Stränge im Sulcus dorsalis penis, die mit einem Scherenschlag durchtrennt werden, vollständig ab. Es liegen nunmehr die beiden Corpora cavernosa, eingeschlossen in ihre Tunica albuginea frei zutage. Ausserdem sieht man am Dorsum einzelne nekrotische Stränge als Reste der beiden Arterien und der Vena dorsalis penis. Das Corpus cavernosum urethrae in seiner Gänze erhalten, während der Sulcus coronarius und die Corona glandis fast vollständig fehlen, so dass das Ende der Urethra breitklaffend vollkommen frei daliegt und die noch erhaltenen Partien der Glans als etwa haselnussgrosser, schwammiger Ballen an einem ca. 2 cm langen Stiele hangen, welcher durch die vom Corpus cavernosum urethrae umgebene Harnröhre gebildet wird.

Nach weiteren zwei Tagen zeigen die Wundflächen reine Granulationen. Burow-Umschläge. Pat. wird behufs Vornahme einer Plastik auf die chirurgische Abteilung transferiert.

Dortselbst wird zunächst, da sich die Urethra zurückzieht, ein Verweilkatheter eingelegt.

25. November. Plastik: Entnahme der Haut vom Skrotum in einem Streifen von 3 cm Breite und 6 cm Länge. Dieser Hautstreifen wird über den Penis hinübergeschlagen. Der angefrischte Rand der Penishaut an der Basis desselben wird mit dem Hautlappenrande

Tab. 12.

Ätiologie der Syphilis.

Die ätiologische Syphilisforschung hat in den letzten Jahren einerseits durch die ersten einwandsfreien Impfversuche an Affen (Metschnikoff und Roux), andrerseits durch die Entdeckung des Syphiliserregers (Schaudinn und Hoffmann) vollständig neue Bahnen eingeschlagen. Während die Impfexperimente es ermöglichen, die Immunitätsfrage, eines der umstrittensten Kapitel der Syphilislehre, genauer zu studieren und die experimentellen Grundlagen für eine künftige kausale Therapie der Krankheit zu suchen, hat der Nachweis des Erregers im Gewebe und in Sekreten die Diagnose und Histologie der Syphilis in gleichem Masse verfeinert und die künftige pathologisch-anatomische Forschung der Organsyphilis auf die breiteste Basis gestellt. Hiermit sind die Grundlagen für eine künftige wirksame Bekämpfung der Erkrankung gegeben und auf den Errungenschaften der genannten Forscher weiterbauend wird es vielleicht in nicht zu ferner Zeit gelingen, die beiden Schlusssteine zu dem grossen wissenschaftlichen Gebäude herbeizuschaffen, die wir bisher noch entbehren: die Kultivierung des Syphiliserregers und die Herstellung eines wirksamen Syphilisserums.

Im Jahre 1903 gelang es Metschnikoff und Roux an anthropoiden Affen mit menschlichem Syphilismaterial einen Primäraffekt mit folgenden Allgemeinerscheinungen, Lymphdrüsenschwellungen und Hauteruptionen zu erzeugen. Alle älteren Versuche an Affen sowie an anderen Tiergattungen, Katzen, Kanin

Pferden, Schweinen, waren entweder negativ geblieben oder hatten doch nicht einwandfreie Resultate ergeben. Seitdem die Möglichkeit, Syphilis auf Affen zu übertragen, allgemein anerkannt ist, erscheint es nicht ausgeschlossen, dass auch schon andere Autoren vor Metschnikoff und Roux positive Resultate hatten. (Nicolle u. a.) Die gelungenen Impfversuche der beiden französischen Autoren fanden bald zahlreiche Bestätigung (Lassar, Neisser, Finger und Landsteiner, R. Kraus) und gegenwartig sind bereits eine Reihe klinischer Tatsachen uber den Verlauf der Syphilis beim Affen bekannt geworden. Am besten wird an Affen in der Weise Haftung erzielt, dass man das Virus auf skarifizierte Hautstellen einreibt oder in künstlich gesetzte Hauttaschen an den Augenlidern oder an der Genitalgegend deponiert. Die Inkubationszeit beträgt nach Metschnikoff und Roux beim Schimpansen durchschnittlich 30 Tage. Der nach dieser Zeit auftretende Primaraffekt zeigt eine deutliche Induration.

Etwas anders gestaltet sich der Verlauf der Impfsyphilis an niederen Affen (Macacus, Cynocephalus), die fast alle in gleicher Weise fur Syphilis empfanglich sind.

von Kaninchen mit menschlichem Syphilismaterial Haftung zu erzielen.

Die Impfexperimente an Affen konnten zunächst in zweifacher Weise für die Erforschung der Pathologie der Syphilis dienstbar gemacht werden: zur Prüfung der Infektiosität der verschiedenen von syphilitischen Individuen stammenden Se- und Exkrete, ferner zu experimentellen Untersuchungen über die Immunitätsverhältnisse in verschiedenen Stadien der Syphilis. Was den ersten Teil dieser Untersuchungen betrifft, so konnte die Infektiosität des Blutes, die ja schon aus älteren Beobachtungen aus der Zeit der Syphilisation bekannt war, neuerdings bestätigt werden (Hoffmann). Doch scheint das Blut seine Ansteckungsfähigkeit rasch zu verlieren. Finger und Landsteiner verzeichnen auch mit der Milch syphilitischer Wöchnerinnen sowie mit dem Sperma syphilitischer Individuen positive Impfresultate. Die Beweiskraft der letzteren Experimente wird von Hoffmann bestritten. Immerhin ist es möglich, dass dem Samen gelegentlich Syphiliserreger beigemengt sein können, namentlich bei Orchitis syphilitica. Natürlich wäre diese Möglichkeit nicht für die Hypothese der paternen Vererbung heranzuziehen, da das infektiöse Sperma dann abermals eine Kontaktinfektion im weiblichen Genitaltrakt hervorrufen könnte.

Als eine der wichtigsten Errungenschaften der Syphilispathologie betrachten wir den von Finger und Landsteiner erbrachten experimentellen Nachweis der Infektiosität gummöser Produkte, wodurch die konventionelle Schranke zwischen „sekundären" und „tertiären" Syphilisprodukten endgültig gefallen ist. Es gereicht uns zur Genugtuung, auf Grund der klinischen Erfahrungen auf die generelle Einheit aller Syphilisprodukte und die mögliche Virulenz der gummösen Produkte seit Jahren nachdrücklich hingewiesen zu haben. Durch die genannten Experimente ist auch die von Finger

seinerzeit aufgestellte und seither von ihm selbst revozierte Toxintheorie, wonach die primaren und sekundaren Syphilisprodukte durch den Erreger selbst, die Gummen aber durch dessen Toxine bedingt sein sollen, endgultig widerlegt. Zweifellos ist die Erkenntnis der atiologischen Zusammengehorigkeit aller Syphilisformen auch fur unser therapeutisches Handeln von grosser Wichtigkeit, da nach diesem Prinzipe auch bei den gummosen Prozessen wie bei den ubrigen Formen in erster Linie die Quecksilberpraparate in Betracht kommen.

Die Fragen der Immunitat konnten durch die bisherigen experimentellen Untersuchungen noch nicht definitiv gelost werden. Finger und Landsteiner nehmen an, dass jeder Syphilitische eine sich an Intensität allmahlich steigernde Immunitat erwirbt, die aber im Sekundarstadium keine absolute sein kann, da sowohl mit eigenem wie mit fremdem Virus an beliebigen Korperstellen spezifische Produkte erzeugt werden konnen.

Schon Metschnikoff und Roux haben bei ihren ersten Versuchen den Plan gefasst, die experimentellen Studien in den Dienst der atiologischen Syphilis-

bich auf Grund ihrer Nachprüfungen dem Verfahren jeden Wert ab Weitere Untersuchungen an einem grosseren Materiale werden in dieser strittigen Frage wohl Klarheit schaffen.

Aussichtsvoller erscheinen die Versuche, durch die Wassermannsche Komplementablenkung die Diagnose auf eine vorangegangene Syphilisinfektion zu stellen. Dies hätte besonders bei den sog. parasyphilitischen Affektionen (Tabes und progressive Paralyse) grosse Bedeutung, um einen Schluss auf die mögliche syphilitische Aetiologie derselben zu ziehen. Die bisherigen Ergebnisse sind recht ermutigend, wenn auch der negative Ausfall des Experimentes nicht gegen eine vorausgegangene Syphilisinfektion spricht. Die von Porges angegebene Methode beruht auf dem Grundgedanken, dass luetisches oder metaluetisches Serum Lezithin aus einer kolloidalen Losung ausflockt, ist aber nicht verlässlich

Die zweite fundamentale Errungenschaft in der Syphilislehre ist die im April 1905 erfolgte Entdeckung des Syphiliserregers durch Schaudinn und Hoffmann.

Die Spirochaete pallida ist ein äusserst zartes, sehr schwach lichtbrechendes Gebilde, das nach drei Richtungen eine lebhafte Beweglichkeit zeigt. Die Bewegungen bestehen in Rotation um die Längsachse, Vor und Rückwartsgleiten und Beugebewegung des ganzen Körpers. Die Spirochaete ist 4—14 μ lang, höchstens $^1/_4$ μ breit, spiralig gewunden, und zwar in 10—26 Windungen, die im Gegensatz zu anderen Spirochaetenarten sehr eng und steil sind, und an den Enden scharf zugespitzt.

Man kann die Spirochaeten auf dreierlei Art zur Darstellung bringen: im nativen Präparat, durch verschiedene Färbemethoden im Ausstrichpraparat und endlich auch in Gewebsschnitten. Im Nativpräparat sind die Spirochaeten wegen ihrer schwachen Lichtbrechung nur mit einiger Uebung aufzufinden, doch zeigt diese Darstellung die natürliche Beweglichkeit derselben und ihre genaue Anzahl. Sehr gut lassen sich die Spirochaeten

mittelst des Reichertschen Ultramikroskopes zur Darstellung bringen, wobei sie in dem abgedunkelten Gesichtsfelde als hell leuchtende flatternde Schlangenlinien erscheinen. Als Lichtquelle dient die Sonne oder ein elektrisches Bogenlicht. Diese Methode der Dunkelfeldbeleuchtung ist besonders von Landsteiner und Mucha empfohlen worden. Von den Farbemethoden kommt namentlich die Giemsafarbung in Betracht, bei der sich die Spirochaeten zart blass-rosarot farben, während andere Spirochaetenformen einen intensiv blauen Farbenton annehmen. Insbesondere ist dies bei der Spirochaete refringens der Fall, welche bei den verschiedensten Krankheitsprozessen, aber auch in syphilitischen Produkten vorkommt, namentlich wenn dieselben exulzeriert sind. Die Spirochaete refringens zeigt eine geringere Zahl von Windungen, abgestumpfte Enden und nimmt bei der Farbung nach Giemsa einen tiefblauen Farbenton an. Dasselbe tinktorielle Verhalten zeigen andere Spirochaetenformen, wie sie sich in exulzerierten Karzinomen bei Stomatitis gangraenosa, Noma, Ulcus gangraenosum zusammen mit fusiformen Bazillen) finden, sowie die Millersche Spirochaete dentium, welche übri-

15 Tropfen Eisessig zusetzt und einen gut gereinigten Objektträger den aufsteigenden Osmiumdämpfen durch einige Minuten aussetzt. Auf der mit Dampf bedeckten Seite des Objektträgers wird das Material ausgestrichen, an der Luft getrocknet und mit einer hellroten Lösung von Kalium hypermanganicum übergossen.

Es ist auch bereits gelungen, den Erreger in Gewebsschnitten nachzuweisen, am besten mittelst der Methode von Levaditi, welche eine Modifikation der von Ramony Cajal angegebenen Färbung für Nervenfibrillen (im wesentlichen Lapislösung) darstellt; hierbei tingiert sich das Gewebe intensiv gelb, die Spirochaeten heben sich als tiefschwarze Wellenlinien ab und sind meist in überaus reichlicher Anzahl vorhanden.

Man findet die Spirochaeten mit grosser Regelmässigkeit in den Sekreten des Primäraffektes und aller sekundären Produkte, mögen dieselben exulzeriert sein oder eine intakte Hautdecke besitzen, im Safte luetischer Lymphdrüsen, manchmal auch im Blute. In Gummen, im Sperma, sowie in den inneren Organen bei akquirierter Syphilis wurden sie bisher nicht gefunden, was natürlich nicht gegen die Infektiosität aller dieser Produkte spricht, zumal, wie bereits erwähnt, sowohl mit Sperma wie mit gummösem Material an Affen positive Impferfolge erzielt wurden (Finger). Dagegen sind die Spirochaeten bei hereditärer Lues in allen Organen, Leber, Milz, Lungen, Nieren, Nebennieren, Pankreas, Geschlechtsdrüsen, Knochen, Blut, Haut nachgewiesen worden. Auch bei den Inokulationsversuchen an Affen wurde konstant die Spirochaete pallida in den Impfeffekten gefunden, Finger und Landsteiner konnten sie noch in der 14. Generation nachweisen.

Ueber die Biologie der Spirochaete pallida ist bisher nichts Sicheres bekannt, namentlich ist die Art ihrer Vermehrung völlig dunkel. Schaudinn hat die endständigen Geisseln, die in der Ein- oder höchstens Zweizahl an der Spirochaete vorkommen und sich nach der Löffler-schen Methode, aber auch nach Giemsa und im Nativ-

präparat darstellen lassen, als Ausdruck beginnender Teilung aufgefasst, eine Annahme, die noch der Bestätigung harrt. Schaudinn meint ferner, dass die Spirochaeten in gummösen Produkten einen körnchenähnlichen Ruhezustand einnehmen, wodurch er die zahlreichen negativen Impfexperimente mit gummösem Material zu erklären sucht.

Ehrmann, der besonders die histologischen Veränderungen des Primäraffektes in bezug auf das Vorkommen und die Verteilung der Spirochaete pallida studiert hat, fand die Spirochaeten vorwiegend im Lumen der kapillaren Blut- und Lymphgefässe, zwischen den Bindegewebsfasern, sowie intrazellulär innerhalb weisser Blutkörperchen. Im letzteren Falle erleiden die Spirochaeten einige Veränderungen in Form und Farbe. Derartig veränderte Exemplare konnte Ehrmann ferner auch in den Bindegewebszellen des Perineuriums der subkutanen Nervenstammchen in Gebiete der Sklerose nachweisen. In den Lymphdrüsen liegen die Spirochaeten nach Hoffmann und Beer am zahlreichsten in der Wand der kleinen Blutgefasse, welche das lymphoide Gewebe der Follikel und Trabekel durchziehen, sowie im trabekulären Bindegewebe.

Allgemeiner Verlauf und Stadien der Syphilis.

Man unterscheidet zunächst die akquirierte Syphilis von der hereditaren oder besser kongenitalen Syphilis. Erstere ist jene, welche von einem kranken Individuum auf ein gesundes, nicht an Syphilis leidendes übertragen wird, von der Infektionsstelle aus sich im Organismus weiterentwickelt, denselben durchseucht und an ihm verschiedene Krankheitserscheinungen hervorbringt. Unter kongenitaler Syphilis verstehen wir jene, welche das Kind mit zur Welt bringt.

Wenn auch beide Formen der Syphilis, sowohl die erworbene, wie die vererbte, durch denselben ursachlichen Erreger hervorgerufen werden, sind sie dennoch sowohl in ihrem Verlaufe als auch in der Entwicklung der pathologischen Produkte oft sehr verschieden. Während bei der erworbenen Syphilis die krankhaften Veränderungen in fertigen Geweben entstehen, entwickeln sie sich bei der hereditaren zugleich mit der Anlage und dem Wachstum der Organe. Daher sehen wir bei der hereditaren Syphilis häufiger diffuse, ganze Strecken oder das ganze Organ einnehmende krankhafte Veränderungen, z. B. der Leber, Nieren u. a., während wir bei der erworbenen mehr umschriebene Herderkrankungen antreffen.

Im übrigen besteht aber, wie schon in der ätiologischen Einleitung hervorgehoben, kein prinzipieller Unterschied zwischen den Krankheitsformen der erworbenen und denen der kongenitalen Syphilis, namentlich in bezug auf ihre Infektionsfähigkeit.

Zum besseren Verständnisse und mehr der Bequemlichkeit halber als dem tatsächlichen Verhalten entsprechend, teilt man die syphilitischen Erscheinungen ein in ein primäres Stadium, welches die nach der Ansteckung lokal entstehenden Anfangserscheinungen umfasst, in ein sekundares Stadium, das mit dem Auftreten der Allgemeinerscheinungen beginnt, und in ein tertiäres Stadium, in welchem knotige Formen

Gummen entstehen. Dabei machte der eine Autor die Zeit, in welcher die Erscheinungen aufeinanderfolgen, der andere wieder die Formen der Syphilisprodukte zum Prinzipe der Einteilung. Naturgemäss gilt jede Einteilung nur für die grosse Anzahl der Syphilisfälle, die Minderzahl verläuft irregulär und macht jedes Einteilungsprinzip zunichte.

Ricord teilte die Syphilis in ein primäres, sekundäres und ein tertiäres Stadium ein. Die Wiener Schule unter Sigmund und Zeissl nahm diese Einteilung mutatis mutandis an. Sigmund hat beispielsweise das Primärstadium als vollendet angesehen, wenn neben dem ausgebildeten Initialaffekt die Lymphgefässe verdickt, sicher aber, wenn die regionären Lymphdrüsen durch Infiltration vergrössert waren. Das sekundäre Stadium beginnt mit dem Auftreten der Exantheme, umfasst die Recidiven oder die Nachschübe derselben, ferner die Beteiligung des Periostes und einzelne Erkrankungen der Organe, wie die des Kehlkopfes und der Augen.

Hermann v. Zeissl unterschied ein papulöses und ein gummöses Stadium der Syphilis. Max v. Zeissl folgt dieser Einteilung und fasst das papulöse Stadium als einen irritativen Vorgang, die Produkte des gummösen Stadiums als Neubildungsprozesse, die durch das gleiche Gift bedingt werden, auf. Sigmund und Neumann unterscheiden noch ein viertes quarternares Stadium, in dem es zu Amyloidose der inneren Organe kommt.

Tatsächlich entsprechen jedoch diese Einteilungen der Natur und dem Verlaufe der Krankheit nicht, denn

viel Erscheinungen noch im Organismus auftreten werden und wie schwer der Kranke an seinem Leiden in Zukunft zu tragen haben wird. Es berechtigen uns hierzu weder die milden Erscheinungen in der primären Periode noch das Auftreten milder Allgemeinsymptome auf der Haut und den Schleimhäuten in der sekundären Periode. Wir können lediglich nach unserer Erfahrung sagen, dass gesunde, kräftige Individuen zur Hoffnung berechtigen, die Krankheit leicht zu überstehen, wogegen geschwächte, von Tuberkulose und anderen, mitunter auch interkurrenten Krankheiten heimgesuchte Kranke unter gleichen Umständen meist mehr zu erdulden haben werden.

Bei Potatoren ist schon der Verlauf der Sklerose, wie wir noch später sehen werden, häufig ein bösartiger, zur Nekrose hinneigender. Zur Zeit der Intoxikation (Proruptionsstadium) bemächtigt sich solcher Individuen häufig eine ungewöhnliche nervöse Erregung. Einzelne dieser Fälle verlaufen auch weiter ungünstig, indem nervöse Zufälle und Gefässerkrankungen auftreten. Endlich zeichnen sich diese Fälle durch eine geringere Widerstandskraft bei energischen Kuren aus.

Wir möchten ferner eine vor mehr als 20 Jahren gemachte und seither wiederholt bestätigte Beobachtung nicht unerwähnt lassen, dass Malaria und Syphilis eine sehr ernsthafte Komplikation darstellen, indem die Kranken durch Akquisition der Syphilis von einer lange ruhenden Malaria neuerdings befallen werden, wodurch eine bösartige Anämie entsteht und die Kranken sehr herabkommen. Aehnlich verhält es sich bei Gicht, Zuckerharnruhr u. a. m. Bamberger machte seinerzeit darauf aufmerksam, dass eine Variolaerkrankung eine bestehende Syphilis im ungünstigen Sinne beeinflusse.

Bei akuten, mit Fieber einhergehenden, interkurrierenden Erkrankungen nehmen die syphilitischen Exantheme einen rascheren Verlauf an und schwinden. Erysipelatöse Entzündungen vermögen Syphilisprodukte, die in ihrem Bereiche liegen, vollständig zum Schwinden zu bringen, auf allgemein zer-

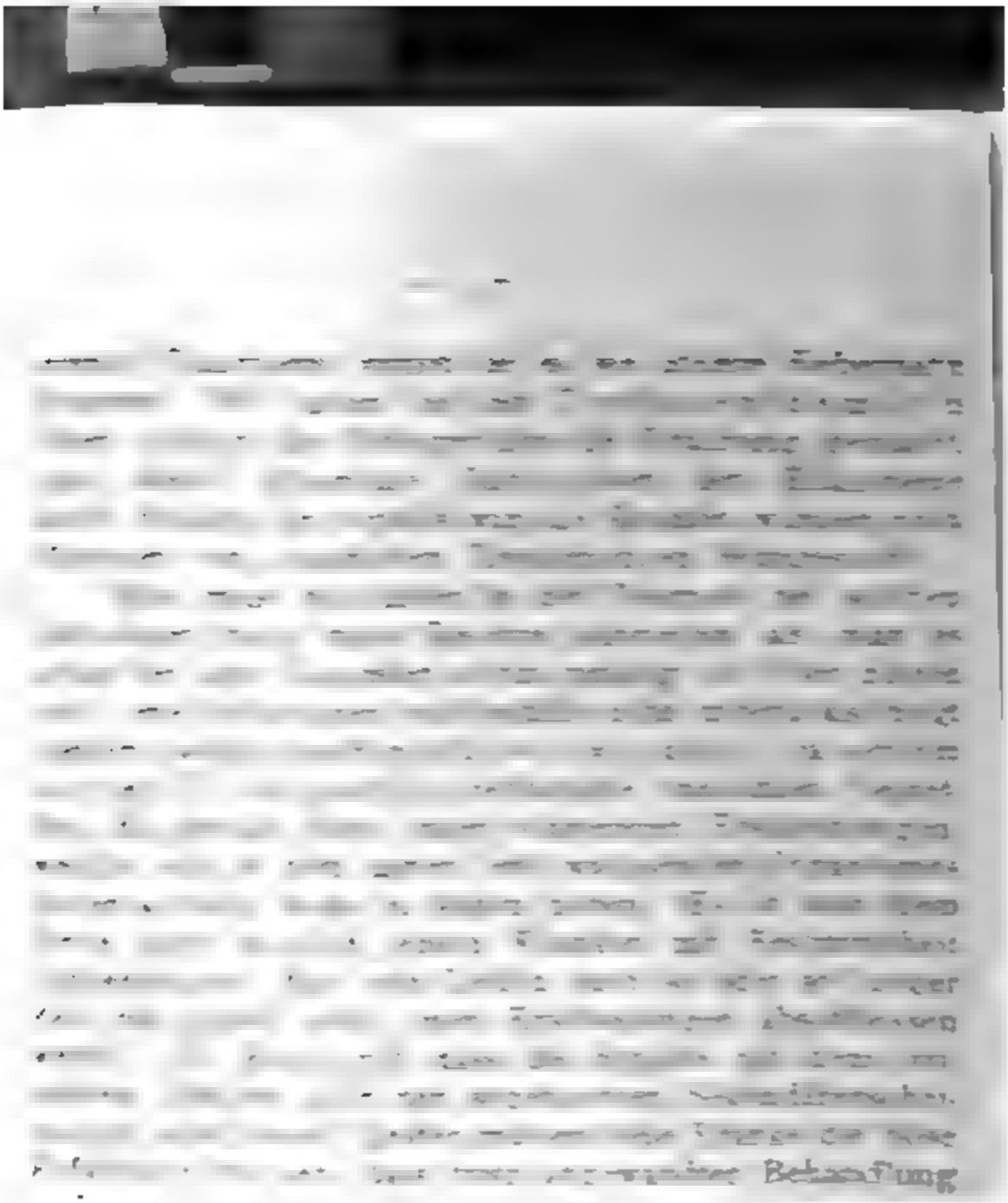

ist oder nicht, heranzuziehen. Solche sind. Der vor der Akquisition der Syphilis meist gesunde, kraftige Organismus, eine gewisse Regelmassigkeit im Auftreten konsekutiver Erscheinungen an demselben, zweckmassige Behandlungsmethoden und endlich das jahrelange Freibleiben von jeder Krankheitserscheinung.

Ein Schema des Krankheitsverlaufes durfte sich fur die meisten Falle folgendermassen zusammenstellen lassen: Vom Tage der Infektion bis zu dem Ausbruche sekundarer Erscheinungen vergehen etwa acht Wochen. In diese fallen die Entwicklung der Initialsklerose — innerhalb der ersten drei Wochen —, die Beteiligung der benachbarten Drusengruppen, mitunter auch der zu fuhrenden Lymphgefasse, und subjektive Storungen, welche einzelne Kranke vor dem Ausbruche des Exanthems mehr oder weniger belastigen. Das Erstlingsexanthem schwindet, und nach etwa drei Monaten, also am Ende des ersten halben Jahres der Krankheit, entwickelt sich zumeist ein Syphilid mit Beteiligung der Schleimhaute. Der weitere Verlauf gestaltet sich dann gewohnlich so, dass da und dort lokalisierte Ausschlage auftreten, die auf entsprechende Behandlung zuruckgehen. Diese Periode gelangt zumeist nach $1^1/_2$ bis 2 Jahren zum Abschluss.

Eine Ausnahme von diesem Schema machen die bosartigen Falle, welche keine freien Intermissionsperioden haben, bei denen tertiare neben sekundaren Erscheinungen auftreten und bei denen sich schon fruhzeitig nervose Storungen und Organerkrankungen bemerkbar machen. Dies sind die malignen Formen von Syphilis. Man unterscheidet, je nachdem der Verlauf der Syphilis ein ungewohnlich rascher ist, so dass sich die sog. tertiaren Formen schon sehr fruhzeitig unmittelbar an die sekundaren anschliessen, oder der Verlauf ein ungewohnlich schwerer, oft todlich endigender, mit Beteiligung der Viszeralorgane, des Zentralnervensystems usw. ist, zwischen einer Syphilis praecox (galoppierenden Syphilis) und einer Syphilis maligna. Zwischen

beiden Verlaufsarten stehen der Zahl nach jene Fälle, in denen sich nach einer von allen Symptomen freien Zeit der Latenz tertiare destruktive Formen entwickeln.

Bedingungen der Infektion.

Soll ein Individuum mit Syphilis infiziert werden können, so müssen gewisse Bedingungen hierfur vorhanden sein. Es muss namlich erstens das Individuum von Syphilis frei sein, und es mussen sich zweitens epitheliale oder epidermidale Substanzverluste, kurz irgendwelche wunde Stellen auf der Oberfläche seines Korpers befinden, in deren Bereich dann die Uebertragung stattfindet.

Die Syphilis macht nämlich den Korper, den sie einmal befallen hat, für lange Zeit — in der Regel fur das ganze Leben — gegen eine neuerliche Infektion immun. Die Falle von sog. Reinfectio syphilitica, von denen wir selbst einen einwandfreien beobachtet haben, gehoren zu den grossten Seltenheiten und beweisen, dass der Organismus unter Umstanden mit der Infektion vollstandig fertig werden kann und die Antitoxine schliesslich uber das Virus doch den Sieg davontragen konnen. Von einer Reinfectio kann man nur dann sprechen, wenn ein Individuum, das nachweislich Syphilis überstanden hat, neuerdings einen typischen Primäraffekt akquiriert, dem nach dem regularen Schema Sekundärerscheinungen folgen. Allerdings konnen auch auf ein syphilitisches Individuum geschwurige Prozesse ubertragen werden, allein es handelt sich dabei doch nur um eine scheinbare Uebertragung von Syphilis, indem die Erkrankung, die darauf folgt, immer nur eine rein ortliche ist und im Organismus keine weiteren Folgen nach sich zieht.

Der Substanzverlust, der wohl die wichtigste Bedingung fur das Zustandekommen der syphilitischen Infektion abgibt, kann entweder in dem Momente der Uebertragung entstehen z. B. beim innigen geschlechtlichen Kontakt, oder er war bereits vor dem Zeitpunkt, in welchem die Uebertragung stattfand, vorhanden,

eine Erosion nach einem Herpes praeputialis oder labialis. Freilich ist die Möglichkeit einer Uebertragung der Syphilis auch bei völlig unverletztem Gewebe nicht in Abrede zu stellen, nur ist dazu einerseits eine besondere Beschaffenheit des Gewebes notwendig, andererseits muss das betreffende Wundsekret, welches das syphilitische Kontagium enthält, lange Zeit hindurch einwirken und eine Gewebsreizung in den Ausführungsgängen der Drüsen oder auf den feinen Schleimhautfalten (Praeputialsack, Interlabialfurchen) hervorrufen, ehe es die Infektion bewerkstelligen kann, wohingegen von einer wunden Stelle aus schon nach einem sehr kurz dauernden Kontakt die Uebertragung erfolgt.

Die häufigsten Uebertragungen sind unstreitig an den Genitalien anzutreffen, weil die innigsten Berührungen der Individuen bei der Kohabitation stattfinden und weil die frische Syphilis am häufigsten an den Genitalien und in deren nächster Umgebung Erscheinungen und Rezidiven bildet.

Die extragenital vorkommenden Ansteckungen beanspruchen ein besonderes Interesse. Die Statistiken verschiedener Autoren ergeben, dass extragenitale Uebertragungen zirka 5% der vorkommenden Infektionen betragen. Zahlreiche Erfahrungen erweisen, dass die extragenitale Ansteckungsweise in gewissen Bevölkerungsklassen zunimmt. Trotz verschiedener Paragraphe, welche die Freizügigkeit und die freie Disposition des der Gemeinschaft gefährlichen Individuums einschränken, sehen wir von Tag zu Tag mehr Fälle, wo kranke Individuen in Massenquartieren enge aneinandergepfercht oder in Familien unter kleinen Kindern leben und die Syphilis an die unschuldigsten Wesen unmittelbar oder durch Ess- und Trinkgeschirre übertragen. Eine weitere hier anzureihende Gelegenheitsursache zur Ansteckung ist die Ernährung und das Aufpäppeln der kleinen Kinder, welche entweder von Syphilitischen gepflegt werden, oder, selbst syphilitisch, gesunde Pflegerinnen infizieren. Nicht so selten ist die Uebertragung durch Biss beim Raufhandel

mundkranker, dem Trunke ergebener Gesellen. Aerzte, Hebammen und Pflegerinnen infizieren sich häufig und man kann nicht genug davor warnen, den Kontakt mit den Geschwuren Syphiliskranker mit blosser Hand möglichst zu vermeiden. Endlich spielen für die mittelbaren Uebertragungen durch gemeinschaftliche Haushaltungsgerätschaften, Trink- und Essgeschirre, ärztliche Instrumente, z. B. bei den Vaccinationen, Untersuchungen oder Tatowierungen, Verbandzeug, Stückseife und Waschutensilien in öffentlichen Lokalen eine wichtige Rolle. Es darf die Unsitte nicht unerwähnt bleiben, die in manchen Gegenden so sehr verbreitet ist, dass selbst Fremden, die in eine Gastwirtschaft eintreten, zugetrunken wird. Ebenso verdammenswert ist das Abküssen zwischen weitverwandten oder oft gar nicht näher bekannten Leuten, welches bei einzelnen Nationen so sehr beliebt ist.

Ob die Infektion durch direkten Kontakt mit einem syphilitischen Körper (unmittelbare Uebertragung) oder aber durch irgendeinen Gegenstand, der mit dem syphilitischen Wundsekret verunreinigt war (mittelbare Uebertragung) erfolgt, ist für den weiteren Verlauf der Erkrankung ganz gleichgültig.

bewusst sind, dass die wunde Stelle gelegentlich einer Beruhrung mit einem fremden Korper entstanden ist. Der Sache unkundige Individuen und solche, welche durch mittelbare Uebertragung infiziert worden sind, pflegen oft erst recht spat arztliche Hilfe aufzusuchen, und kommen zuweilen mit schon vorgeschrittenen, ja sogar am ganzen Korper bereits weit ausgebreiteten sekundar syphilitischen Symptomen zur Untersuchung. Es ist also der Arzt nach dem fruher Gesagten kurz nach stattgehabter Infektion selten in der Lage, mehr aussagen zu konnen, als dass die Erosion oder der Hautriss oder die geplatzten Blaschen (z. B. nach einem Herpes) mehr oder weniger verdachtig sind und wird hochstens durch eine Untersuchung des betreffenden Individuums, von dem die Uebertragung ausgegangen sein konnte, mit etwas mehr Berechtigung erschliessen konnen, ob er in der Tat eine syphilitische Affektion vor sich habe oder nicht.

Immer kommt es jedoch auch darauf an, ob es sich um eine Uebertragung von Syphilisprodukten allein handelt oder ob gleichzeitig auch ein eitriges Sekret von venerisch kontagiosen Geschwuren uberimpft wurde. Im ersteren Falle haben wir es mit einem langsam sich entwickelnden Geschwurprozess oder vielmehr mit einem allmahlich entstehenden Infiltrationszustande an der befallenen Stelle zu tun, im letzteren Falle dagegen verdeckt das akut verlaufende venerisch-kontagiose Geschwur mit seinem rapiden Zerfall und seiner profusen eitrigen Sekretion die Zeichen der Syphilisubertragung so vollstandig, dass man zu der Erkenntnis der letzteren erst beim Verheilen oder nach Ablauf des Geschwures gelangt. Alle hierher gehorigen Wunden, ja auch die venerisch kontagiosen Geschwure konnen bei antiseptischer Behandlung und sorgsamer Pflege verheilen. Allein man darf nicht glauben, dass damit etwa der ganze Krankheitsprozess zum Abschluss gelangt sein muss. Gar oft entwickelt s erst in der Narbe die Infiltration, die benachbarten sengruppen schwellen an und man hat es mit einer s litischen Initialform zu tun, welche im weiteren Verl

für den Organismus dieselbe Bedeutung hat, wie wenn sie von allem Anfang an als ein lediglich syphilitisches Geschwur bestanden haben würde.

Der gewohnliche Verlauf aber ist der, dass sich aus dem kleinen, unscheinbaren Substanzverluste allmahlich rundliche, an der Oberflache speckig belegte, wenig Sekret liefernde Geschwure entwickeln, welche dem Kranken keine besonderen Beschwerden verursachen. Im Verlaufe der zweiten, namentlich aber in der dritten Woche entwickelt sich dann an der Basis und in der Peripherie die typische Infiltration, welche knotig spharische Form annimmt, derb anzufuhlen ist und die sogenannte Induration oder **Sklerose** darstellt (Tab. 1).

Die Grosse und Form, welche die Sklerosen annehmen, ist je nach der Lokalisation und nach der anatomischen Beschaffenheit der Gewebe, in welche die Uebertragung stat gefunden hat, verschieden. An Schleimhauten begegnen wir flachen, massigen Infiltrationen, welche an der Oberflache speckig belegt sind und einer Verbrühung ahnlich sehen (Sclerosis ambustiformis). An Stellen, wo die Haut durch lockeres Zellgewebe mit ihrer Basis verbunden ist, wie z. B. am

endlich solche, welche, an ungunstigen Körperstellen sitzend, hautigen Zerrungen und Dehnungen ausgesetzt sind (Analoffnung, Lippenwinkel, Zungenrand, Tonsillen usw.), konnen durch den rasch zunehmenden Zerfall betrachtliche Geschwursflachen bilden. Solche syphilitische Primaraffekte sind mitunter schwer zu diagnostizieren, weil durch den Zerfall die Anhäufung des syphilitischen Infiltrates und die Bildung der Induration hintangehalten werden. Erst wenn der Charakter des Geschwures sich andert, wenn durch eine zweckmassige Behandlung die Schmelzung des Infiltrates eingeschrankt wird, dann kommt es zur Bildung eines Knotens. Oft sichern erst die begleitenden Erscheinungen die Diagnose des Initialaffektes.

Die rein syphilitischen Uebertragungen bilden zu Anfang rundliche, oberflachliche Geschwure mit wenig Sekretion und einer speckig glanzenden Basis. Diese Initialmanifestationen wachsen zu grosseren Knoten heran, welche denselben Charakter der Trockenheit und der massigen Sekretion beibehalten, an der Peripherie blaulich kupferfarbig umsaumt sind und sich beim Betasten derbe, oft knorpelhaft anfuhlen. Die Form und die Grosse hangt von der Beschaffenheit und dem Sitze der Impfstelle ab, sie ist halbkugelformig, mandelahnlich usw. Sind solche Initialaffekte mit Aetzmitteln behandelt worden, oder sitzen sie an Stellen, welche oft gezerrt werden oder unter Spannung der Gewebe einem Drucke ausgesetzt sind, dann andern sie, wie schon oben erwahnt wurde, ihr ausseres Aussehen. Jedes syphilitische Infiltrat ist an und fur sich geneigt, der Nekrose anheimzufallen Es gehört erfahrungsgemass nicht viel dazu, um es zum Zerfalle, ja bei relativ geringen Insulten zur gangranosen Zerstörung zu bringen. Bei solchen Anlassen sehen wir den Grund der Sklerosen zum Teil mit nekrotischem Gewebe, zum Teil mit Hamorrhagien durchsetzt Ist die Schädlichkeit anhaltend, so fallt der ganze Knoten oft mit seiner Umgebung der Nekrose anheim.

Wir bezeichnen die verschiedenartigen Sklerosen am

besten durch Attribute: als Erosio superficialis sclerotica, Sclerosis exulcerata, Sclerosis ambustiformis, Sclerosis haemorrhagica, Sclerosis gangraenosa.

Auch nach dem Geschlechte ergeben sich Verschiedenheiten in dem Aussehen des Primäraffektes.

1. Die Sklerose beim Manne.

Die am Rande des Präputiums sitzenden Sklerosen führen bald zum Entstehen einer Phimose. Aehnlich verhalten sich die Sklerosen am äusseren Blatte des Präputiums, wenn die interlamellare Gewebsschichte vom Infiltrate durchsetzt wird und sich in eine dichte Gewebsmasse umwandelt. Mitunter wird das ganze Präputium infiltriert und in eine derbe Geschwulst umgewandelt (Oedema indurativum). An der Glans kommt meistens eine Form der Sklerose vor, welcher Sigmund den Namen Erosio superficialis sclerotica beigelegt hat, die eben ein scharf umschriebenes, wenig infiltriertes, speckig belegtes Geschwur darstellt. An der Corona glandis, namentlich aber im Eichelring, bilden sich meistens knorpelharte, in das Gewebe des Sulcus tiefgreifende Indurationen aus; ebenso in der Gegend der sogenannten Tysonschen Drusen

Umgebung der Genitalien, also am Schamberge an den Oberschenkeln, sind deshalb von Bedeutung, weil sie, namentlich unter den behaarten Partien so wie andere Geschwüre mit eingetrockneten Borken und Krusten bedeckt, häufig von Ekzem der Umgebung begleitet, oft zu falschen Diagnosen Veranlassung geben. Ablosen der Borken, Berücksichtigung der Wunde und der Infiltration, sowie die oft schon vorhandenen regionaren Drüsenschwellungen führen zur richtigen Diagnose.

2. Sklerosen beim Weibe.

Die Initialaffekte an den weiblichen Genitalien bieten ebenso wie jene beim Manne je nach ihrem Sitze manche Eigentümlichkeiten dar. Im allgemeinen ist die Tendenz zur Geschwurbildung eine starkere als beim Manne, weil die Sekretion aus der Vagina und den ausseren Genitalien die Sklerosen mehr verunreinigt und den Zerfall begunstigt. So sind die Sklerosen an der hinteren Kommissur und in der Fossa navicularis, zwischen den Fimbrien, am Harnröhrenwulst stets mehr oder weniger geschwürig zerfallen. Die Sklerosen an den grossen Schamlippen sind dadurch ausgezeichnet, dass sie an einem lymphgefässreichen Korperteile sitzen und somit stärkere Infiltrationen und Knoten bilden, mitunter aber von derber elastischer Schwellung eines oder beider Labien, dem Oedema indurativum, begleitet sind.

Ich verfolge seit Jahren diese pathologische Veränderung und bin zu dem Schlusse gelangt, dass es sich um eine Art Elephantiasis handelt, welche durch zwei Momente entsteht: erstens durch das Umsichgreifen des syphilitischen Infiltrates in lymphgefassreichen Gewebepartien, und zweitens dadurch, dass es durch Behinderung des Lymphabflusses zur Stauung in den Lymphgefasskapillaren kommt. Ich sah auch das Oedem entweder einer ausgebreiteten Infiltration grosserer Lymphgefässe oder mit multipler, alle palpablen regionären Drüsen treffenden Drüsen Infiltration vergesellschaftet.

Dieser Zustand ist an und für sich interessant, ge-

winnt aber an Bedeutung wegen seiner langen Dauer und wegen der steten Infektionsgefahr, welche durch das leichte Wundwerden der Geschwulst für andere Individuen besteht. Wenn ferner während der Gravidität die Schamlippen durch ihre hochgradige Schwellung die Rima verengern, kann es sub partu ohne chirurgische Nachhilfe kaum abgehen.

Die Sklerosen an der Vaginalportion (Tab. 6 bis 7a), die wir schon im Jahre 1882 klinisch genau beschrieben haben, konnen längere Zeit oder für immer unerkannt bleiben, zumal sie nur spärliche Sekretion aus den Genitalien und sonst keine wahrnehmbaren Symptome darbieten. Durch die oft bedeutende Infiltration in ihrer Umgebung kann das Collum uteri stark anschwellen und in seiner Konsistenz derber werden, was bei der Geburt zu Dystokie führt

M. Oppenheim hat in seinem „Atlas der venerischen Affektionen der Portio vaginalis uteri und der Vagina", Wien, 1908, in äusserst anschaulicher Weise die differentialdiagnostischen Momente gegenüber anderen, noch weniger gekannten Affektionen der Portio, wie

bildet ein scharf begrenztes Zelleninfiltrat, welches sich zumeist derb, knorpelhart anfuhlt. Das venerische Geschwür greift rasch um sich und bleibt selten allein. Der Zerfall bei der Sklerose ist ein schichtenweiser, langsamer, selten begegnen wir zwei Angriffspunkten, meist bleibt die Sklerose vereinzelt. Die Narbe nach venerischen Geschwuren bleibt weich, die der Sklerose hart. Die Narbe des venerischen Geschwures andert sich nicht, hochstens blasst sie ab und verflacht, jene nach der Sklerose bricht namentlich zu Zeiten des Ausbruches der Sekundarerscheinungen und auch noch mitunter spater auf Endlich sind die entzündlichen Begleiterscheinungen in den Lymphgefässen und Lymphdrusen beim venerischen Geschwur von den infiltrativen und indolenten Lymphgefässerkrankungen und Lymphknoten bei der Syphilisinfektion leicht zu unterscheiden. Wahrend die das syphilitische Geschwur begleitenden Druscnschwellungen nur sehr selten und auch dann wahrscheinlich nur durch komplizierende Umstände vereitern, ist beim venerischen Geschwüre der vereiterte Bubo fast regelmässig zu beobachten.

Histologisch zeigt die Sklerose folgendes Verhalten:

Im Bereiche der Sklerose ist die Epidermis stark verdünnt die interpapillären Retezapfen sind verschmalert und verkurzt, in den angrenzenden Anteilen hingegen verbreitert und verlängert; zwischen den Epithelzellen liegen auch reichlich polynukleare Leukocyten. Im Papillarkörper wie im Corium findet sich eine sehr umfangreiche, die ganze Dicke der Haut einnehmende Zellinfiltration, die aus kleinen, einkernigen Rundzellen mit schmalem oft nicht sichtbarem Protoplasma und Plasmazellen besteht, in den oberen Schichten der Haut mehr diffus, in den tieferen hauptsachlich in der Umgebung der Gefasse entwickelt ist, so dass um dieselben knötchenförmige Bildungen zu stande kommen. Zwischen diesen Zellinhaufungen finden sich reichlich grosse, vielgestaltige und spindelige Zellen mit blässer gefärbtem Kern und reichlichem Protoplasma, vergrösserten, teilweise gewucherten Bindegewebszellen

entsprechend. Die Wand der Gefässe zeigt gleichfalls meist eine deutliche Infiltration mit Rundzellen, ihr Endothel ist oft in Wucherung begriffen, in ihrem Lumen finden sich reichlich weisse, meist mehrkernige Blutkörperchen. Bisweilen weist die Intima kleiner Arterienästchen eine beträchtliche Verbreiterung (Endarteriitis) auf, wodurch das Gefässlumen verschmälert oder fast ganz aufgehoben wird.

Biesiadecki, Rumpf, Caspary, Lang, Rieder haben durchwegs die Bedeutung der Gefässalteration für die Entwicklung und den Verlauf der Initialsklerosen bestätigt, wenn auch der eine mehr die Blut- und der andere mehr die Lymphgefässe verändert gefunden hat. Uns scheint der Befund dafür zu sprechen, dass abseits, ja durch relativ noch intakte Gewebe getrennt, längs der Gefässe eine Anhäufung von kleinzelligen Infiltraten als Manifestation der herdweisen Verbreitung der Syphilis schon in diesem frühzeitigem Stadium zu konstatieren ist.

In neuer Zeit hat man sowohl in den durch Impfung erzeugten Sklerosen bei Affen als auch in menschlichen Sklerosen die Spirochaete pallida nachgewiesen. Ihr Nachweis gelingt sowohl im Dunkelfeld, als auch im Ausstrichpräparate aus dem Gewebssafte, endlich durch Färbung im Gewebe selbst nach den eingangs dar-

sklerose der inguinalen, bei Mund- und Lippensklerose (Tab. 9 u. 10) der submaxillaren und submentalen usw. Diese Anschwellung ist der äusserlich sichtbare Ausdruck eines massenhaften, kleinzelligen Infiltrates, welches ebenso wie in der Initialsklerose selbst und im weiteren Verlaufe in den von ihr abgehenden Lymphgefässen, nun auch in den entsprechenden Lymphdrusen Platz greift. Sie bleibt bei reinen syphilitischen Geschwüren in der Regel auf einen mässigen Grad beschrankt, ohne besondere subjektive Beschwerden hervorzurufen Bei zerfallenden Geschwuren hingegen und ebenso in jenen Fallen, in welchen eine Mischinfektion vorliegt wird ein viel grosserer Reiz auf die Drusen ausgeubt. Sie schwellen dann viel betrachtlicher an und bilden nicht selten faustgrosse Tumoren, welche an verschiedenen Stellen zerfallen und eine sogenannte strumose Adenitis darstellen Haufig geschieht dies auch bei herabgekommenen, mit Skrofulose, Tuberkulose usw. behafteten Individuen und bei diesen auch schon bei relativ geringer peripherer Reizung.

In dem durch Aspiration gewonnenen Lymphdrüsensafte sind fast regelmässig reichliche Spirochaeten nachweisbar.

Phimosis und Paraphimosis.

Wir wollen hier noch einer häufigen Komplikation jener Initialformen gedenken, die am mannlichen Gliede, namentlich am Praeputium und im sulcus coronarius vorkommen. In solchen Fällen wird nämlich das Praeputium durch die weit um die Sklerose herum sich ausbreitende Infiltration haufig vollstandig unbeweglich, so dass es starr die Eichel umschliesst (Tab. 12 und 12a). Solche Phimosen kommen auch bei fruher locker gewesenen Vorhäuten zur Entwicklung, ganz unabwendbar aber in jenen Fallen, wo schon vordem eine wenn auch nur ganz geringgradige Verengerung bestand. Unter dem dauernd wirkenden Einflusse des Druckes kommt es nun zu Zerfall, gar nicht so selten sogar zu Gangran der Sklerose.

Schreitet die Gangrän vorwärts, so wird das Praeputium durchlöchert und die Eichel kann durch die auf diese Weise entstandene Oeffnung hindurchschlüpfen. Wir haben Fälle beobachtet, wo das Praeputium durch die Gangrän vollstandig zerstort war, wo letztere weiter auf die Haut des Penis, ja auch auf die des Skrotums übergegriffen hatte, so dass einerseits die Corpora cavernosa anderseits die Testikel samt den zuführenden Gefässen ihrer Decke entblösst zutage lagen. Wenn ein solches noch bewegliches, aber schon infiltriertes Praeputium gewaltsam zurückgeschoben wird, so gelingt die Reposition selten (Paraphimosis). Das Praeputium wird ödematös geschwellt; der hinter der Eichel befindliche einschnürende Rand wird nekrotisch zerstört. Bleibt dieser Zustand, der die Zirkulation in der Glans und dem retrahierten Praeputium hemmt, langer bestehen, so wird aus diesem Oedem eine bleibende entzündliche Infiltration, welche das Reponieren des Praeputiums nicht mehr gestattet und es resultiert daraus eine bleibende Verunstaltung des Penis.

Prodromalsymptome während der Proruptionsperiode

Während sich die lokalen Symptome mit grösserer oder geringerer Intensitat entwickeln, dringt das Kontagium von der Stelle der Uebertragung auf dem Wege der Lymph- und Blutbahnen weiter in den Organismus ein, ohne dass man langere Zeit hindurch, meist bis zur 57. Tage nach erfolgter Infektion, andere Veränderungen als die bisher erwahnten wahrnehmen könnte. Allein nicht verhalten sich durchaus nicht alle Falle gleich. Eine grosse Anzahl derselben, (wir möchten fast mehr denn die Hälfte als solche bezeichnen), lasst schon zu der Zeit, wo sich die Weiterverbreitung der Krankheit im Körper vollzieht, ohne noch durch äusserlich besonders auffallende Veränderungen in Erscheinung zu treten, durch gewisse Symptome auf das Vorhandensein einer schweren Allgemeinerkrankung schliessen.

Es klagen nämlich die Patienten in solchen Fällen viele Tage vor dem Ausbruche des Exanthems über Mattigkeit und Abgeschlagenheit, sind auffallend blass, weisen blauliche Ringe um die Augen auf, kurz sie nehmen ein ausgesprochen krankhaftes Aussehen an. Gleichzeitig treten auf irgendeinen Körperteil beschränkte Schmerzen auf: Kopfschmerzen, Interkostalneuralgien, Druckempfindlichkeit des Sternums, namentlich in der Nähe der Ansatzstellen der Rippenknorpel, ohne dass man daselbst irgendwelche Schwellungen nachweisen konnte, Schmerzhaftigkeit einzelner Gelenke oder gewisser Muskelgruppen u. a. Letztere bezeichnet man auch als rheumatoide Schmerzen und gar nicht selten geben sie die Veranlassung zu Verwechslungen mit beginnendem Rheumatismus. Weiter zeigen die Kranken mitunter eine gewisse Unruhe und leichte Erregbarkeit, die sich einerseits darin äussert, dass sie sehr reizbar werden und sich unzufrieden zeigen, anderseits darin, dass bis dahin ganz gesunde Personen nun beim Stiegensteigen und ähnlichen geringfügigen Anstrengungen von heftigen Herzpalpitationen befallen werden. Auch der Schlaf ist bei diesen Patienten zuweilen gestört. Es tritt Schlaflosigkeit entweder ohne jede weitere Veranlassung oder im Gefolge der oben angeführten, sich meist in den Abendstunden steigernden Schmerzen auf und trägt zur Verschlimmerung des Allgemeinzustandes der Kranken bei. Von den angeführten Symptomen kann der Kranke dieses oder jenes allein oder aber mehrere gleichzeitig aufweisen. Bei einzelnen Individuen lässt sich gegen Abend eine Temperaturerhöhung um 0,5 bis 1^0 konstatieren (Syphilitisches Fieber) bei den meisten aber ist eine Temperatursteigerung überhaupt nicht zu finden.

Nachdem nun die aufgezählten Erscheinungen kürzere oder längere Zeit, meist acht bis zehn Tage anhielten, lassen sie allmählich, oft ohne jede Behandlung nach und es entwickelt sich das Exanthem, mit welchem wir das Gebiet der sogenannten Sekundärperiode betreten.

Wir wollen gleich hier, bevor wir uns noch mit den übrigen Krankheitsprodukten der sekundären Periode der

Syphilis beschäftigen, erwähnen, dass man in der Regel etwa gleichzeitig mit dem ersten Auftreten von Allgemeinerscheinungen an den verschiedensten Körpergegenden ein allmähliches Anschwellen der tastbaren Drüsen (allgemeine syphilitische Drüsenanschwellung) beobachtet. Man findet dann die supraclavicularen, cervicalen, submaxillaren, nuchalen, retroauricularen, ferner die axillaren, cubitalen u. a. Lymphdrusen entweder insgesamt oder nur gruppenweise mässig vergrössert und beträchtlich verhärtet. Grössere Schwellungen finden sich bei skrofulösen, anämischen und bei sonstwie heruntergekommenen Individuen.

Ganz nebenbei wollen wir bemerken, dass das Drüsensystem auch in späteren Perioden entweder für sich allein oder im Zusammenhange mit kutanen Geschwürprozessen eine gar wichtige Rolle spielt. In diese Periode fällt auch die Zunahme der Milzanschwellung, welche jedoch schwer zu konstatieren sein dürfte und auch nicht in allen Fällen vorzukommen pflegt. In einem späteren Absatz wollen wir nochmals auf diese pathologischen Veränderungen zurückkommen.

keit zukommen. Die Effloreszenzen sind gewöhnlich auf beide Korperhalften symmetrisch verteilt und ihre Anordnung halt, was namentlich bei reichlicheren Eruptionen deutlich wird, die Spaltrichtungen der Haut ein. So findet man z. B. am Rucken die einzelnen Reihen, in welchen die Effloreszenzen nebeneinander stehen, schief nach beiden Seiten hin abfallend. (Tab. 16.) Weiter zeigen alle syphilitischen Exantheme kreisrunde oder elliptische Form und dies sowohl an den einzelnen Effloreszenzen als auch in den mehr weniger ausgebreiteten Gruppen, die letztere wahrend der vorgeschrittenen Stadien bilden (Tab. 21). Diese Eigenschaft, die man ubrigens auch bei anderen Dermatosen findet, konnte sehr wohl in der Verteilung von Gefassen und Nerven in der Haut ihren Grund haben. Endlich muss hervorgehoben werden, dass die Exantheme seltener ein gleichartiges, sondern in den weitaus meisten Fallen ein polymorphes Aussehen darbieten, (Tab. 16.) Man beobachtet dabei entweder ein direktes Uebergehen einzelner Effloreszenzen aus der einen in die andere Form (z. B. aus der makulosen in die papulose) oder es entwickeln sich innerhalb einer Gruppe z. B. makuloser Effloreszenzen papulose, papuloser Formen pustulose mit verschiedenartigem Charakter (Tab. 18.)

Fur das Entstehen aller Syphilide kommen auch vielfach aussere Reize in Betracht. Dies fuhrt uns zu einer kurzen Erörterung der Frage: Syphilis und Reizung.

Die Erfahrung lehrt, dass die Hautreize bei Syphilitischen fruher zur Proruption der Exantheme und sogar zur Bildung schwerer Formen fuhren, als man im allgemeinen anzutreffen gewohnt ist. So entwickeln sich noch vor der Allgemeineruption Papeln an den ausseren Genitalien, wenn z. B. die Sklerose an der Vaginalportion sitzt und das abfliessende Sekret an den ausseren Genitalien, besonders bei nachlassigen Kranken, die Haut reizt. Auch das Sekret der Blennorrhoe hat, wenn auch nicht eine spezifische, doch eine ahnliche provokatorische Wirkung.

Durch die Dermatosen, als Psoriasis, Ekzeme, Herpes

tonsurans u. a. m. entsteht ein früher Ausbruch von syphilitischen Effloreszenzen und oft eine schwerere Form als an anderen, früher normalen Hautpartien.

Auf ein Trauma, auf chemische und thermische Reize, z. B. bei Druck durch Bandagen, Bruchbänder usw., antwortet der syphilitische Organismus viel mächtiger als der normale. Wir haben beispielsweise zahlreiche Fälle bei Heizern verzeichnet, die an den entblössten Körperpartien mit Syphiliden dicht besät waren, wogegen am übrigen Körper das gewöhnliche Vorkommen von Effloreszenzen zu konstatieren war. Auch treten an den so gereizten Stellen schwerere Formen auf als an den mit Kleidern bedeckten Hautabschnitten. Aehnlich werden Erkrankungen der Knochen und der Gelenke bei Syphilitikern häufig auf Traumen zurückgeführt. Fast jeder Syphiliskranke schützt einen Stoss oder Schlag auf den gummös erkrankten Knochen vor, doch wie viel davon der Wahrheit entspricht, ist schwer zu bestimmen.

Ebenso wie diese Umstände nehmen auf die Entwicklung und Bösartigkeit dieser Volksseuche auch die hygienischen Verhältnisse, wie Wohnung, Ernährung, körperliche Pflege einen grossen Einfluss. Die Vernach-

lides reichlichere Erscheinungen an den gereizten Stellen hervorbringt, aber zur Zeit der Latenz auf kunstliche Reize (Aetzungen) nicht spezifisch zu antworten braucht.

Das makulöse Syphilid.

Beim makulosen Syphilide mussen wir zwei Formen unterscheiden, die syphilitische Roseola und das grossmakulose Syphilid

Die Roseola, der eigentliche Reprasentant des hyperaemischen Stadiums tritt hauptsachlich am Stamme, und zwar in braunroten, linsen bis erbsengrossen, auf Fingerdruck erblassenden Flecken auf, welche in der Regel das Niveau der Haut nicht uberragen und, oft ohne eine Spur zu hinterlassen, binnen wenigen (3—12) Tagen verschwinden konnen. Subjektive Beschwerden fehlen bei ihr vollstandig, weshalb gerade diese Form des syphilitischen Exanthems fast in der Regel von den Kranken nicht wahrgenommen wird. (Tab. 13.)

Das grossmakulose Syphilid tritt spater als die Roseola auf und kombiniert sich haufig mit papulosen Formen an den Genitalien, am After, im Munde u. a. Seine Farbe ist an der unteren Korperhälfte livid, an der oberen zeigt sie einen deutlichen Stich ins kupferfarbige. Die einzelnen Efflorescenzen, die wegen ihrer Grosse im Gegensatze zu denen der Roseola, die schlechtweg Maculae heissen, Maculae maiores genannt werden, nennt man je nach ihrer Form und Anordnung M. m figuratae, M. m gyratae, M. m. annulares usw. Diese Formen entstehen entweder durch Konfluenz mehrerer nebeneinander stehender Flecke oder dadurch, dass einzelne Efflorescenzen in ihrem Zentrum abblassen, während in der Peripherie die Rotung bestehen bleibt oder gar noch zunimmt, so dass dann diese Ringe nur um so deutlicher hervortreten. Haufig vergrossert sich das grossmakulose Syphilid in der Peripherie. Die Flecke werden in der Mitte blass und bilden auf diese Art Kreise, das Erythema maculosum

anulare. Die aneinanderstossenden Kreise fliessen in der Peripherie zusammen, es schwinden die Brucken zwischen ihnen, und es entstehen guirlandenartige Figuren, Maculae majores figuratae. Die besonders ausgepragten Formen, welche aus kleineren und grosseren Kreissegmenten hervorgegangen sind, nennt Fournier: „Syphilides circinées" (Tab. 16 und 16a). Diese Formen gehoren ausschliesslich den Spatstadien an.

Die meisten grossmakulosen Syphilide sind uber das Niveau der Haut leicht erhaben und erinnern daher an verschiedene Formen des Erythema exudativum multiforme. Allein durch ihre langere Dauer, durch den Mangel jedweder subjektiver Beschwerden und endlich durch die begleitenden Erscheinungen konnen sie von diesem leicht unterschieden werden.

Bei den Effloreszenzen des grossmakulosen Syphilids handelt es sich, wie bereits Biesiadecki nachgewiesen hat, nicht um eine blosse Hyperaemie der Haut, sondern auch um eine kleinzellige Infiltration um die Gefasse der betreffenden Stelle, so dass wir hier eigentlich schon die erste Andeutung jener Infiltrationen finden, wie sie fur das papulose Stadium charakteristisch sind.

Die Roseola schwindet, wie bereits erwähnt, ohne

der Gefasse ebenfalls vorwiegend im Papillarkörper liegen knotchen und strangförmige Anhäufungen von kleinen, einkernigen Rundzellen mit blassem Kern und sparlichem, meist gar nicht sichtbarem Protoplasma. In den tieferen Schichten der Haut sind diese Infiltrate nur ausserst sparlich, und zwar in der Umgebung der Knaueldrusen, seltener auch der Talgdrüsen. An den Endothelien der Gefasse und den Epithelien der Knauel- und Talgdrusen keine Veränderung.

Das papulöse Syphilid.

Der häufigste unter den syphilitischen Ausschlagen der Haut, den sogenannten Syphiliden, ist der papulose. Er tritt oft als Ersthngsexanthem nach der vollzogenen Allgemeininfektion des Organismus auf und bleibt als solcher entweder bis zum Verschwinden allein oder er kommt vergesellschaftet mit dem makulosen oder pustulösen Syphilid vor. Das Substrat der Papel ist eine ursprunglich in die Papillarschichte der Haut abgelagerte, kleinzellige Infiltration, welche je nach der Ausbreitung und Anhaufung des angewucherten Gewebes die Grosse und Form der Papeln bestimmt. In seiner Erscheinungsform zeigt er von allen Syphiliden die meisten Varianten. So sehen wir einerseits Knoten von Hirsekorn- bis Bohnengrosse auftreten, wahrend wir andererseits wiederum Papeln von mehr flachenhafter Ausbreitung bis zu Zweipfennigstückgrösse begegnen, welche randständig wachsende, in der Mitte etwas vertiefte Effloreszenzen darstellen. — In den jungeren Fällen von Syphilis sind die Papeln über die ganze Hautdecke zerstreut, in den alteren hingegen treten sie als lokalisierte Formen an den Genitalien, am After, an den Handtellern, an der Schleimhaut der Mundhöhle u. a. auf. Für die Beurteilung der Schwere des einzelnen Falles ist es von grosser Wichtigkeit Form und Grösse der einzelnen Papeln genau zu berucksichtigen.

Das lentikuläre Syphilid setzt sich aus Efflore-

szenzen zusammen, die als rote Knötchen am Stamme und an den Extremitäten auftreten. Nach relativ kurzem Bestande von 8—14 Tagen fangen die einzelnen Knotchen an, sich schmutzig-weisslich zu verfarben und abzuschuppen. Diese Form des papulösen Syphilids lässt nach ihrem Verschwinden meist keinerlei bleibende Merkmale zurück (Tab. 17).

Das kleinpapulöse, sogenannte lichenoide Syphilid kommt meist bei skrofulosen oder tuberkulosen Individuen vor. Es ist fast niemals gleichmässig uber die ganze Korperoberfläche zerstreut, sondern tritt fast regelmässig in Gruppen von zehn bis zwanzig nebeneinander stehenden Knötchen auf. Die einzelnen Efflores-zenzen sind gleich bei ihrem Auftreten verhaltnismassig wenig hyperamisch, zeigen meist bald eine gelbliche Verfárbung, so dass man namentlich bei reichlicherem Exanthem an das Bild des Lichen scrophulosorum erinnert wird. Diese Form bleibt trotz energischer Behandlung sehr oft lange bestehen und wenn sie endlich der Heilung entgegengeht, so zeigen zwar die Knotchen an ihrer Oberfläche eine deutliche Abschuppung, aber die abgestorbenen Schollen fallen schliesslich im ganzen heraus und

treten die sonst den Syphiliden eigenartige Kupferfarbe und wird schmutziggelblich, glanzend. Es ist eine sehr hartnackige Form, welche selbst energischen Behandlungen trotzt. Allmahlich stosst sich das Knotchen ab, und es bleibt eine dellenformige Vertiefung in der Haut zurück.

Eine weitere Form des papulösen Syphilids ist das flache, glanzende papulose Syphilid (Papulae nitentes), welches wir meist auf der Nase, in den Nasolabialfurchen, an der Stirne, kurz im Gesichte zu beobachten Gelegenheit haben Die einzelnen Effloreszenzen haben eine blassrote glanzende Oberflache, einen massig erhabenen scharfen Rand und ein leicht vertieftes Zentrum. Dieselben verschwinden bei zweckmässiger Behandlung mit einer merklichen Abschuppung, wobei meist keinerlei sichtbare Veranderungen auf der Haut zuruckbleiben (Tab. 25).

Eine Spatform, welche haufig mit rezidivierenden Papeln an den Praedilektionstellen (Genitalien, Analgegend u. a.) oder neben Organerkrankungen (Auge), auftritt, sind die Papulae orbiculares (Tab 21). Die einzelnen Effloreszenzen stellen je nach der Lange ihres Bestandes kleinere oder grossere Kreise dar, welche in der Mitte eine leichte, braunlich pigmentierte Vertiefung erkennen lassen und mit einem erhabenen Wall sich gegen die normale Epidermis abgrenzen (Syphilis papulosa orbicularis, Tab 21a) Die Exsudation in diesem Teile der Effloreszenz ist mitunter so machtig, dass die Epidermis durch dieselbe abgehoben wird und zu einer Kruste vertrocknet, die Papel ringformig umgibt. Die Ruckbildung erfolgt in der Weise, dass der Wall allmahlich abflacht und das Zentrum nach und nach durch Desquamation wieder die normale Farbe erlangt.

Schliesslich sei noch des gruppierten papulösen Syphilides (Tubercula cutanea [Ricord], Papulae cumulis coacervatae) Erwähnung getan Dieses gruppierte Knotchensyphilid tritt erst in den spateren Stadien der Syphilis, haufig mit Knochen und Gelenksaffektionen vergesellschaftet, nicht selten neben wahren

gummosen, serpiginosen Geschwuren auf. Die einzelnen Gruppen sind von Zweimarkstuck- bis Flachhandgrosse und setzen sich aus erbsengrossen, die ganze Dicke der Haut durchsetzenden Infiltraten zusammen, die an ihrer Oberflache entweder mit abgestorbenen Epidermislamellen oder mit bereits zu Krusten umgewandelten, massigeren Auflagerungen bedeckt sind. Die Haut zwischen diesen erhabenen Knotchen ist dunkelrot verfarbt oder bereits braun pigmentiert. Diese Form des papulosen Syphilids kann viele Monate hindurch bestehen bleiben und bildet sich schliesslich durch Aufsaugung und oberflachliche Abschuppung zuruck, in welchem Falle es nur zu einer zarten Abflachung der Epidermis kommt, oder durch Zerfall und Krustenbildung an der Oberfläche, in welch letzterem Falle merklichere vertiefte Narben als bleibende Veranderung der befallenen Hautpartien zur Entwicklung gelangen (Tab. 22 u. 23). Durch ihre Art der Rückbildung erinnert diese Spätform des Knotchensyphilids an die destruktiven Formen des gummosen Stadiums, in welches sie mitunter als oberflächliches Hautgumma eingereiht wird.

Die histologische Untersuchung der papulösen Effloreszenzen ergibt:

Die Oberfläche der Haut ist im Bereiche der Papel vorgewolbt, die Epidermis daselbst verdunnt, die interpapillaren Retezapfen in den seitlichen Anteilen der Vorwolbung kurz, abgeflacht, im Zentrum ganz verstrichen; sonst ist die Epidermis ohne Veränderung. Das Korium zeigt eine seine ganze Dicke einnehmende und bis an das tiefe Gefässnetz heranreichende Infiltration mit kleinen einkernigen Rundzellen, zwischen welchen sich auch Plasmazellen finden, dieselben umgeben im allgemeinen die Gefasse, so dass um sie knotchenförmige Nester, beziehungsweise Zellstrange gebildet werden, die oft untereinander zu grosseren Herden konfluieren Auch die Gefasswand selbst ist oft von ebensolchen Zellen durchsetzt, das Endothel geschwollen; in der Umgebung der Knäuel- und Talgdrüsen findet sich das gleiche Rund-

zelleninfiltrat. Zwischen diesen Zellanhaufungen sieht man — so namentlich in den tieferen Schichten des Korums — eine Wucherung der fixen Bindegewebszellen, indem zahlreiche grosse Spindelzellen mit blassem Kern und lang ausgezogenem Protoplasma auftreten. In dem angrenzenden Gewebe nehmen die Veränderungen allmahlich an Intensitat ab, doch sind auch hier noch reichlich Rundzelleninfiltrate in der Umgebung der Gefässe nachweisbar; die interpapillären Retezapfen in der Umgebung des Herdes sind vergrössert und verdickt, reichen vereinzelt ziemlich weit in das Korium hinein.

Differentialdiagnose. Dieses Syphilid bietet an und fur sich so charakteristische Zeichen, dass man es nur bei fluchtiger Betrachtung mit den Dermatosen: Psoriasis vulgaris guttata, Lichen ruber planus, Lichen scrophulosorum, Herpes tonsurans vesiculosus, verwechseln könnte.

Die Psoriasis guttata kommt selten in so grosser Anzahl von kleinen Knötchen vor, ohne dass nicht daneben an den klassischen Stellen (Knie, Ellbogen) grossere Plaques vorhanden wären. Ausserdem sind die psoriatischen Effloreszenzen mit silberglanzenden oder mortelartigen, lose aufliegenden Schuppen bedeckt, bei deren Abkratzen die blutende Papillarschichte zutage tritt. Die über dem syphilitischen Knotchen liegende, schmutziggraue Decke ist innig mit dem darunter liegenden Infiltrate verbunden.

Lichen ruber planus zeichnet sich durch die grosseren Knotchen, durch seine Verbreitung und namentlich durch das Jucken aus. Lichen scrophulosorum kommt bei eminent skrofulosen Individuen am Stamme vor. Seine matte Farbe, sein bestandiges, zu keiner Involution hinneigendes Wesen lassen den Lichen von dem syphilitischen Exanthem unterscheiden

Herpes tonsurans vesiculosus ist kaum je so gestaltet, dass man ihn mit Lichen syphiliticus verwechseln könnte. Der Mangel an Knotchenbildung, die leichte Ablosbarkeit der Epidermis bei Herpes tonsurans und die von einer Stelle ausgehende Ausbreitung uber den Körper lassen leicht die durch Trichophyton

tonsurans bedingte Hautaffektion von dem plastischen syphilitischen Infiltrate unterscheiden.

Das pustulöse Syphilid.

Weit mehr Beschwerden als die makulosen und papulosen Syphilide bereiten den Kranken die pustulosen. Sie treten nur sehr selten als Erstlingsausschläge auf, sondern in den weitaus meisten Fällen pflegen ihnen makulöse und papulose Formen voranzugehen. Häufiger sehen wir papulose und pustulose Effloreszenzen nebeneinander bestehen. Immerhin gibt es auch Fälle, wo das pustulose Syphilid als Erstlingsexanthem auftritt und diese verdienen deshalb besondere Berücksichtigung, weil sie dadurch als eine akutere, rascher verlaufende Syphilis gekennzeichnet sind und dem Arzte bei der Stellung der Prognose ganz besondere Vorsicht auferlegen.

Dem Ausbruche des pustulosen Syphilides gehen in der Regel schwere allgemeine Krankheitserscheinungen voraus. Die Kranken sehen sehr angegriffen, blass aus, haben manchmal abendliche Temperatursteigerungen, zeigen eine eigentümliche Unruhe und klagen oft über Mattigkeit, Kopf- und Gliederschmerzen. In diesem Stadium des Syphilids begegnen wir nicht selten Störungen, welche auf Erkrankungen innerer Organe hinweisen, z. B. Ikterus, Auftreten von Albumen im Urin usw. (Tab. 18.)

Wir müssen in der Gruppe der pustulosen Syphilide mehrere Formen auseinanderhalten.

Gar oft zeichnen sich die Effloreszenzen in der Entwicklung durch starke seros-eitrige Exsudation aus, die zu Abhebung der Epidermis führt und ihnen das Aussehen eines Bläschens verschafft (vesiculoses Syphilid, Variola syphilitica). Im weiteren Verlaufe trocknet die Epidermis mit dem Bläscheninhalte zu einer Borke ein, unter welcher, wenn sie abgehoben wird, das Stratum papillare bloßliegt. Meistens trifft man schon eine neugebildete Epidermis unter der Borke an.

Die Acne syphilitica ist oft an denselben Stellen

anzutreffen wie die Acne vulgaris, z. B. an der Stirne, der Nase, den Wangen, dem Rücken usw. Die Unterscheidung der Acne syphilitica von der Acne vulgaris ist nicht schwer, wenn man erwägt, dass das Syphilid von anderen Erscheinungen der Allgemeinerkrankung begleitet zu sein pflegt.

Die oft Jahre hindurch unregelmässig auftretende Acne vulgaris ist im Höchststadium lebhaft rot und trägt ein Eiterpünktchen als Kuppe, welches zu einer lose anhaftenden Borke eintrocknet, wobei die Acne zusammenfällt und flacher wird. Das acneähnliche kleinpustulose Syphilid tritt nur in der sekundären Periode auf, ist livid, später bräunlich gefärbt, trägt eine fest anhaftende Kruste an der Spitze und geht erst nach längerem Bestande, meist erst nach antiluetischer Behandlung, zurück.

Die Acne cachecticorum zeichnet sich durch ihre Weichheit und durch das Auftreten bei herabgekommenen Kranken vor den syphilitischen Pusteln aus. Eine einzige Acne, die am behaarten Kopfteile vorkommende Acne varioliformis, auch necrotisans genannt, konnte leichter mit der syphilitischen Acne verwechselt werden. Sie tritt nach Art einer Variolapustel mit einem entzündlich infiltrierten Halo auf, trocknet in der Mitte ein und wird somit von einer festanhaftenden Borke bedeckt, nach deren Abfall eine kreisrunde dellenförmige Vertiefung zurückbleibt.

Sie unterscheidet sich von der syphilitischen Pustel durch das langsame, bis auf ein oder zwei Jahre sich ausdehnende Auftreten, ferner durch den Mangel eines bleibenden Infiltrates und etwaiger kritischer Zeichen von Syphilis.

Die nach Gebrauch von Medikamenten entstehenden Pusteln sind durch ihr akut entzündliches Auftreten, durch ihre baldige spontane Involution von der Acne syphilitica zu unterscheiden.

An diese Form reiht sich die Pustula minor oder das acneartige Syphilid an, dessen einzelne Knötchen mehr einer Papel gleichen, in deren Mitte ein Eiter

bläschen sitzt. Die befallenen Stellen entsprechen meist den Haarbalgausfuhrungsgängen oder den Talgfollikeln. Aus dem Bläschen bildet sich bald eine braune Borke, welche dann die Kuppe der Effloreszenz deckt (Tab 27

Der Hauptrepräsentant dieser Gruppe der Syphilide ist die Pustula maior. Dieses pustulose Syphilid kommt entweder neben dem acneartigen oder fur sich allein vor und zeichnet sich durch die Grosse, den raschen Zerfall und das haufige Konfluieren der einzelnen Effloreszenzen aus. Die Kranken klagen über einen brennenden Schmerz, der durch das Syphilid an und fur sich schon hervorgerufen, noch betrachtlich aber gesteigert wird, wenn Kleidung oder Bettwasche an den starker sezernierenden Pusteln anklebt. Die Borken werden haufig losgerissen und es entstehen tiefe Geschwure mit speckigem Grund, welche allmählich das ganze infiltrierte Stratum papillare zerstören.

Greift die Pustel weniger in die Tiefe, sondern breitet sie sich mehr in die Peripherie aus, so kommt die sogenannte Ekthymapustel zustande (Tab. 28 und 29).

Oft wachsen die Krusten und Borken, welche die Pusteln bedecken, in die Hohe. Eine langsam fortschreitende Exsudation fuhrt zur immer neuerlichen Vertrocknung des Sekretes, die Borke gewinnt an Dicke und zumal sie sich auch durch das Einschmelzen peripher ausbreitet, so kommt es zu fortwährend neuer Borkenbildung und zur Entstehung einer Austerschalen ähnlichen Formation, die als Rupia syphilitica (Tab. 44. 45 u 49) bezeichnet wird.

Der weitere Verlauf ist bei allen Pustelformen derselbe, indem sie sämtlich durch Narbenbildung heilen. Vielfach bleiben die Narben langere Zeit hindurch hyperämisch und infiltriert. Schliesslich schwindet die Hyperämie, die Narbe atrophiert und eine braunliche Pigmentation umgibt die lockere, weisslich glanzende Narbe. Diese bleibende Veranderung tritt ganz besonders deutlich an behaarten Korperstellen zutage, wenn es gleichzeitig zu einer Zerstörung der Haarwurzeln gekommen ist.

Bei der histologischen Untersuchung zeigen die Pusteln folgenden Befund:

Die Epidermis ist blasenformig von dem Papillarkorper abgehoben, die Decke der Blase, die fadig-kornige Massen und polynukleäre Leukozyten (geronnenem Eiter entsprechend) sowie Bakterienhaufen enthalt, ist an einer Stelle eingerissen. In der Umgebung der Blase finden sich sowohl im Papillarkorper als auch in den tieferen Schichten des Koriums sehr dichte Zellenanhaufungen, die von kleinen einkernigen Rundzellen gebildet werden, zwischen welchen sich ziemlich reichlich Plasmazellen finden, stellenweise setzen Plasmazellen die Infiltrate fast ausschliesslich zusammen. Im Papillarkörper finden sich diese Zellanhaufungen ausschliesslich in der Umgebung der Gefässe, deren Endothel bisweilen beträchtlich geschwollen ist; gegen den Grund der Blase zu ist die Infiltration besonders dicht, auch mehr diffus, doch auch hier ist ihre Beziehung zu den Gefässen oft noch erkennbar. In den tieferen Schichten des Koriums ist die Infiltration betrachtlich geringer und tritt nur in der Umgebung einzelner Knaueldrusen und Gefasschen auf.

Bei den leichteren Formen, der Acne syphilitica, zeigt sich folgendes: Der Follikel ist betrachtlich erweitert, zum Teil mit verhornten Zellen erfullt, seine Begrenzung wird von stark abgeplatteten Epidermiszellen gebildet; am Grunde des Follikels ist der Papillarkorper verstrichen. In der nächsten Umgebung des Follikels finden sich im Papillarkorper sowie im Korium dichte Anhäufungen kleiner einkerniger Rundzellen, die den Gefassen folgen und meist auch die Wand derselben infiltrieren. Unterhalb des Follikels, also in den tieferen Lagen des Koriums, in der Umgebung der Arrectores pili, findet sich eine besonders dichte Anhäufung von Zellen; dieselben haben teils einen dunkel gefärbten kleinen Kern und wenig Protoplasma (nach Art von Leukozyten), teils einen grossen, blass tingierbaren Kern, in dessen Umgebung ein deutlicher Protoplasmasaum erkennbar ist. Gegen die obere Peripherie dieses

Herdes zu sind die Zellkerne oft fragmentiert oder zu langen, fadenartigen Gebilden umgewandelt (wie bei der Karıorhexis„ doch finden sich hier zwischen den beschriebenen Zellen verstreut auch erhaltene polynukleare Leukozyten. Angrenzend hieran ist ein kleiner, unregelmassig begrenzter Hohlraum sichtbar, der zum Teil ausgefullt ist von einem mit dem umgebenden Korium nur an einer Stelle in Verbindung stehenden, diffus mit Eosin rot gefarbten Inhalte, der eine undeutlich streifige, stellenweise wie geschichtete Zusammensetzung zeigt, geronnenem Sekret zu entsprechen scheint und reichlich Rundzellen und polynukleäre Leukocyten einschliesst. — In einiger Entfernung von dem Follikel zeigen sich nur mehr geringe Zellanhäufungen in der Umgebung, sonst keine Veranderungen.

Syphilide mit Hauthaemorrhagien.

Die hämorrhagischen Syphilide zerfallen in zwei Gruppen. Bei der ersten handelt es sich um Falle, bei welchen die Syphilis eine Komplikation durch eine andere Erkrankung, z. B. Hamophilie, Skorbut erfahrt. Hier tritt die Hamorrhagie als Symptom des komplizierenden Leidens an den auch durch die Syphilis veranderten Gefassen auf.

Zur zweiten Gruppe gehoren jene, allerdings ziemlich seltenen Falle von papulosen oder pustulosen Exanthemen, welche, ohne dass eine andere Erkrankung gleichzeitig bestunde, von vornherein mit Hamorrhagien an den befallenen Stellen einsetzen, so dass letztere wohl als der Ausdruck einer durch die Syphilis als solche hervorgerufenen Gefasserkrankung betrachtet werden mussen. Ob solche Hamorrhagien nicht auch auf einer schweren Bluterkrankung beruhen, werden Untersuchungen des Blutes in Zukunft noch zu beweisen haben.

Der Verlauf solcher Formen deutet unter allen Umstanden auf eine schwere Erkrankung des Organismus hin. Das darf bei der Stellung der Prognose, ob es sich

nun um eine schwere Komplikation der Syphilis oder aber um eine besonders bosartige Form der letzteren selbst handelt, nie übersehen werden.

Die Syphilide verlaufen im allgemeinen selten ohne eine Verfarbung der Haut zu hinterlassen, sei es, dass ein neues Pigment gebildet wird, oder dass das normale Hautkolorit durch Verschiebung des Pigmentes hellere und dunklere Färbung annimmt. Wir mussen diese beiden Vorgänge, die Pigmentneubildung und die Pigmentverschiebung voneinander trennen.

Ob alles Pigment aus dem Blute stammt, ist heute noch nicht sichergestellt; doch bei der Syphilis dürfte dies fast immer der Fall sein. Die syphilitischen Exantheme sind vermoge der Gefässerkrankung, welche eigentlich den Ausgangspunkt der pathologischen Veränderungen bildet, zu Blutdurchlassen mehr als andere Dermatosen pradisponiert. Bei manchen Menschen veranlassen allerlei entzundliche Vorgange Pigmentbildungen an den betreffenden Hautabschnitten, umsomehr werden daher bei solchen Individuen die Syphilide ein Pigment hinterlassen. Herabgekommene Kranke bekommen hämorrhagische Formen der Syphilide an den abhangenden Korperpartien, noch zahlreicher und machtiger treten Blutungen auf, wenn die Kranken neben Syphilis an einer Blutdyskrasie, z. B. Skorbut, leiden.[1])

Schon in der hyperamischen Umgebung sieht man Einsprengungen von kleinen Extravasaten, aus denen sich ein braunes Pigment entwickelt. Hebt man die braunen oder schwarzlichen Krusten von den Geschwuren ab, so tritt eine schokoladefarbige Masse zutage, nach deren Entfernung man einen leicht blutenden Geschwursgrund wahrnimmt. Nach Abheilung solcher hämorrhagischer Geschwüre sind die Narben anfangs bläulich mit einem oft schon helleren Zentrum. Das Blutpigment wird rost-

[1]) Wir haben einen derartigen Fall (Syphilis gummatosa mit hämorrhagischer Diathese) auf unserer Abteilung beobachtet und im Jahresberichte der k. k. Rudolfsstiftung 1889 veröffentlicht.

farbig bis dunkelbraun und schwindet allmahlich gänzlich, so dass schliesslich eine weissliche Narbe zurückbleibt

Von diesen mehr zufälligen Komplikationen mussen wir jene Fälle unterscheiden, bei denen die Exantheme von vorneherein mit Hämorrhagien einhergehen; also Falle von Syphilis haemorrhagica adultorum.[2]) Wir haben zwei solche Falle beobachtet, wo ein gummoses und ein allgemeines papuloses Syphilid schon von Anfang an durch eine blauliche Verfarbung ausgezeichnet waren, welche sich allmahlich in eine braunliche und schwärzliche umgewandelt hat. Ausserhalb dieser streng an die Effloreszenzen gebundenen Blutaustritte konnten wir weder auf der ausseren Haut, noch auf den Schleimhauten irgendwelche Blutungen konstatieren, so dass diese Hamorrhagien direkt mit den Gefässalterationen in den papulosen resp. gummösen Infiltraten im Zusammenhange sein mussten.

In mikroskopischen Schnitten fanden wir rostfarbige oder nur gelbliche Krystalle in dem Infiltrate abgelagert. Sie gaben Eisenreaktion zum Beweis dafur, dass es sich ein wahres Blutpigment handelt (Haemosiderosis). Hämophilie war in keinem dieser beiden Falle nachzuweisen.

Diese Form von Syphilis haemorrhagica adultorum mussen wir abtrennen von der sog Syphilis haemorrhagica neonatorum (siehe hereditare Syphilis!). Die erstere ist lediglich an die syphilitischen Produkte gebunden und durch die in ihnen entstandene Gefasserkrankung bedingt, die letztere entsteht durch Gefasserkrankungen der kleinsten Zweige schon zur Zeit des Wachstums in utero.

---

[1]) Siehe Jahresbericht der k. k. Rudolfestiftung 1890: Syphilis gummosa haemorrhagica.

Pigmentanomalien.

Die meisten Syphilide gehen mit Pigmentverschiebungen, d. h. Schwund des Pigmentes an der Stelle der Effloreszenz und Zunahme desselben an ihrer Peripherie einher. Dies gilt vor allem von jenen Stellen, die uns als pigmentreich bekannt sind, z. B. die Nackengegend und die Genitalsphare. Zuweilen findet man auch den ganzen ubrigen Körper mit lichten, pigmentlosen, kreisformigen oder mehr ovalen Stellen besät. Erhalt man sie früh genug zur Beobachtung, so kann man feststellen, dass ihr Zentrum rotlich, ihre Peripherie weiss, ihre Umgebung jedoch dunkel pigmentuert erscheint. Im weiteren Verlaufe aber nimmt die ganze Stelle eine weisse Farbe an und tritt, da die nächste Umgebung mehr Pigment führt, umso deutlicher hervor.

Diese sehr interessante und vielfach als diagnostischer Behelf wichtige Erscheinung, Leukopathia syphilitica oder Leukoderma syphiliticum genannt, besteht darin, dass an Stellen, wo das normale Pigment der Haut reichlicher vorkommt, also am Halse, am Nacken, am Gürtel, an den Genitalien, den inneren Schenkelflächen u. a. m, weisse Flecke entstehen, welche von starker pigmentierten Linien netzartig umsäumt sind.

Beim weiblichen Geschlechte kommt das Leukoderma etwa zehnmal haufiger vor als beim männlichen Geschlechte. Es tritt zumeist gegen Ende des ersten Halbjahres nach der Infiltration auf und bleibt als Stigma der sekundären Syphilis häufig zwei Jahre und noch länger bestehen. Neumann will einen Fall noch 12 Jahre nach der Infektion beobachtet haben. Entstehen diese Flecke nach einem makulosen oder papulösen Syphilid, so beobachtet man zuerst zwischen dem Pigment in der Peripherie und der in der Mitte befindlichen Effloreszenz eine lichte Zone. Allmählich schwinden die Papeln und es bleiben noch hyperamische Stellen in der Mitte, die sich bald in weisse Flecke umwandeln, zurück. Die pigmentierten Linien an der Peripherie bilden grössere Kreise,

welche aneinander stossen und unregelmässig gebogene Linien oder Kreissegmente darstellen, zwischen denen die normal pigmentierte Haut zu sehen ist.

Das Entstehen von Leukoderma ist aber nicht immer an das Vorkommen eines Syphilides gebunden. Wir beobachten das Auftreten von papulosen Syphiliden, ohne dass an den pigmentierten Stellen gleichzeitig eine Veränderung sichtbar ware Nach dem Abheilen des Syphilides tritt erst die Leukopathie auf. Somit hat das Leukoderma syphiliticum die Bedeutung eines Syphilides, ob nun ein solches der Entfärbung der Haut wirklich vorausgegangen ist oder die letztere sich spontan entwickelt hat. Um dieses fur die Beurteilung der Syphilis so wichtige und oft einzig sichere Symptom haben sich Hardy, Pillon, Fournier und unter den Deutschen Simon und Neisser verdient gemacht. Genauere histologische Untersuchungen verdanken wir Riehl, Haslund, Ehrmann und Brandweiner. Nach Ehrmann beruht die ganze Erscheinung auf der Funktion der von ihm so genannten Chromatophoren der Kutis, welche den Basalzellen des Rete Malpighi das Pigment zufuhren Ehrmann nimmt an, dass die Zellen dieses Pigment aus dem Blutfarbstoffe in der Nahe der Blutgefasse der Kutis bilden (Melanoblasten) und dasselbe in das Rete der Epidermis ablagern. Anfangs bildet sich viel Pigment um die Gefasse der Kutis, welches die Chromatophoren in die Zellen der Epidermis befordern. Die Pigmentbildung in der Kutis halt noch zu einer Zeit an, wo die Oberflache der Effloreszenzen bereits abzublassen beginnt. Dieses melanotische Pigment gelangt nicht mehr gegen die Oberflache. Andrerseits ist der syphilitische Prozess um die Gefasse und die kleinzellige Infiltration die Ursache, dass die pigmentfuhrenden Zellen sich aufblahen, zugrunde gehen und das freigewordene Pigment durch Abtransportierung durch die Lymphgefässe schwindet.

Dem weniger Erfahrenen konnte das Leukoderma als Vitiligo erscheinen. Doch schutzt vor diesem Irrtum die Form, der stark pigmentierte Rand, die Art der Ent-

stehung aus und neben den Syphiliden, sowie der Umstand, dass die Vitiligo weit grössere Flecke ohne stärkere Pigmentierungen am Rande bildet. Mitunter konnten atrophische Narben nach Variola mit Leukoderma verwechselt werden. Doch ist die zerstreute Lokalisation der Variolanarben und die schwer zu verkennende Narbe von der blossen Entfärbung der Haut bei der Leukopathie leicht zu unterscheiden. Ebenso sind die häufigen Narben am Nacken nach Pedikulosis, Ekzem, Akne und anderen daselbst vorkommenden Dermatosen nicht zu verkennen. Am Stamme wäre noch der Pityriasis versicolor zu gedenken; diese ist aber durch die Abschuppung und den eventuellen Pilzbefund gekennzeichnet. Endlich konnten abgelaufene, namentlich mit Chrysarobin behandelte pigmentlose Flecke nach Psoriasis vulgaris für Leukopathie angesehen werden. Vor dieser Verwechslung schützt die Anamnese, die Lokalisation, die weniger scharfe Abgrenzung und schliesslich die häufigen syphilitischen Begleiterscheinungen.

Eine gleichsam entgegengesetzte Eigenschaft mancher Syphilide, besonders solcher, die mit beträchtlicher Hyperämie einhergehen, äussert sich darin, dass sie zu massenhaften Pigmentablagerungen führen, die, namentlich bei längerem Bestande dunkelbraune Flecke meist an den abhängigen Partien des Körpers hinterlassen, welche sich nach dem Schwund aller sonstigen Krankheitserscheinungen lange erhalten.

Schliesslich mögen noch jene Pigmentverluste Erwähnung finden, die aus zerfallenden, das Stratum papillare zerstörenden Formen pustuloser Syphilide hervorgehen und als weissliche, dünne, atrophische Narben das ganze Leben hindurch bestehen bleiben (Tab 24).

Die Erkrankungen der behaarten Kopfhaut.

Während der sekundären Periode der Syphilis entwickelt sich häufig eine Art Seborrhoe der behaarten Kopfhaut, die sich jedoch von der gewöhnlichen Seborrhoe sehr wesentlich unterscheidet. Es handelt sich dabei

nicht um eine vermehrte Sekretion mit Abschülferung der Epidermis, sondern vielmehr um eine diffuse Infiltration des Papillarstratums und der Haarwurzelscheiden. Dabei kommt es zur Abschuppung der Epidermis, die Haare entfarben sich, verlieren ihren Glanz, sind leicht ausziehbar und fallen selbst leicht aus. Der Haarausfall vollzieht sich meist in einer auf dem ganzen Kopfe ziemlich gleichmässigen Weise (diffuse Alopecie). Mitunter halt die Erkrankung ganz den Typus der papulosen Syphilide ein, die Haare stehen zu Buscheln aneinander gedrangt und der Haarausfall erfolgt an einzelnen scharf umschriebenen bohnengrossen Stellen (areolare Alopecie). Sowohl bei der diffusen als auch bei der areolaren syphilitischen Alopecie ist ein Wiederersatz der verloren gegangenen Haare moglich. Wenn der Zustand nicht zu lange angehalten hat, wachsen nach ungefahr drei bis vier Monaten Lanugohaare, die spater durch ganz gesunde kraftige Haare ersetzt werden (Tab. 26a).

Wenn auch der Haarausfall am auffalligsten an den Kopfhaaren in Erscheinung tritt, so mussen wir doch betonen, dass ganz analoge Prozesse sich auch an den Augenbrauen, Lidrändern, seltener in der Achselhohle und an den Schamhaaren abspielen konnen.

Häufiger als die erwahnten Erkrankungen kommt das pustulose Syphilid am behaarten Kopfe vor. Die Infiltrate umgeben die Haarbalge, greifen selbst bis zu den Haarwurzeln in die Tiefe, und wahrend an der Oberflache die Haare noch durch die Krusten und Borken festgehalten werden, hat sich in der Kopfhaut deren Absterben und Lockerwerden vollzogen. Die Haare sehen matt und glanzlos aus und fallen endlich samt den Krusten in ganzen Büscheln ab. Mitunter gewinnt das pustulose Syphilid am behaarten Kopfteil ein eigenartiges Aussehen. Die Pusteln erlangen entweder durch die eigene Ausbreitung oder durch Konfluenz mehrerer zu einem Geschwure die Grosse eines Zweipfennig- bis Zweimarkstuckes. Die Basis wuchert zu brombeerartigen, mitunter die Grosse eines Taubeneies erreichenden Geschwulsten hervor (Framboe-

sia syphilitica), welche an der Oberfläche mit braunen und schmutzigen Borken bedeckt sind. Beim Beruhren bluten diese Wucherungen leicht, verursachen den Kranken bedeutende Schmerzen und leisten der Behandlung einen bedeutenden Widerstand (Tab. 44 u. 45). Die pustulösen Ausschlage heilen mit Narbenbildung und hinterlassen haarlose Stellen, welche den durch den Prozess gesetzten Zerstorungen des Haarbodens entsprechen.

Die Erkrankungen der Handteller, Fusssohlen, Finger und Zehen.

Die haufigste Erkrankungsform der Syphilis an der Hohlhand und der Fussohle ist die sogenannte Psoriasis syphilitica palmaris et plantaris. Es ist das ein papuloses Syphilid, welches jedoch viel spater zum Vorschein kommt, als das Exanthem auf der ubrigen Hautdecke und sich auch durch den Verlauf von letzterem wesentlich unterscheidet. Da es sich dabei um Papeln handelt, welche unterhalb einer dicken Epidermis liegen, sehen wir dieselben oft erst vier Monate nach stattgehabter Infektion zum Vorschein kommen, zu einer Zeit also, in welcher die ubrige Haut von papulosen Formen schon wieder frei sein kann. Aber es fehlt auch nicht an Fallen, bei welchen wir die Psoriasis palmaris et plantaris noch viel spater auftreten sehen, mehrere Jahre nach erfolgter Uebertragung, oft bei vollstandigem Fehlen irgendwelcher sonstiger Krankheitserscheinungen. Endlich wollen wir gleich hier erwahnen, dass diese Affektion zuweilen jedweder Therapie einen so hartnackigen Widerstand entgegensetzt, so dass bereits gummose Prozesse und Organerkrankungen aufgetreten sein konnen, ohne dass es gelungen ware, sie zum Verschwinden zu bringen.

Was nun die Papeln selbst betrifft, so erscheinen sie entweder als stecknadelkopf bis erbsengrosse, von derber verhornter Epidermis bedeckte Knotchen, auf welche die Kranken haufig erst dann aufmerksam werden, wenn sie, die Gegend der Phalangealgelenke einnehmend, bei direk-

tem Druck oder beim Erfassen harter Gegenstände leicht schmerzhafte Empfindungen hervorrufen; oder sie kommen als flache livide Flecke mit einer verhornten schmutziggelben Epidermis im Zentrum vor, welch letztere rissig wird und schliesslich zu schuppen beginnt. Nur selten erreichen die Papeln grössere Dimensionen. Häufiger jedoch kommt es vor, dass sie mehr oder weniger dicht nebeneinander stehen oder gar konfluieren. Die Haut erscheint dann mehr infiltriert, die verhornte Epidermis wird rissig und nach kurzer Zeit entstehen, besonders bei schwieliger Beschaffenheit der Haut, schmerzhafte Rhagaden an den Beugeflächen, welche den Gebrauch von Hand und Fuss bedeutend einschranken, ja ganz unmöglich machen konnen.

Treten Papeln zwischen zwei Fingern, namentlich aber zwischen zwei Zehen auf, so wird die Epidermis rasch mazeriert, es entstehen wunde Flachen, die Zehen, bzw. Finger schwellen an, zeigen livide Verfärbung und erscheinen an ihrer Basis oft von radiär verlaufenden Geschwuren wie zerschnitten (Tab. 30a). Im weiteren Verlaufe schwillt, meist unter grossen Schmerzen, der ganze Fuss oder die ganze Hand an und wenn den Kranken

Schmerzen und Gebrauchsunfähigkeit des betreffenden Gliedes, zumal in der Regel mehrere Finger oder Zehen gleichzeitig oder kurz nacheinander erkranken (Tab. 30, 31a u. b, 32).

Der Verlauf dieser Erkrankung erstreckt sich gewöhnlich über mehrere Monate. Der Ersatz des verloren gegangenen Nagels tritt meist ein, wenn auch oft erst nach einem halben Jahre oder selbst nach einer noch längeren Zeit.

Sekundärsyphilitische Erscheinungen an den Genitalien und am Anus.

Die Genital- und Analgegend ist in der Sekundärperiode am häufigsten der Sitz von schweren Erscheinungen, die wegen der Regelmässigkeit ihres Auftretens, wegen der häufigen Rezidiven, wegen der Gefahr einer Uebertragung, wegen der Mannigfaltigkeit ihrer Formen und endlich wegen der wichtigen Rolle, welche die Veränderungen, die sie zurücklassen, bei der Diagnose der Organerkrankungen in späteren Stadien spielen, unsere Aufmerksamkeit besonders verdienen.

Es wird vielfach angenommen, dass die Gewebe in der Umgebung einer Initialerkrankung auf grössere Strecken hin von dem Syphilisvirus imprägniert sind und demgemäss sich in einem Reizungszustande befinden, der zur Produktion neuer Formen förmlich vorbereitet ist. Dies gilt namentlich von den Genitalien, bei welchen das abfliessende Sekret, der Schweiss und noch mehr die Unreinlichkeit der Kranken den Reiz noch erhöhen helfen. Man beobachtet auch häufig noch vor der Erkrankung der allgemeinen Decke das Hervorspriessen von Papeln beim Weibe am Rande der grossen Schamlippen (was namentlich bei den Sklerosen an der Portio [Tab. 39 und 39a] zutrifft), beim Manne am Skrotum. Viele Individuen beachten derartige Erscheinungen gar nicht, sei es weil sie keine oder wenig Schmerzen empfinden, sei es weil sie überhaupt indolent und nach-

lassig sind oder der Sache eine andere Bedeutung beilegen. Daher entwickeln sich in diesen Gegenden auch verhältnismässig grossere papulose Effloreszenzen als am übrigen Korper, und diese sind sehr bald an der Oberflache macerirt und bilden Geschwüre, welche je nach dem Zerfalle Gewebsdetritus, Eiter oder auch nur eine dicke serös limpide Sekretion abscheiden. Dieses Sekret führt das überimpfbare Kontagium in sich und bildet auch die häufigste Ursache der Ansteckung mit Syphilis. Durch das Konfluieren der eng aneinander stehenden Papeln, welche anfangs seicht erodiert sind, entstehen bald breite, speckig belegte, wenig Sekret liefernde Geschwüre mit mässig infiltrierter Basis.

Mitunter häuft sich längs der Lymphgefasse ein diffuses Infiltrat in den erkrankten Partien z. B. der Vorhaut, der Haut des Penis, den grossen Schamlippen an, so dass sich der oben bereits erwähnte Zustand des Oedema indurativum entwickelt.

Der tiefere Ulzerationsprozess ist bei dem papulosen Genital und Analsyphilid eine seltenere Erscheinung. Vielmehr fangen nach kurzem, 4—6wöchentlichem Bestande die Papeln an sich aus der Basis zu erheben und erreichen oft die Grosse einer Brombeere oder einer Haselnuss. Dabei sind die angewucherten Massen zumeist enge aneinandergedrangt, oberflächlich wund und bieten das Aussehen der wuchernden venerischen Condylomata acuminata auch venerische Papillome genannt). Von diesen letzteren unterscheiden sich die wuchernden syphilitischen Papeln (Papulae luxuriantes) durch die massige Wucherung und Infiltration der aus dem Hautniveau sich erhebenden Basis ohne die tiefen Einschnitte, welche die einzelnen venerischen Papillome bis auf den Grund voneinander trennen. Anatomisch sind die beiden Prozesse auch verschieden, indem sich das luxurierende papulose Syphilid durch die massige, kleinzellige Anhäufung in der Papillarschichte der Haut von dem in dem epidermidalen Stratum mehr wuchernden Papillom unterscheidet.

Am Perineum, an den Nates (Tab. 37 und

in den drusenreichen Partien um den Anus herum besteht im Auftreten von Papeln dasselbe Verhaltnis wie an den Genitalien. Die Analgegend hingegen bietet durch ihre anatomischen Verhaltnisse oft Gelegenheit zur Entwicklung von ganz eigenartigen Gebilden. Die Falten werden länger, derb infiltriert; zwischen denselben entstehen tiefgreifende Rhagaden, welche bis in die Apertura ani reichen. Diese Risse stehen nicht nur radiär, sondern sind zuweilen auch quergestellt und losen dann mitunter die infiltrierten Falten zum Teile von ihrer Basis ab. Das Gesamtbild hat dann den Anschein, als ob es sich um die Entwicklung mehrerer frischer Knoten handeln wurde. Der Zustand ist an und fur sich, namentlich aber bei der Defakation, sehr schmerzhaft und zwingt selbst die nachlassigsten und indolentesten Individuen, ärztlichen Rat einzuholen.

Schliesslich mussen wir noch erwähnen, dass solche Prozesse tief in die Haut greifende Infiltrate hinterlassen und trotz energischer Behandlung häufig der Sitz neuartigen Zerfalles werden. Sie bilden erfahrungsgemass die haufigste Quelle fur die Verbreitung der Syphilis. Nicht selten geschieht es auch, dass nach vielen Jahren, zu einer Zeit, wo keinerlei Erscheinungen mehr am übrigen Körper nachweisbar sind, neuerdings papulóse Efflore-szenzen an den Genitalien und um den After auftreten. Eine häufige Gelegenheitsursache zu letzterer Erscheinung ist die Gravidität und die mit ihr verbundene Stauung an den Genitalien. Auch bei Prostituierten sahen wir in dieser Gegend einzelne glänzende und spater nassende Papeln auftreten, obwohl am ganzen übrigen Korper durch aus kein Zeichen von Syphilis zu konstatieren war (Tab. 33 bis 39).

Erkrankungen der Mundschleimhaut.

Abgesehen von jenen Fällen, in denen die Mundschleimhaut infolge direkter Uebertragung der Sitz syphilitischer Primaraffektionen wird (Tab. 8—11) kann man behaupten, dass sie sich fast jedesmal mit mehr weniger

schweren Erscheinungen an dem Prozesse in der Sekundarperiode beteiligt.

So sehen wir recht häufig auf der Schleimhaut der Lippen und Wangen, namentlich, wenn sie durch scharfe Zahnreste, durch Tabak und andere Irritamente bereits vorher gereizt war, Papeln auftreten. Diese Schleimhautpapeln unterscheiden sich von denen auf der äusseren Haut vor allem durch ihren raschen Zerfall. Wie leicht begreiflich, wird die kranke, von ihrer Basis schlecht ernahrte Schleimhautstelle sehr bald mazeriert, das Epithel wird trübe, weisslich, schon am nachsten Tage zerfallt die Oberflache und wir haben zumindestens ein seichtes Geschwur mit infiltriertem, leicht blutendem Grunde vor uns. (Tab. 40 u. 41 a).

Haufiger noch, als an den Lippen und Wangen, kommen Papeln an den Gaumenbogen, an den Tonsillen und am weichen Gaumen vor. Ja letztere können sogar am Isthmus faucium und im Rachen eine so machtige Ausbreitung erlangen, dass klinisch das Bild eines Croup oder einer Diphtherie vorgetauscht werden kann. Die Diagnose ist jedoch nicht schwer, wenn man [illegible]

sehr leicht rissartige, tiefer durch die Schleimhaute greifende Wunden (Rhagaden), welche den Kranken vielfache Beschwerden verursachen.

Seltener als die übrige Mundschleimhaut, wird das Zahnfleisch von Papeln befallen. In solchen Fallen erscheint die Gingiva geschwollen und infiltriert und durch Geschwursbildung am Rande des Zahnfleisches kommt es leicht zu einer Lockerung der Zähne.

In vorgeschrittenen Fallen von Syphilis der Sekundarperiode begegnen wir mitunter Infiltrationszustanden der Mundschleimhaut, welche auffallend wenig Tendenz zum Zerfall haben. Wir sahen solche diffuse Infiltrate am weichen Gaumen und der Uvula auftreten, welche das sonst nachgiebige Gaumensegel in eine derbe, elevierte, glanzende Platte von dunkelroter Farbe verwandelten. Diese Infiltrate schrumpfen dann und haben eine Verzerrung des Velum palati und eine Verziehung der Uvula nach der einen oder der anderen Seite zur Folge (Tab. 42a).

Die Zunge ist sehr häufig Sitz sekundar syphilitischer Erkrankungen, die auch wegen ihrer Vielgestaltigkeit besonderes Interesse verdienen. Da zwischen mechanischer Irritation eines Organs und Lokalisation der Syphilis auf demselben ein zweifelloser Zusammenhang besteht, kann es wohl nicht Wunder nehmen, dass im Verlaufe der Syphilis die Zunge nur selten von krankhaften Erscheinungen frei bleibt.

Schon im papulosen Stadium treten meist auf der Hohe der Zungenwolbung einzelne Papillen besonders hervor, die anfangs erbsengrosse, von weisslichem, aufgelockertem Epithel uberzogene Stellen bilden. Spater werden sie desselben verlustig und wandeln sich in fleischfarbige, glanzende Plaques um, welche bei langerem Bestande durch Mazeration und Zerfall sogar speckig belegt, etwas uber das Niveau der Haut erhabene Geschwure darstellen konnen (Tab. 41c) Dies gilt sowohl fur die Zungenoberflache, als insbesondere fur den Zungenrand, der durch kariose, scharfkantige Zahne und Zahnreste oft hochgradig irritiert ist, und findet sich sehr haufig bei Rauchern

Trinkern, namentlich bei ungenugender Mundpflege. Dass dann solche Geschwursbildungen das Sprechen und Kauen in hohem Grade beeintrachtigen, versteht sich von selbst.

Dieser Erkrankung einzelnstehender Papillen kommt am nachsten eine flachenartig über eine grossere Zungenstrecke hin sich ausbreitende Erkrankung, bei welcher die Zunge an den befallenen, scharf begrenzten Stellen glanzend und leicht infiltriert ist, und zur oberflachlichen Rhagaden- und Wundbildung grosse Neigung zeigt.

Eine dritte Form der Zungenerkrankung ist die, bei welcher die Schleimhaut in rundlichen Feldern bis zu Zweipfennigstuckgrosse in eine derbe, uber das Niveau der Zunge deutlich erhabene, von der Muskulatur abhebbare Platte umgewandelt wird. Die Oberflache ist unregelmassig durchfurcht, da und dort ragen aus ihr einzelne hypertrophische Papillen von weisslicher Farbe hervor.

Eine weitere, haufig ubersehene Form ist die Erkrankung in der Gegend der Papillae circumvallatae, bei welcher diese selbst oder das adenoide Gewebe des Zungengrundes den Sitz der Affektion bilden. Hier finden wir neben infiltrierten und erhabenen Papillen rissformige und unregelmässige Geschwursbildungen, welche lange jedweder Behandlung trotzen konnen. Die Heilung erfolgt mit eingezogenen Narben, welche oft grossere Strecken des Zungengrundes bedecken (Tab. 41 b).

Das gummöse Stadium der Syphilis.

Die Spatformen der Syphilis treten zumeist unter der Form des Gumma auf, daher nennt man dieses Stadium das gummose oder in weiterer Analogie zum sekundaren das tertiare Stadium. Treten diese Prozesse im Organismus bosartig auf und fuhren sie zu ausgearbeiteten Destruktionen, gesellen sich überdies amyloide Entartungen innerer Organe hinzu, dann haben wir den Zustand der syphilitischen Kachexie vor uns, welchen Sigmund und Neumann als viertes Stadium der Syphilis bezeichnet hat.

Die grosste Anzahl der an Syphilis Erkrankten hat das Glück, dass die Erkrankung mit den Erscheinungen

der sekundaren Periode endigt. Selten sind jene Falle, in denen schon neben sekundaren auch tertiare Produkte gleichzeitig auftreten, bei denen demnach kein zeitlicher Unterscheid im Einsetzen der verschiedenen Formen obwaltet. Es sind dies die bereits erwahnten Falle der Syphilis maligna oder praecox. Bei diesen Ungluecklichen entwickelt sich häufig schon als erstes Exanthem die Pustula major, es plagen sie gleichzeitig periosteale Gummen (Tophi) und vor Ablauf des ersten halben Jahres treten zerstorende Prozesse in der Mund- und Nasenhohle auf. Noch dazu ist man nicht imstande, mit den gebrauchlichen Mitteln diesem bösartigen Verlaufe Einhalt zu tun, so dass das Leben solcher Patienten gefährdet ist.

Häufig jedoch begegnen wir Fallen, in denen sich die Kranken nach der Sekundarperiode lange Zeit, oft viele Jahre wohlfuhlen, bis sie neuerdings durch krankhafte Anzeichen auf ihr schon in Vergessenheit geratenes Leiden aufmerksam gemacht werden. Dieses Latenz- oder Intermissionsstadium relativen Wohlbefindens kann verschieden lang andauern. Wir haben in einem Falle vom Verschwinden der sekundären bis zum Auftreten der tertiaren Erscheinungen 34 Jahre zählen konnen, andere nehmen sogar eine 40 bis 50 Jahre dauernde Intermissionsperiode an.

In den letzten Jahren war man vielfach bemüht, den Ursachen nachzugehen, warum es uberhaupt in manchen Fällen zum Auftreten der tertiären Formen der Syphilis kommt? Die einen wollen die mangelhaft oder ganzlich unterlassene Behandlung in den sekundaren Stadien hierfür verantwortlich machen; andere sind der Ansicht, dass Entbehrungen in der Lebensweise, das Auftreten von Tuberkulose, Malaria oder anderen den Organismus schwachenden Erkrankungen die Disposition zum Auftreten des Gumma schaffen. Bisher ist man uber theoretische Erwagungen nicht hinausgekommen und der Arzt wird gut tun, wenn er nach Ablauf der Sekundarerscheinungen dem Kranken in bezug auf das definitive Ausbleiben weiterer Rezidiven nicht zu viel verspricht.

Nach mehrfachen statistischen Berechnungen kommt es in etwa 12 Prozent aller Falle zur Entwicklung von sogenannten tertiaren Produkten Diese pflegen im 3 bis 5. Jahre nach der Infektion sich bemerkbar zu machen, konnen aber auch erst nach vierzigjahriger Pause auftreten.

Bei malignen Fallen von Syphilis (galoppierende Syphilis) kann man zeitlich keine Trennung der sogenannten sekundaren von der tertiaren Periode vornehmen, weil die Erscheinungen ohne ein Intermissionstadium unmittelbar hintereinander entstehen, somit auch nebeneinander zu gleicher Zeit vorgefunden werden. Beim weiblichen Geschlechte kommen die tertiaren Erscheinungen der Syphilis haufiger vor als beim mannlichen

Meist sind es Falle, welche mit milden Erscheinungen im fruheren Stadium einhergegangen sind und die Kranken wenig belastigt haben. Erst die Entwicklung schwerer tertiarer Formen zwingt die Kranken ärztliche Hilfe einzuholen, wobei sie dann uber ihr Leiden Aufklärung bekommen. Wir haben nach einer zehnjahrigen statistischen Berechnung aus unserer Abteilung 216 Fälle von gummoser Syphilis, und zwar 90 bei Mannern und 126 bei Weibern zusammengestellt. Von diesen letzteren waren 77 Fälle von Lues ignota.

Es ist so ziemlich die allgemein herrschende Ansicht aller erfahrenen Fachmanner, dass die tertiären Erscheinungen auf ungenugende Behandlung in der Fruhperiode zuruckzufuhren sind. Von unseren 216 Fallen waren 148 nicht vorbehandelt und nur etwa $^1/_3$ hatte in der Sekundarperiode irgendeine — meistens keine ausreichende — Behandlung durchgemacht. Relativ haufig sind es verheiratete Frauen, die mit gummosen Formen, ohne Kenntnis einer vorangegangenen Infektion, zum ersten Male in Behandlung kommen, worauf in der jungsten Zeit auch wieder Fournier in seiner „Syphilis der ehrbaren Frauen" besonders aufmerksam gemacht hat.

Die Entwicklung der tertiaren Produkte kundigt sich nicht so wie jene zur Zeit der vollendeten Infektion, in der Sekundarperiode, an. Wir haben oben die verschie-

denen subjektiven Storungen in der Proruptionsperiode angefuhrt, als rheumatoide Schmerzen, allgemeine Abgeschlagenheit u. a. m. Die tertiaren Erscheinungen hingegen entstehen oft unbemerkt und erst ihre fortschreitende Entwicklung, ihr Zerfall und die Schmerzen bewegen die haufig indolenten Kranken Hilfe zu suchen. Es ist oft unfassbar, wie viele Geschwure und von welcher Ausdehnung die Kranken an sich tragen. Wir sahen zum Skelett abgemagerte, mit 70—80 gummosen Geschwuren behaftete Individuen, die immer noch schwer zu einer rationellen Behandlung zu bewegen waren.

Viele wollen fur das Auftreten der gummosen Prozesse ausser einer Disposition eine nahere Ursache noch als notwendig annehmen, so z. B. Stoss oder Schlag bei wenig von Weichteilen bedeckten Knochen, lange wahrende Aufregungen, Missbrauch von Alkohol fur die Erkrankungen des Nervensystems usw. Diese Auffassung hat zur Begrundung der Theorie uber Syphilis und Reizung gefuhrt, welche jedoch auch nicht uberall aufrecht zu erhalten ist.

Viele Aerzte wollen, da die Sekrete der tertiären Produkte sich fur die Ueberimpfung der Syphilis nicht eignen, als eine allgemein geltende Regel aufstellen, dass dieselben niemals Trager des syphilitischen Kontagiums sind. Wir haben schon in der Einleitung auf diesen Gegenstand hingewiesen und betonen nochmals, dass wir diesen Satz nur mit grosser Vorsicht gelten lassen konnen, fur akut verlaufende Falle aber gewiss in Abrede stellen mussen.

Das tertiare Stadium hat noch manche andere Verschiedenheiten von dem sekundaren, welche nicht nur in dem Produkt selbst (Gumma), sondern auch in der Art des Auftretens liegen.

Im Gegensatz zum Frühstadium sind das schlechte Aussehen der Kranken und die Abmagerung oft erst die Folgen einer schon langere Zeit bestehenden syphilitischen Spatform.

Die gummosen Produkte zeichnen sich ferner auc

dadurch von der sekundaren aus, dass sie keine Symmetrie und keine Reihenfolge im Auftreten einhalten. Wir treffen sie zumeist an der Korperoberflache nur an einer Seite, ja oft nur an einer einzigen Stelle an, wo sie nicht nur lange bestehen, sondern auch rezidivieren konnen. Bald sind die Haut und die Schleimhaute der Sitz des ersten Ausbruches der Gummen bald die Knochen oder gar die inneren Organe. In schweren Fallen jedoch sind die Prozesse an mehreren Korperstellen zugleich anzutreffen.

Das Gumma stellt eine Art Neubildung, bestehend aus Granulationsgewebe, dar. Die Knoten sind namlich aus einer unregelmassigen Anhaufung eines bald mehr zellreichen bald zellarmeren, in bindegewebiger Organisation begriffenen Granulationsgewebes zusammengesetzt, welches das ursprungliche Organgewebe verdrangt, zum Schwinden bringt oder mit in die Degeneration aufnimmt, der das syphilitische Produkt selbst anheimfallt. Die Tumoren besitzen in einem gewissen Stadium eine elastische Konsistenz, woher auch ihre Bezeichnung als „Gummi-Geschwulst" stammt; ältere Tumoren konnen mehr hart erscheinen.

Die Hinfalligkeit, welche die Syphilis-Produkte im allgemeinen auszeichnet, kommt auch in hohem Masse dem Gumma zu. Diese für das Gumma fast charakteristische Tendenz, raschere (nekrobiotische) Metamorphosen einzugehen, trifft man schon bei relativ noch frischen Gummen an; sie beginnt in der Mitte des Knotens, so dass die Gewebsstruktur daselbst schon verwischt ist, wahrend peripher noch gefassreiches, neugebildetes Bindegewebe, welches allmählich in das angrenzende Gewebe übergeht, erhalten ist.

Dieses hervorstehende Merkmal bedingt auch das Schicksal der Geschwulste. Die Gummen des subkutanen und submukosen Zellgewebes und die subperiostalen gehen oft rasch eine sogenannte mukose Degeneration ein. Die Gummen in den drusigen Organen wie Leber, Hoden, sowie jene des Gehirnes oder der Muskeln gehen fettige Metamorphosen ein und wir finden die

trockenen käsigen Massen in einem peripher neugebildeten Bindegewebe wie in einer Art Kapsel eingeschlossen, wo sie jahrelang unverandert verweilen konnen.

Die Gummata treten zwar als einzelne Knoten in verschiedener Grosse auf; nicht so selten entwickelt sich aber an der Peripherie des alten Infiltrates ein neuer Knoten, so dass wir die älteren Knoten geschwurig zerfallen und neue peripher entstehen sehen (serpiginöser Charakter).

Es konnen die Knoten aber auch gleichzeitig mehrfach auftreten oder in kurzen Zwischenraumen einer dem andern folgen, so dass wir einer Gruppe von Gummen begegnen; beim Zerfall geht das zwischen den einzelnen eng aneinander liegenden Knoten befindliche Gewebe auch zugrunde und es entstehen eliptische oder nierenförmige Geschwulste oder Geschwüre.

Das Gumma der Haut und des Unterhautzellgewebes.

(Das gummöse Syphilid.)

Die Hautgummen kommen gewohnlich nicht vor dem zweiten Jahre nach der Infektion vor, konnen aber auch nach vielen Jahren relativen Wohlbefindens auftreten. Die oben erwähnten Umstande, welche einen Organismus zum Auftreten von Tertiarformen der Syphilis disponiert erscheinen lassen, gelten auch fur die Hauterkrankungen. Doch ist besonders hervorzuheben, dass die allgemeine Decke des Körpers mehr den Insulten ausgesetzt ist, als die übrigen Gewebe und Organe.

Vielfache Beobachtungen haben die interessante Tatsache zutage gefordert, dass Gummen an Stellen vorkommen, welche in der primären und sekundaren Periode Sitz von Syphilisprodukten waren. Man konnte darin eine lokale Disposition, welche das Kontagium bereits gesetzt hat, erblicken.

Das Gumma entwickelt sich in der Kutis oder im

subkutanen Zellgewebe. Die Grosse der Knoten variert von der einer Erbse bis eines Taubeneies und darüber.

Liegt ein Gummaknoten oberflächlich, so ist die Oberhaut lividrot und beteiligt sich direkt an den weiteren pathologischen Veränderungen des Gumma.

Sitzen die Knoten tiefer, im subkutanen Zellgewebe, so beteiligt sich die Haut erst später, beim zunehmenden Wachstum des Knoten, unter starkerer Infiltration. In beiden Fallen bleibt die Haut intakt und erlangt ihre normale Farbe wieder, wenn durch eine Therapie eine baldige Resorption des Knotens eingeleitet wird.

Geht die Ruckbildung nicht rasch genug vor sich, gerat das Infiltrat in Erweichung, dann zerfallt auch die inzwischen dunn gewordene Haut uber demselben und es entsteht ein Geschwur. Je nach dem Sitz des Knotens einerseits und je nach seiner Grosse sind die Geschwure mehr oder weniger tief, die Ränder uberhängend oder steil abfallend.

Anfangs ist der Geschwürgrund noch mit nekrotischem Gewebe bedeckt, bald trocknet aber das geringe eitrige Sekret des Geschwures mit dem ausgetretenen

so entstehen serpiginose Geschwure von Halbkreis- oder Nierenform mit Narbenbildung im Zentrum und Zerfall an der frisch infiltrierten Peripherie (Tab. 50 u. 50a). Ist der Zerfall rasch, entweder durch den herabgekommenen Zustand des Patienten bedingt oder durch unzweckmassige lokale Verhaltnisse herbeigefuhrt, dann entstehen grosse Devastationen und die Geschwure können erschreckende Ausdehnung erlangen. So z. B. sahen wir die Haut des ganzen Unterschenkels durch serpiginöse Gummageschwure zerstort.

Warum ein Gumma an einer bestimmten Stelle der Haut sich entwickelt, daruber konnen wir nur Vermutungen aussprechen. Einzelne Autoren behaupten, dass die Gummen an Stellen auftreten, wo Residuen vorausgegangener primarer und sekundarer Syphilis sich vorfinden (Lang). Diese Angabe trifft tatsachlich haufig zu. Wir konnten ofters ein Gumma an derselben Stelle des Penis beobachten, an der vor Jahren die Sklerose gesessen ist. Andere Momente, als mechanische Reizung der Haut, Stauungen in verschiedenen Gefassbezirken lassen sich als Ursache fur die Entstehung tertiarer Produkte schwerer aufstellen. Trotzdem mochten wir hier einer von uns beobachteten Tatsache gedenken. Haufig treten bei Frauen Geschwure an den Unterschenkeln auf, die den Charakter der gummosen Geschwüre an sich tragen und auch am raschesten einer antiluetischen Therapie weichen (Tab. 51a und b).

Mehr noch als die Produkte der primaren und sekundaren Syphilis geraten jene der tertiären unter ungünstigen Verhaltnissen direkt in Brand. Es genugt oft ein massig beengendes Kleidungsstuck, welches auf das gummose Infiltrat druckt, um eine ganze Gruppe von Gummen der brandigen Zerstorung zuzufuhren, auch allgemeine Ernährungsstorungen konnen dies herbeifuhren, so erinnere ich mich eines Falles, bei welchem infolge einer Entfettungskur (Semmelkur) an acht Korperstellen trockener brandiger Schorf aufgetreten war. Nachdem sich die Schorfe abgelost hatten, bestanden flache Wunden, die

den knotigen Charakter des Gumma kaum mehr nachweisen liessen.

Was die Borkenbildung über den gummösen Geschwüren anbelangt, so bleiben einfache mässig sezernierende Geschwüre auch von einschichtigen Borken bedeckt, bei etwas stärkerer Sekretion und Ausbreitung entstehen mehrfach übereinander geschichtete austernschalenähnliche Borken, wie wir sie schon beim pustulosen Syphilid gesehen haben, die sogenannte Rupia der Alten.

Eine weitere Form der Spätsyphilide ist das tuberöse Syphilid (Tubercula cutanea), welches zum Unterschiede von den eben beschriebenen, im subkutanen Zellgewebe entstehenden Gummen auch oberflächliches Gumma genannt wird. Sie entstehen als linsen- oder erbsengrosse Knötchen in der Kutis selten einzeln, meistens in Gruppen gehäuft. An der Oberfläche sind sie wenig erhaben, von rötlichbrauner, mattglänzender Farbe. Monatelang bleiben sie unverändert, bis endlich eine oberflächliche Abschuppung und durch den Schwund des Infiltrates eine Abflachung der Knötchen sich bemerkbar macht. Nach vollendeter Abheilung bleiben faltige weissliche Narben als unvergängliche Spuren zurück. Wir begegnen zumeist mehreren Gruppen solcher Knötchen. Mitunter nehmen sie durch das Schwinden der älteren und durch das Entstehen neuer Knötchen in der Peripherie einen serpiginösen Charakter an und breiten sich über grosse Strecken der Haut aus.

Selten treten die Knötchen so nahe aneinander auf, dass sie zu einem Knoten sich umwandeln würden. Zuweilen kommt es dennoch dazu, dass die Infiltrate ineinanderfliessen, und dann bildet sich eine zentrale vertiefte, schuppende Platte, welche von frischen, dicht nebeneinander stehenden Knötchen umsäumt ist.

Die gummösen Prozesse der Haut und des Unterhautzellgewebes breiten sich nicht nur in diese Gewebe aus, sie greifen gar oft in die Tiefe und gefährden dadurch die darunter liegenden Muskeln, Knochen und Ge-

lenke, welche in Mitleidenschaft geraten (s. Tab. 55). Myositis, Knochenkaries und selbst Nekrose sind gar nicht seltene Erscheinungen bei fortschreitendem gummosen Prozess, wodurch die Erkrankung zu einer noch bedrohlicheren und folgeschweren wird. Sind es nicht schon die direkten Lasionen, welche durch Zerfall der in die Tiefe greifenden Gummen entstehen, so sind nicht so selten die Narben nach diesen Prozessen so machtig, dass zumindest Verunstaltungen entstehen, ja nicht selten die freie Beweglichkeit und der Gebrauch der Gliedmassen verloren gehen kann. In einzelnen Fallen geraten die Narben in Schwellung, auch in Wucherung und bilden formlose Wulste (Keloide), welche neben gummosen Geschwuren die Hautoberflache bedecken.

Bevor wir die gummosen Erkrankungen der Haut, welche in zahllosen Formen auftreten und immer wieder neue Bilder schaffen, verlassen, mochten wir einer den Spätformen der Syphilis angehorigen massigen Infiltration gedenken, welche wir als Syphiloma hypertrophicum diffusum bezeichnet wissen mochten. Auch diese Form tritt erst auf, nachdem das sekundare Stadium lange abgeschlossen ist. Sie entwickelt sich langsam und hat gegenuber den rein gummosen Formen die Eigentumlichkeit, lange bestehen zu bleiben, ohne bedeutende Veranderungen einzugehen. Wir beobachten diese Form als plattenformige derbe Infiltration an den Lippen, der Nase und der Zunge. Das Infiltrat nimmt die ganze Dicke der erwahnten Stellen, wodurch die unformig derben Partien unbeweglich geworden sind. Die Oberflache zeigt zwar stellenweise geschwurigen Zerfall, derselbe erreicht aber nie jene Tiefe und Ausbreitung, welche bei Gummen vorkommt. In allen Fallen kommt es nach energischer antiluetischer Therapie zur Resorption und zur Heilung. Massige bindegewebige Verdichtungen der befallenen Stellen zeigen nach Jahren den Ort der Erkrankung an.

Die histologische Untersuchung des Hautgumma ergibt: Unter dem Papillarkorper findet sich,

teilweise durch eine tiefe Epitheleinsenkung getrennt, ein unregelmässig rundlicher, käsig-nekrotischer Herd, welcher an der Basis und Peripherie mit dem zellreichen Corium zusammenhängt, während er an anderen Stellen losgelöst ist, so dass Spalten entstanden sind. An seiner Basis besteht dieser Herd aus einem streifigen, ein- und mehrkernige Leukocyten einschliessenden Gewebe, während er in den übrigen Anteilen keinerlei Struktur erkennen lässt. An seiner oberen Umgrenzung findet sich ein zartes, weitmaschiges Gewebe, das von weiten, strotzend mit Blut gefüllten Kapillaren durchzogen wird. Gegen die Oberfläche zu grenzt dieser Herd an einige Lagen von Plattenepithelzellen an, die mit der erwähnten Epitheleinsenkung in Zusammenhang stehen und an ihrer unteren Fläche seitlich einen Papillarkörper erkennen lassen, während in der Mitte ein solcher fehlt. Dieses Epithellager scheint einen Hohlraum auszufüllen, der einem exfoliierten Gumma entsprechen dürfte. Hieran angrenzend findet sich im Corium, fast bis an den Papillarkörper heranreichend, ein nicht scharf begrenzter Herd, der aus mehreren kleineren Knoten zusammengesetzt ist, zwischen welchen das Gewebe eine diffuse Infiltration mit kleinen einkernigen Rundzellen und daneben eine Wucherung der fixen Bindegewebszellen aufweist; erstere haben einen dunkelgefärbten, kleinen Kern und wenig, oft aber sehr deutlich sichtbares Protoplasma, letztere sind spindelige Zellen mit ziemlich grossen, blässer gefärbten Kernen und lang ausgezogenem Protoplasma; zwischen den Rundzellen liegen ziemlich reichlich Plasmazellen. Die erwähnten Knötchen bestehen aus epitheloiden Zellen, zwischen welchen sich auch reichlich Spindelzellen der oben beschriebenen Form finden, einzelne schliessen auch eine oder mehrere Riesenzellen mit sehr zahlreichen, bald mehr polar, bald mehr zentral oder randständig angeordneten Kernen ein. Einige Knötchen zeigen zentral beginnende Verkäsung. Sowohl im Papillarkörper als auch im Corium, und zwar namentlich in der Umgebung der beschriebenen Herde finden sich in der Umgebung der Blutgefässe sehr

dichte Anhaufungen von kleinen, einkernigen Rundzellen, so dass auf Querschnitten knotchenformige Bildungen, auf Langsschnitten Strange und Zuge von Zellen zustande kommen. Diese Infiltration erstreckt sich oft auch in die Gefasswand zwischen die Muskelbundel hinein, das Endothel der Gefasse ist meist geschwollen.

Syphilis einzelner Organe.

Die Syphilis kann sowohl im sogenannten Sekundarstadium, wie im Spatstadium alle Organe des menschlichen Korpers ergreifen und erzeugt in ihnen den lokalen Verhaltnissen entsprechend sehr verschiedene Veranderungen.

Obwohl die pathologische Anatomie der syphilitischen Organerkrankungen schon seit langem des naheren erforscht ist, haben die in der Einleitung dargelegten atiologischen Entdeckungen der jungsten Zeit dahin gefuhrt, dass die Histologie der syphilitischen Gewebsveranderungen auf Grund der neuen Untersuchungsmethoden, namentlich der Farbung der Spirochate pallida im Gewebe neuerlich vom Grunde aus durchforscht werden muss, um fur die feineren histologischen Vorgange, welche durch den nunmehr bekannten Erreger der Krankheit hervorgebracht werden, das richtige Verstandnis zu gewinnen. Diese grosse Aufgabe ist bisher nur zu einem sehr kleinen Teile gelost; es sind eigentlich nur die histologischen Veranderungen des Primaraffektes und die Viszeralerkrankungen bei der kongenitalen Syphilis genauer studiert. Bei der folgenden Darstellung der wichtigsten syphilitischen Organerkrankungen ist demzufolge das Hauptgewicht auf die klinischen Verhaltnisse und die sichergestellten pathologisch-anatomischen Tatsachen gelegt.

Knochen.

Das Skelett kann sowohl im Fruh- wie im Spätstadium in allen seinen Teilen entzundlich erkranken, wobei haufig Schmerzen vorhanden sind, so dass die

syphilitischen Knochenerkrankungen schon seit alters her den Aerzten eine wohlbekannte Affektion waren.

In bezug auf Haufigkeit kommen die syphilitischen Knochenerkrankungen gleich hinter den Haut- und Schleimhautsyphiliden. In den Landern, in denen die Syphilis heute noch endemisch vorkommt, finden sich Knochenaffektionen viel häufiger und in viel schwereren Formen, sie fuhren hier zu hochgradigen bleibenden Zerstorungen des Skelettes. Schon an prahistorischen Knochen wollen einzelne Autoren derartige ausgedehnte Destruktionsprozesse wiedererkennen, doch ist die syphilitische Natur der restierenden Defekte kaum zu erweisen und durften in vielen Fällen auch Verwechslungen mit Lepra vorliegen, zumal derartige Knochenfunde häufig auf alten Leprafriedhofen gemacht wurden. Im Fruhstadium sind die syphilitischen Knochenaffektionen meist leichter und flachtiger als im Spatstadium, wo sie haufiger umschriebene Knoten mit Neigung zu Zerfall und Geschwursbildung zeigen. Schon in der Proruptionsperiode treten als praemontorische Symptome Knochen- und Gelenksschmerzen sowie Kopfschmerzen auf, die [illegible] haben des

sitzt dem Knochen unverschieblich auf und entsteht, wie die anatomische Untersuchung ergibt durch Infiltration des Periostes und Einlagerung eines Exsudates zwischen Periost und Knochen; die Einlagerung stellt eine gallertartige Masse dar, welche im weiteren Verlaufe im Zentrum erweichen und einschmelzen kann. Histologisch erweisen sich die Blutgefasse an der Innenseite des Periostes als der Ausgangspunkt des Prozesses.

Diese meist kleinen, flachen Knochengeschwulste konnen entweder mit vollstandiger Restitutio ad integrum abheilen oder aber es restiert eine bleibende Verdickung. In schweren Fallen, wo die entzundliche Einlagerung eine reichlichere war, bildet sich zwischen Knochen und Periost dichtes, schwieliges Bindegewebe und durch die gleichzeitige Einlagerung von Kalksalzen entstehen an diesen Stellen Osteophyten. Dieselben sind also durch eine ossifizierende Periostitis entstanden, indem sich die im Zentrum weiche, oft fluktuierende Geschwulst allmählich mit einem harten Knochenwall umgab. Im weiteren Verlaufe konnen sich die Osteophyten zu mit dem Knochen fest verbundenen Knochenschwielen, die auch als Tophi bezeichnet werden, umwandeln und bilden je nach ihrer Form Periostosen und Exostosen.

Ein zweiter Ausgang der Periostitis ist der in zentrale Erweichung mit Untergang des Periostes und Durchbruch nach aussen Periostitis exulcerans.

Hierbei ist die uber dem Knochen gelegene Haut gerotet, heiss anzufuhlen, schmilzt unter Temperatursteigerung ein und lasst einzelne Knochensequester durch die Perforationsoffnung durchtreten. Wird das Periost in ausgedehnterer Strecke abgehoben, so leidet die Ernahrung des Knochens, es kommt zu Karies und Nekrose.

Im sogenannten Tertiarstadium sind, wie erwahnt, zirkumskripte, knotige Geschwülste haufiger. Doch finden sich auch analog wie im Fruhstadium mehr diffuse periostale Prozesse mit Ausgang in Exostosen und Hyper-

ostosen. Eine relativ häufige Affektion ist die Periostitis gummosa, welche bereits von Virchow in klassischer Weise geschildert wurde. Die Knochengummen bilden prall elastische, flache oder mehr kugelige haselnuss- bis faustgrosse, bald rapid auftretende und schmerzhafte, bald mehr schleichend entstehende und dann schmerzlose Geschwulste, welche im Zentrum erweichen und nach aussen durchbrechen konnen.

Histologisch zeigt sich, dass auch hier der Prozess von den Blutgefassen an der Innenseite des Periostes ausgeht, das zellige Infiltrat wuchert auch in die Knochensubstanz ein, erfullt die Markraume und Havers'schen Kanale mit einer gelblichrotlichen gallertigen Masse und fuhrt entweder zu Verdunnung und Schwinden der Knochenplattchen oder zu Bildung neuer Knochensubstanz.

Die gummose Periostitis stellt sich demnach in zwei Hauptformen dar, als rarefizierende und als kondensierende oder produktive Ostitis. Bei ersterer ist der Endausgang eine grubige Vertiefung, in der die umliegenden, teilweise konsumierten Weichteile fixiert sind, also eine Knochennarbe oder ein Knochenschwund [illegible] als Caries sicca beschrieb

weiche gallertige Massen, meist mit zentraler Verkasung. Solche Kranke klagen haufig langere Zeit uber bohrende, namentlich nachts auftretende Schmerzen, ohne dass es uns gelingen wurde, eine Auftreibung des Knochens zu konstatieren. Diesbezüglich war uns ein an Pneumonie gestorbener Fall sehr instuktiv, bei welchem die Sektion Gummen in mehreren Rohrenknochen ergab.

Jedenfalls durfte der Prozess längere Zeit ohne merkbare Veranderungen bleiben, bis an der konsistenteren Knochenrinde eine Auftreibung oder eine zentrale Nekrose entwickelt sein wird.

Hierher gehoren auch jene Falle, in welchen Syphilitiker oft bei geringem Anlass Frakturen erleiden, die meist durch eine bedeutende Verkurzung des Knochens und mangelhaften Trieb zur Anheilung ausgezeichnet sind (spontane Fraktur bei Osteomyelitis gummosa).

Die einzelnen Skeletteile zeigen in bezug auf die Gestalt und den Verlauf der syphilitischen Affektion teilweise recht charakteristische Verschiedenheiten, von denen die wichtigsten kurz dargestellt werden sollen.

Der Schadel ist einer der am haufigsten ergriffenen Skeletteile und zwar erkrankt mit Vorliebe das Stirnbein, besonders die Tubera frontalia, das Schlafen- und Seitenwandbein. Haufig sind hier Osteophytenbildungen, doch kommen auch Einschmelzungsprozesse mit Durchbruch nach aussen und Sequesterbildung nicht selten vor. Manchmal kann der abgeloste Knochensequester in einer von neugebildetem Knochen umgebenen Knochenlade eingeschlossen liegen, so dass er nur auf operativem Wege entfernt werden kann. Die Gummen konnen sowohl an der Aussenseite des Schädels wie an seiner Innenseite (endokranielle Gummen) liegen, seltener nehmen sie von der spongiosen Substanz der Diploe ihren Ausgang. Die Symptomenbilder der diffusen mächtigen Verdickung, der Kraniosklerose und Leontiasis ossea wurden schon oben erwahnt. Nach Durchbruch eines Schädelgummas kann durch die von

Weichteilen gedeckte Knochennarbe die Pulsation des Gehirnes durchgefuhlt werden. Endokranielle Gummen verursachen heftige Kopfschmerzen, Hirndruckerscheinungen, eventuell Anfalle von Jacksonscher Epilepsie.

Nur selten erkrankt die Wirbelsaule, am haufigsten noch der Halsteil, und zwar der Atlas und der processus odontoideus des Epistropheus Hierbei wurde mehrfach nach Abbrechen des Zahnfortsatzes plotzlicher Tod infolge Kompression des Halsmarkes, ferner todliche Blutung aus einem grossen arrodierten Gefasse beobachtet. Die Halswirbelsaule kann auch sekundar von einem tief greifenden Gumma der hinteren Rachenwand aus ergriffen werden Differentialdiagnostisch wichtig ist, dass bei Syphilis der Wirbel fast immer nur die Bogen und Dornfortsatze beteiligt sind, wahrend sich der tuberkulose Prozess mit Vorliebe an den Wirbelkorpern lokalisiert.

Von den Knochen des Thorax sind am haufigsten das Brustbein und die Schlusselbeine ergriffen; von ersterem ist wieder am haufigsten das Manubrium, von der Clavicula der sternale Anteil betroffen. Die Rippen erkranken viel seltener, es finden sich hier rundliche Geschwulstchen an den Rippenbogen, welche bei tiefen Atemzugen stechende Schmerzen verursachen.

Die langen Rohrenknochen sind haufig der Sitz von Exostosen und Periostosen. Ein Lieblingssitz syphilitischer Prozesse ist die Tibia, und zwar die Crista, wo sich die Tophi teils solitar teils in der Mehrzahl finden und rundliche druckschmerzhafte Geschwulste bilden. Die Periostitis lokalisiert sich ferner haufig auch an den Malleolen und an der Fibula, die letztere kann mit der Tibia durch neugebildetes Knochengewebe starr verbunden sein.

Am Oberam- und Oberschenkelknochen ist in erster Linie die Diaphyse erkrankt, was differentialdiagnostisch wichtig ist.

Der Erkrankung der Finger und Zehen wurde bis in die jungste Zeit nur wenig Aufmerksamkeit geschenkt.

Die Daktylitis oder Phalangitis syphilitica, die bei hereditarer Syphilis etwas haufiger vorkommt, druckt sich klinisch durch eine Verdickung der Finger oder Zehen aus, welche durch eine kondensierende Osteoperiostitis oder, was bei hereditarer Syphilis haufiger ist, durch ein myelogenes Gumma zustande kommt. Wir haben einen sehr instruktiven Fall von Daktylitis syphilitica bei akquirierter Syphilis beschrieben und abgebildet, wobei der ganze Verlauf der Affektion an der Hand des Radiogrammes bis ins Detail verfolgt werden konnte (Tab 32 a u. b).

In neuerer Zeit ist die Radiographie ein wichtiges Hilfsmittel fur die Diagnose syphilitischer Knochenaffektionen uberhaupt geworden. Holzknecht und Kienbock u. a. haben die radiologischen Details der syphilitischen Knochenprozesse eingehend studiert und besonders auf das Fehlen von akuter Knochenatrophie sowie den charakteristischen Befund an der Diaphysen-Epiphysengrenze hingewiesen.

Die Knochenerkrankungen bei hereditarer Syphilis werden im Kapitel der kongentialen Syphilis besprochen werden.

Gelenke.

Die Synovialis der Gelenke verhalt sich ahnlich wie das Periost, namentlich was das Auftreten von schmerzhaften Schwellungen der Gelenke im Fruhstadium anlangt. Unter dem Bilde eines Gelenksrheumatismus schwellen oft mehrere grossere Gelenke an. Die Esxudation in den Gelenkshohlen, die Schmerzhaftigkeit und mitunter ein fieberhafter Zustand konnen die Differentialdiagnose schwierig machen. Doch ist diese Erkrankung von dem Rheumatismus durch den remittierenden Typus des Fiebers und die begleitenden Erscheinungen an der Haut und den Schleimhauten, ferner durch die meist monoartikulare Lokalisation, sowie durch eine kurzere Dauer, namentlich bei Anwendung antiluetischer Mittel unterscheidbar.

Eine derartige **Arthritis syphilitica** im Frühstadium findet sich häufiger bei anamischen, schwächlichen Individuen sowie bei einem malignen Syphilisverlaufe. Sie kann gelegentlich zugleich mit dem Auftreten eines späteren Rezidivexanthems neuerdings rezidivieren.

Der Ausgang dieser akuten Synovitiden ist meist ein günstiger, nur bei Vernachlässigung büssen die Gelenke die Beweglichkeit ein, ja nicht selten finden wir Krepitation als Zeichen der entstandenen Usuren in dem Knorpelüberzug.

Wichtiger als diese Erkrankungen sind die tertiärsyphilitischen Affektionen, welche an dem befallenen Gelenk fast immer schwerere Veränderungen hinterlassen. Es sind dies die fortgepflanzten gummosen Erkrankungen der Knochen, die der Epiphysen, welche bis ins Gelenk greifen; ferner die gummosen periartikulären, die fibrösen Kapseln und Bänder betreffenden Erkrankungen, welche auf die Synovialmembran übergreifen. Solche Gelenkshöhlen haben wenig flüssigen Erguss und sind hauptsächlich mit Adhäsionen, zottigen Auswüchsen, teilweisen Ablösungen der gummös erkrankten Synovialmembran

und sehr schmerzhafte Myalgien. Sie treten relativ haufiger bei gleichzeitigem pustulosen oder papulo-pustulosen Exanthem auf, sind oft von Gelenksschwellungen und starken Kopfschmerzen begleitet und lokalisieren sich mit Vorliebe an den Schulter- und Lendenmuskeln. Auch die Myalgien exazerbieren zur Nachtzeit Da jedoch diese Initialstadien sowie die sekundaren Formen auch spontan zur Ruckbildung gelangen, so beobachten wir selten bleibende Erscheinungen einer solchen Erkrankung. Die Myositis diffusa interstitialis kommt meist schon in den ersten beiden Jahren nach der Infektion zur Entwicklung, ergreift mit Vorliebe den Bizeps, die Kiefer, Hals- und Wadenmuskulatur und aussert sich klinisch in einer massig schmerzhaften spindelformigen Anschwellung des befallenen Muskels.

Schwerer sind jene Prozesse, bei welchen die gummöse Erkrankung der Haut und des Unterhautzellgewebes auf den Muskel ubergreift.

Der Muskel kann aber auch primar der Sitz einer gummosen Infiltration werden (Myositis gummosa). Die Muskelgummen konnen eine betrachtliche Grosse, bis zu der eines Huhnereis erreichen und geben daher bei ihrem Sitz und Verlauf nicht so selten Veranlassung fur maligne Geschwulste, speziell Sarkome gehalten zu werden. Der Muskel erkrankt jedesmal so, dass von dem Perimysium und zwar von den noch die Gefasse enthaltenden Lagen des Bindegewebes aus eine kleinzellige Wucherung entsteht, welche das Perimysium auf weitere Strecken ergreift, wahrend die Querstreifung der eigentlichen Muskelsubstanz allmahlich verloren geht.

Zerfallt ein solches Gumma geschwurig, so kann auch noch Muskelsubstanz nekrotisch werden und zerfallen Meist aber beobachten wir, dass die Muskelgummen fettige Degeneration eingehen und die kasige Masse von mehr oder weniger dichterem Bindegewebe abgekapselt wird. Nach Abstossung oder Resorption dieser nekrotischen Masse bildet sich aus dem um die Gummen reichlich angewucherten Bindegewebe eine

machtige Narbe, welche die Funktion auch noch erhaltener Muskelreste brachlegt, so dass wir es manchmal mit Gebrauchsunfahigkeit der Extremitaten als unvermeidlichem Resultat nach Muskelgummen zu tun haben (Tab. 55)

Infolge chronischer Myositis syphilitica kann es zu Muskelkontrakturen kommen, namentlich der Beugemuskeln, unter denen der Bizeps am haufigsten betroffen ist. Dieselben entwickeln sich manchmal sehr schleichend und es kann allmahlich zu einer bedeutenden Verkurzung des Muskels kommen, so dass Streckung der Extremitat unmoglich wird und der Muskel auch druckempfindlich wird. Mauriac erwahnt als diagnostisches Zeichen Herabsetzung der galvanischen Erregbarkeit.

Gleichzeitig mit den Muskeln konnen auch die Sehnen, namentlich an ihrem Uebergangsteil in den Muskel mit in den Infiltrationsprozess einbezogen werden. Man trifft die Affektionen an allen Sehnen, wir haben namentlich solche an der Achillessehne und am ligamentum patellae beobachtet. Wenn der Prozess von den Muskeln auf die Sehnenbander ubergreift, so ist das erste Zeichen dieses Uebergreifens der oft ziemlich betrachtliche Schmerz, der den Muskelgummen nicht eigen ist.

Die Sehnenscheiden sind mitunter auch der Sitz einer oft grossen gummosen Wucherung (Tab 52). Nach langem Bestande kommt es endlich zur Ausstossung, die man aber zweckmassiger durch einen chirurgischen Eingriff beschleunigen kann.

Lymphdrüsen.

Die charakteristischen indolenten Lymphdrusenschwellungen des primaren Stadiums finden ihr Analogon in der allgemeinen Drusenschwellung nach vollendeter Allgemeininfektion; sie kommt gewohnlich vor den Hautsymptomen zum Vorschein, bildet sich aber jedenfalls weiter aus, wenn Zerfall sekundarer Produkte auf der

Haut und den Schleimhauten vorkommt. Im allgemeinen trifft man grössere Drüsen bei skrofulosen oder sonst herabgekommenen Individuen. Dabei ist es häufig auffallend, dass man Lymphdrüsen auch an Körperstellen angeschwollen findet, wo man sie für gewöhnlich nicht zu tasten pflegt. In der Regel fühlen wir in der Sekundärperiode die Inguinaldrüsen, die zervikalen und zwar über dem Processus mastoideus längs des M. sternokleidomastoideus bis in die Supraklavikulargrube, die Achseldrüsen unter dem vorderen Rande des Pektoralis, die Kubitaldrüsen über dem Condylus internus usw. Bei Sektionen an sekundärer Syphilis Leidender haben wir auch die inneren Drüsen ebenso angeschwollen gefunden. Diese Drüsenschwellung entwickelt sich langsam, es resultieren aus denselben spindelförmige, derbe, längliche Knoten, mitunter aber bleibt die sphärische Form bestehen. Bei zweckmässiger Behandlung sehen wir die Drüsen auf ein Minimum schrumpfen. Bei der anatomischen Untersuchung sind die Drüsen am Durchschnitt anfangs rötlich braun, später ist der Hilus derselben mehr von Bindegewebe ausgefüllt oder nebst dem Bindegewebe auch Fettgewebe im Hilus angewuchert und die Rindensubstanz der Drüse erscheint verdünnt.

Tertiäre Prozesse beobachten wir sehr häufig. Sie treten als selbständige Drüsenanschwellung auf, erreichen Tauben- bis Hühnereiergrösse und bilden sich auf Jodbehandlung wieder zurück, um entweder an derselben Drüsengruppe oder an einer anderen eine ähnliche Geschwulst zu bilden. Auch neben gummösen Geschwüren der Haut beobachten wir Erkrankungen an den Drüsen. Sind die gummösen Geschwüre in eitriger Schmelzung begriffen, so können manche Drüsenschwellungen darauf zurückgeführt werden (Tab. 54), sind also der Ausdruck einer Mischinfektion mit eitererregenden Bakterien. Auch sonst stehen die Drüsenschwellungen nicht immer in direktem Zusammenhange mit den Gummositäten der Haut, wir müssen sie vielmehr als eine besondere Er-

krankung ansehen, weil wir häufiger das Auftreten von Gummen in der Haut und dem Unterhautzellgewebe ohne jede Drusenschwellung beobachten.

Solche gummose Prozesse an den Drusen konnen zu Verkasungen fuhren, wobei die käsige Masse lange eingeschlossen bleiben kann; es kann aber auch der Prozess von der Druse auf die Haut ubergreifen, dieselbe zur Entzundung und zum Zerfall bringen, wie wir es typisch bei dem Fall auf der Tab. 53 dargestellt sehen. Bei langerem Bestande kommt es zur Exfoliation der Druse (Tab 54) und dann zur Vernarbung.

Differentialdiagnostisch kommen namentlich tuberkulose Lymphome in Betracht. Dieselben unterscheiden sich meist leicht durch die lebhafte Tendenz zur Vereiterung, die grossere Schmerzhaftigkeit und endlich durch die anamnestischen Daten von Drusengummen. Die histologische Untersuchung der gummösen Lymphome (Lowenbach) ergibt vielfach an Sarkom erinnernde Bilder die sich aber von letzterem durch das Vorhandensein einer diffusen spezifischen Endarteritis obliterans unterscheiden; es finden sich neugebildete [illegible]

krankungen an Magen, Darm und Nieren vergesellschaftet vor.

Gummose Neubildungen in der Milz werden als kleine oder grossere Knoten mitten in dem Organ, haufiger aber unter der Kapsel beobachtet. Gemeinhin verfallen sie der Verfettung und Verkasung und konnen wahrscheinlich als trockene Masse oft lange in der Milz eingekapselt bestehen

Die herdweise auftretende Splenitis lasst sich am Lebenden von der fruher erwahnten indurativen diffusen Form nicht unterscheiden. Anatomisch konnen solche fettigkasige Herde Infarkten sehr ahneln, und namentlich gegen verkaste Solitartuberkel ist die Differenzierung manchmal schwierig Manchmal durfte auch eine Endarteritis infolge von Syphilis zu einer ahnlichen herdweisen Entartung des Gewebes fuhren.

Die Milz erkrankt ferner am haufigsten unter den inneren Organen bei den an Marasmus ex lue zugrunde gegangenen, an Amyloidentartung und wir sehen oft nur sie, wahrend in den ubrigen Organen sich keine Amyloidentartung oder nur Spuren davon vorfinden, amyloid erkrankt Neumann hat diesen Zustand als quaternäres Stadium der Syphilis bezeichnet.

Verdauungstrakt.

Mund- und Rachengebilde

An den Lippen sind Spatformen relativ haufig. Sie sitzen meist in der Mitte der Lippe und bilden daselbst zirkumskripte gummose Knoten, die gewohnlich erst nach langerem Bestande exulzerieren und dann von einem Karzinom nur sehr schwer zu unterscheiden sind; doch ist das Karzinom nicht so dusterrot verfarbt, besitzt meist eine hockrige Oberflache und eine derbere Konsistenz als das Gumma. Gegenuber einem Primaraffekt an der Lippe kommt beim Gumma besonders das Fehlen der regionären Drusenschwellung in Betracht Seltener erkranken die Lippen im Spatstadium diffus

in Form elephantiasisartiger Verdickungen (Makrocheilie).

Die Schleimhaut der Mundhohle wird, wie wir oben gesehen haben, in der sekundären Periode fast immer von der Erkrankung heimgesucht. Papeln, Geschwure, Rhagaden sind regelmassige Befunde. Zu den Spatformen der Syphilis hingegen gehoren Veranderungen an der Schleimhaut der Zunge, der Wangen, namentlich den Zahnreihen entsprechend, und mehrerer anderer Stellen, welche wir als Pachydermia syphilitica oder Psoriasis mucosae oris bezeichnen. Diese Veranderung ist charakterisiert durch die Verdickung der Schleimhautoberflache, welche das daselbst in mehrfachen Lagen angewucherte Epithel als weissliche, perlmutter- oder fast hornartige den Epidermislagen ähnliche Plaques bildet (plaques opalines). Ausser der Syphilis kommen noch mehrfach andere Irritamente hinzu, wie mechanische Reizung durch rauhe Prothesen, nekrotische oder scharfe Zahne, Kauen von Tabak, Rauchen und Genuss von Alkohol. Dieser Zustand ist ausserst resistent gegen jede spezifische Therapie und belästigt die Kranken durch das heftige Wundbrennen, diese Stellen sind auch b

setzt, wie gerade die Zunge. Die späteren Stadien der sekundären Syphilis sind häufig durch papulöse Efflorescenzen, Geschwürsbildung am Zungenrand durch ausgebreitete Infiltration an der Zungenoberfläche, ausgezeichnet. Zu den Spätformen gehören Veränderungen der Zungenoberfläche, die sog. Psoriasis oder Leukoplakia linguae, die der Psoriasis mucosae oris völlig analog ist, die gleiche Resistenz gegen antiluetische Behandlung zeigt und ebenso wie die Affektion der Wangenschleimhaut den Boden für eine spätere Karzinomentwicklung abgeben kann.

Im Anschlusse möchten wir der glatten Atrophie der Zungenwurzel (Atrophia laevis baseos linguae) gedenken, welcher als einer persistierenden Veränderung geradeso wie der Psoriasis eine diagnostische Bedeutung bei fraglichen syphilitischen Erkrankungen innerer Organe zukommt. Es ist dieser Prozess nicht zu verwechseln mit den narbigen Veränderungen dieser Gegend, deren wir oben bei den sekundären Erkrankungen gedachten. Sie entsteht ohne Vorwissen der Kranken, wahrscheinlich durch eine Beteiligung des lymphatischen Apparates und stellt einen ähnlichen Zustand dar, wie man ihn bei Syphilisprozessen in manchen Geweben, z. B. der Atrophie des Herzmuskels, begegnet.

Häufiger als diese Prozesse entwickelt sich das Gumma in der Zunge und zwar als submukoses Gumma, welches rasch die Schleimhaut zum Zerfall bringt, bei zweckmässiger Behandlung aber bald vernarbt. Sein Lieblingssitz ist der Zungenrücken, doch finden sich auch häufig gummöse Infiltrate am Zungenrande entsprechend der örtlichen Reizwirkung scharfkantiger Zähne. Die im submukösen Gewebe und in der Muskulatur sich entwickelnden Gummata bilden durch ihre Grösse, eventuell durch ihre Aneinanderlagerung eine voluminöse Geschwulst der Zunge, welche, wenn kein Stillstand oder keine Rückbildung erfolgt, erweicht. Die Schleimhaut wird zerstört und es entleert sich eine rothbraune Masse. Die nun entstehenden Höhlen haben oft eine

bedeutende Tiefe, sehen meist spaltförmig aus, ihr Grund ist weisslich gefärbt, von nekrotisch zerfallendem Gewebe bedeckt. Die Geschwülste, noch mehr aber die Geschwüre, hindern die Kranken oft am Kauen und Sprechen, indem sie bedeutende Schmerzen bei Nahrungsaufnahme und beim Sprechen verursachen, so dass die Kranken unter diesem qualvollen Zustand bald herabkommen. Nach der Abheilung von exulcerierten Gummen kann die Zunge von tief eingezogenen Narben mit dazwischen liegenden Wülsten durchfurcht sein und ein gelapptes Aussehen zeigen.

Bleiben die Gummen lange bestehen, rezidivieren sie häufig, so können sie Veranlassung zur Bildung von Epitheliomen geben. Es fällt oft schwer bei dem kachektischen Aussehen der Kranken sagen zu können, ob man es noch mit einem Gumma und nicht schon mit einer malignen Neubildung zu tun habe. Lanzinierende Schmerzen, die Beteiligung der Drusen und schliesslich das Fehlschlagen der antiluetischen Therapie zeichnen das Karzinom vor dem Gumma aus, und so wird man mit der Diagnose baldigst ins Klare kommen (Tab. 57). Die gummösen Prozesse heilen an der Zunge mit narbigen Einziehungen aus, welche die Gebrauchsfahigkeit des Organes bedeutend behindern, haufig zu Verletzungen und zu Rezidiven führen, manchmal auch zu Entwicklung eines Epithelialkrebs Veranlassung geben, wie wir dies in einem eigenen Falle genau beobachten konnten (Tab. 57a).

Neben der gummosen Form findet sich eine diffuse Infiltration (Glossitis interstitialis diffusa), wobei die Zunge auf grossere Partien oder in toto infiltriert und indurierт ist. Die Makroglossie auf luetischer Basis kann in hohem Grade das Sprechen und Kauen beeinträchtigen und dem Patienten auf diese Art grosse Beschwerden bereiten, obwohl Schmerzen meist völlig fehlen. Der Ausgang einer derartigen Makroglossie ist, wenn nicht eine antiluetische Therapie rechtzeitig eingeleitet wird, auf welche die indurative Glossitis in der Regel prompt zurückgeht, entweder der, dass eine blei-

bende schwielige Verdickung des Organes resultiert, oder auch eine infolge narbiger Atrophie auftretende hochgradige Verdunnung der Zunge, welche in eine bis pappendeckeldunne Scheibe umgewandelt werden kann. Die letztgenannten Prozesse sind naturlich einer antiluetischen Therapie nicht mehr zugänglich.

Der Zungengrund ist auch haufig der Sitz gummoser Neubildungen, welche sich in dem adenoiden Gewebe daselbst bilden, Geschwüre und Infiltrationszustande hervorrufen, deren Diagnose oft schwer ist, weil sie den Kranken anfanglich keine fuhlbaren Beschwerden verursachen Erst ein langer anhaltender Geschwursprozess bringt die Kranken dazu, sich untersuchen zu lassen. Dabei ist die Palpation mit dem Finger ebenso von Wichtigkeit wie die Untersuchung mit dem Kehlkopfspiegel. Es lasst sich die Schwierigkeit der Verwechslung mit tuberkulosen Geschwuren oder mit zerfallenen Epitheliomen nicht verkennen und man ist lediglich auf die Begleiterscheinungen der Syphilis und den Erfolg der Therapie angewiesen.

Wahrend papulose Effloreszenzen an den Tonsillen im Sekundarstadium zu den haufigsten Erscheinungen gehoren, sind hier gummose Produkte sowohl der diffusen als auch der zirkumskripten Form weit seltener. Meist ist die gummose Erkrankung beiderseits ausgebildet und veranlasst eine betrachtliche Volumsvergrosserung der Tonsillen, welche den Zugang zur Tubenmundung verlegen, Schluckstorungen veranlassen, sowie der Sprache ein eigenartiges klangloses Geprage geben konnen. In anderen Fallen sind die Tonsillen von lochformig exulzerierten multiplen Gummen durchsetzt. Exulzerierte Tonsillargummen lassen sich manchmal nur schwer gegen Sarkome oder Karzinome abgrenzen

Die Ansatzstelle des weichen an den harten Gaumen ist ein Lieblingssitz gummoser Neubildungen, welche sich vor allen andern durch ihren raschen Zerfall auszeichnen, bevor noch der Kranke zur Kenntnis einer Erkrankung gelangt, entwickelt sich, fast uber Nacht, ein

Geschwur und eine Perforation. Rasche Hilfe kann mitunter den Prozess lokalisieren, auch die Perforation zum Verschluss bringen oder wenigstens einen grossen Teil des weichen Gaumens retten, so dass ein operativer Verschluss nach Ausheilung des Prozesses möglich wird. Versäumt jedoch der Kranke, ärztliche Hilfe aufzusuchen, so macht der Zerfall rapide Fortschritte und nach 1 bis 2 Wochen sehen wir die Kranken bloss mit Residuen des Randes des weichen Gaumens, an welchem noch die infiltrierte Uvula hängt. Reissen diese Residualspangen durch, so kann es durch Aspiration der geschwellten Uvula zu Suffokationserscheinungen kommen, so dass es unter solchen Umständen besser ist, die losen Reste abzutragen. Diese Zerstörungen des Gaumens setzen zumindest narbige Verziehungen des Isthmus faucium, wenn nicht die Arcus selbst in den Zerfall einbezogen worden sind. Die nach Abheilung des floriden Prozesses manchmal restierende Verwachsung des weichen Gaumens mit der rückwärtigen Rachenwand wird nach Neumann durch die Unbeweglichkeit der erkrankten Gaumen und Rachenmuskulatur infolge Myositis des M. palatoglossus und palatopharyngeus, myeloglossus, buccopharyngeus und constrictor pharyngis begünstigt.

Ebenso rasch zerfallen die Gummen am harten Gaumen, seien sie in der Submucosa oder im Periost entwickelt und bald folgt die Perforation derselben. Der Knochen selbst wird von Karies ergriffen, und in kurzer Zeit erfolgt das Ausfallen einer ganzen sequestrierten Knochenpartie oder durch allmähliches Zerbröckeln und Ausstossen des Detritus. Die nun entstandene Verbindung zwischen dem cavum oris und cavum nasale belästigt den Kranken, auch nachdem bereits eine Vernarbung erfolgt ist, da sie den Genuss von Trank und weicher Speise, sowie das Sprechen unmöglich macht. Viele Kranke behelfen sich mit der Tamponade dieser Oeffnungen, besser jedoch ist der Verschluss durch eine Gummiplatte oder, wenn nicht gar zu grosse Zerstörungen erfolgt sind, durch Operation (Tab. 56a und 56b).

In seltenen Fallen kann ein Geschwursprozess der seitlichen Rachenwand durch Arrosion grosserer Gefasse einen plotzlichen todlichen Ausgang herbeifuhren.

Die hintere Rachenwand ist mitunter selbstständig, von der Rachentonsille ausgehend, haufig aber durch Uebergreifen des Prozesses vom cavum nasale oder aus dem isthmus faucium Sitz gummoser Erkrankungen. Die Schleimhaut wird durch eine rapid um sich greifende Zerstorung unglaublich schnell in ein grosses Geschwur verwandelt, welches das cavum pharyngonasale nach ruckwarts abschliesst: der Zerfall kann bis in das Periost und selbst auf die Wirbelknochen vordringen (Tab. 56b).

Je nach den gesetzten Zerstorungen gestalten sich auch bei eventueller Heilung die daraus resultierenden Deformitaten Es kommt mitunter zur ganzlichen Verschliessung des Nasenrachenraumes oder zu teilweisem Abschluss durch narbige Verziehung der Reste des weichen Gaumens und der Arcus. Die Zungenbasis wird hierdurch gegen die hintere Rachenwand gezogen die Kommunikation mit der Speiserohre und dem Kehlkopf bleibt mitunter durch eine kleine Oeffnung vermittelt. Durch diese Verhaltnisse sind die Kranken oft derart beim Schlingen behindert, dass sie sich zu operativer Nachhilfe entschliessen mussen. Aber auch das Atmen bei Verschluss des cavum pharyngo-nasale ist fur die Kranken recht beschwerlich, da sie mit offenem Mund atmen, wodurch Kehlkopfaffektionen, Bronchialkatarrhe und tiefere den Atmungsakt noch schwerer behindernde Prozesse entstehen.

Am wenigsten haufig ist die Schleimhaut der Wangen und Lippen Sitz von gummosen Geschwuren. Dasselbe gilt auch von der Gingiva Die etwa vorkommenden Gummen und Infiltrate sind noch am haufigsten an den Lippen, parallel dem cavum oris anzutreffen (Tab. 41a)

Diese Geschwure haben jedoch keine besonderen Eigentumlichkeiten vor den ubrigen. Sie sind mitunter von differentialdiagnostischer Bedeutung gegenuber tuber-

kulosen Zerstörungen der Mundschleimhaut oder einem Epithelialkrebs. Diesbezuglich sei in Kurze erinnert, dass man an der Peripherie tuberkulöser Geschwure haufig Tuberkelknotchen bemerkt und der Grund niemals die massige Infiltration erreicht, welche die Syphilis auszeichnet; auch sind die tuberkulösen Erscheinungen selten primar, man findet daneben gewohnlich vorgeschrittene Erkrankungen des Respirationstraktus.

Der Epithelialkrebs hat im allgemeinen einen langsameren Verlauf als die Syphilisprozesse, namentlich wenn letztere in gummösen Schleimhautinfiltraten bestehen. Ueberdies schwellen bei Syphilis die submaxillaren Drusen selten an, wogegen sie bei länger bestandenem Karzinom stets in Mitleidenschaft gezogen werden. Endlich fuhren die schon erwahnten therapeutischen Eingriffe zur Differentialdiagnose.

Mehrmals wurde im Spatstadium eine syphilitische Erkrankung der Speicheldrusen beobachtet. So beschrieb Lancereaux ein Gumma der Glandula submaxillaris. Dabei ist die Druse derb, zeigt zahlreiche Einziehungen zwischen den einzelnen Drusenlappchen, die

tiert. Die Erkrankungen der Speicheldrusen treten gewohnlich zugleich mit anderen gummosen Produkten an der Mund-, Rachen und Nasenschleimhaut auf.

Oesophagus.

Gleichwie an allen übrigen Schleimhäuten können auch an der Mukosa des Oesophagus, allerdings in sehr seltenen Fallen, im Sekundärstadium papulose und geschwurig zerfallende Infiltrate auftreten, die aber kaum zu besonderen Beschwerden Veranlassung geben und daher nur selten gelegentlich einer oesophagoskopischen Untersuchung entdeckt werden Auch gummose Prozesse scheinen hier nicht haufig zu sein, sie wurden teils als zufallige Befunde bei Autopsieen teils gleichzeitig mit anderen schweren Viszeralerkrankungen bei hereditarer Lues konstatiert. Ihre Entstehung ist entweder eine primare oder es handelt sich um vom Schlundkopfe, den Mediastinaldrusen sowie auch vom Magen fortgeleitete Geschwursprozesse. Hierbei kann es zu ausgedehnten Ulzerationen im Thoraxinnern, Perforation der Oesophaguswand mit konsekutiver akuter Mediastinitis kommen. Nach Ausheilung tiefer reichender Gummen in der Oesophaguswand resultieren konstringierende, das Lumen des Oesophagus oft betrachtlich verengernde Narben, welche zu hochgradigen Schlingbeschwerden Veranlassung geben. Ein derartiger Narbenprozess ist als bleibendes Residuum einer abgelaufenen Entzundung einer antiluetischen Therapie nicht mehr zugänglich.

Magen.

Der im Fruhstadium der Syphilis unter den Erscheinungen eines akuten oder subakuten Magenkatarrhs mitunter vorkommende Zustand kann nicht ohne weiteres als direkte Folge der syphilitischen Infektion aufgefasst werden, da hierfur bisher das anatomische Substrat fehlt, sondern ist wohl eher in den meisten Fallen der Ausdruck eines allgemeinen Darniederliegens der Verdauungs-

funktionen, zumal er oft gleichzeitig mit Leber oder Nierensyphilis bei bestehender Anamie, Ikterus und selbst Kachexie auftritt. Zu noch grosserer Vorsicht in bezug auf die Beurteilung des spezifischen Charakters muss der Umstand gemahnen, dass sich eine Gastritis im Sekundarstadium relativ haufig bei herabgekommenen schwachlichen Individuen mit einem maligneren Syphilisverlauf, namentlich aber bei Alkoholikern findet.

Im Spätstadium kommen an der Magenschleimhaut sowohl diffuse Infiltrationen wie zirkumskripte knotige Gummen vor. Derartige Prozesse sind vielfach durch Autopsie bestatigt worden. Sie treten zumeist im pylorischen Teile und an der kleinen Kurvatur auf, kommen aber auch an der Kardia vor, die Infiltrate entwickeln sich in der Submukosa und breiten sich sowohl gegen die Mukosa als auch gegen die Serosa der Magenwandung aus. Schon Virchow fand bei einschlagigen Obduktionen die Schleimhaut des Magens etwas dicker, stark gerotet oder leicht schiefrig und am Pylorus verdickt. Diese Hypertrophie des Pylorus wurde von mehreren Autoren (Fauvel) bestatigt. Gummen der Magenwand bilden harte plattenformige bis handtellergrosse Infiltrate von gelblich weisser Farbe (Birch-Hirschfeld). Ausserdem wurden an der Magenschleimhaut auch mehrfache Ulzerationen gefunden, die zum Teil einem peptischen Magengeschwure recht ahnlich waren und deren syphilitische Natur nicht immer sicher erschlossen werden konnte. Doch sind Falle mitgeteilt worden, bei denen aus der histologischen Untersuchung mit Sicherheit hervorging, dass es sich um durch Syphilis bedingte Ulzerationen der Magenschleimhaut handelte, so dass die Existenz eines syphilitischen Magengeschwures, das klinisch ganz die gleichen Symptome wie das Ulcus rotundum hervorruft, nicht mehr bezweifelt werden kann. Buday konstatierte eine erhebliche Infiltration der Submukosa, welche durchschnittlich dreimal so dick als im normalen Zustande ist. Diese Infiltration [illegible] von der unmittelbaren Peripherie des Ulcus [illegible]

die umgebenden Teile aus, um plotzlich in normale Submukosa uberzugehen. Die Schleimhaut ist nur wenig von Zellen des Granulationsgewebstypus infiltriert. In der Hohlung des Ulcus zeigt die Muskelschicht, soweit sie vorhanden ist, grosse Veränderungen. Muskelfasern und -Bundel sind durch ein Granulationsgewebe getrennt, an manchen Stellen hat die Granulation die Muskelzellen ganzlich verdrangt; die Zellen sind teils rund, teils ei- oder spindelformig In manchen Fallen wurden auch charakteristische syphilitische Wandveranderungen in den Gefassen der Magenschleimhaut gefunden. So konstatierte E. Fraenkel an den Arterien und Venen der Submukosa: 1. Proliferation der Endothelialbestandteile; 2. Einwachsen derselben Elemente, welche in der benachbarten Submukosa erscheinen, in die venosen Wande

Die klinische Diagnose der Magensyphilis ist eine der schwierigsten Aufgaben des Internisten und Syphiliologen. Zweifellos sind zahlreiche in der Literatur mitgeteilte Falle nicht einwandfrei; dies gilt in erster Linie von den Fallen angeblich syphilitischer Haematemesis, bei denen eine Jodbehandlung die Magenblutung zum Stillstand brachte. Wir haben schon erwahnt, dass ein syphilitisches Magengeschwur sich klinisch nicht von einem peptischen unterscheidet und genau dieselben Erscheinungen, Schmerzen, Erbrechen, Haematemesis, Stenosenerscheinungen hervorrufen kann Andrerseits geht es aber nicht an, jeden bei einem Syphilitischen auftretenden Prozess einer Magenstorung direkt auf Syphilis zu beziehen.

Bei ausgedehnten Ulzerationsprozessen der Magenwand kann es zu Perforationsperitonitis oder nach Ablauf des Entzundungsprozesses zu ausgedehnten Verwachsungen mit der Umgebung kommen. Derartige Verwachsungen ähneln dann sehr jenem in seiner Aetiologie noch unaufgeklärten Zustande, den man als Linitis plastica bezeichnet. Der Magen ist hierbei verkleinert, starr infiltriert und in dichtes Narbengewebe ringsum eingebettet Ebenso wie Haematemesis wurde auch ge-

legentlich Melaena beobachtet (Buday, Hiller), doch ist auch dieses Symptom mit Vorsicht zu deuten, da es auch bei Leber- und Darmsyphilis vorkommt. Einhorn, der sich um die Klinik der Magensyphilis grosse Verdienste erworben hat, trennt vornehmlich drei klinische Bilder: 1. Geschwure, 2. Geschwülste, 3. Pylorusstenose. Letztere Form kann in hochgradigen Fällen einen operativen Eingriff erheischen, wie dies bei dem Patienten von Hemmeter und Stokes der Fall war, bei welchem wegen chronischer hypertrophischer Gastritis mit hyperplastischer Pylorusstenose und quälenden Stenosenerscheinungen die Heineke-Mikuliczsche Operation ausgefuhrt wurde; der Patient starb vier Tage später an einer septischen Peritonitis. Hingegen wurde ein Fall Lafleurs bei dem ein Sanduhrmagen mit stellenweiser Ulceration und Narbenbildung vorlag, nach Kurettierung des Geschwursgrundes und Kauterisierung der Oberflache geheilt; die histologische Untersuchung eines exzidierten Schleimhautstückchens bestätigte die Diagnose.

Darmkanal.



prozesse. Die syphilitischen Darmgeschwure treten — nach den nicht sehr zahlreichen bisher vorliegenden anatomischen Untersuchungen — in zwei Formen auf: entweder besteht eine zirkumskripte Infiltration (gummöse Enteritis), bei der die Follikel intakt sind, dagegen die Schleimhaut gelockert und exulzeriert ist (hierbei handelt es sich nach Rieder histologisch nicht um eigentliche Geschwure, sondern um zerfallene Neubildungen), oder aber es sind die Peyerschen Plaques der primare Sitz der Infiltration und die umgebende Schleimhaut erkrankt erst sekundar unter geschwürigem Zerfall (Enteritis follicularis syphilitica). Bei dem letzteren Zustande liegt eine fur Syphilis hochst charakteristische Veranderung der Lymphfollikel vor; dieselben stellen eine Praedilektionsstelle fur den syphilitischen Prozess im Darme dar. Endlich finden sich auch Ulzerationen der infolge von Syphilis amyloid degenerierten Darmschleimhaut (Neumann).

Die syphilitischen Geschwurprozesse lokalisieren sich mit Vorliebe im oberen Anteile des Dunndarmes, namentlich im Jejunum, sind im Kolon sehr selten und stellen eigentumlich starre, bis talergrosse, die Schleimhaut, Submucosa und Muscularis durchgreifende Infiltrate dar, nach deren Zerfall quergestellte, fast ringformige Substanzverluste mit buchtigen, scharf abgesetzten Schleimhautrandern und einem starren, bald speckig belegtem, bald narbigem Grunde, Verdickungen und pseudomembranosen Bildungen an der Serosa entstehen. Durch letztere Erscheinungen sowie durch Verwachsungen von Darmpartien konnen Stenosenerscheinungen bedingt werden. So beobachtete Borchard Ileus infolge eines Syphiloms der Flexura lienalis; nach vorubergehender Anlegung eines Anus praeternaturalis im Colon ascendens und Einleitung einer antiluetischen Kur trat vollige Heilung ein.

Rektum.

Im Gegensatz zu den oberen Darmpartien ist das Rektum und besonders die Analgegend ein Lieblingssitz syphilitischer Produkte in allen Stadien. Neben den meist durch Coitus per anum kommenen Primaraffekten, die in der Regel an [illegible] falten sitzen, in seltenen Fällen auch schon oberh[illegible] Sphinkter beobachtet wurden (Lang) sind Pa[illegible]d anum eine der alltäglichsten Rezidiverscheinu[illegible]ler Fruhperiode (s. S.).

Im Spätstadium sind [illegible]öse Erkrankungen des Mastdarmrohres nicht selten [illegible] konnen zu schweren bleibenden Folgen fuhren. [illegible]ler Regel bleibt nach einem tiefer greifenden Ulze[illegible]nsprozess der Schleimhaut eine Striktur zurück, [illegible]eshalb bei Gummen der Anorektalgegend die Prognose stets mit Vorsicht zu stellen ist. haufig wird in spaterer Zeit infolge der Stenosenerscheinungen eine Operation notwendig oder der schwere Prozess bringt durch die hochgradige Schmerzhaftigkeit, das Fieber, die Blutverluste und bedeutende Sekretion aus dem Mastdarm die Kranken so sehr herunter, dass sie einer ofters durch Sekundarinfektion auftretenden Periproktitis oder selbst Peritonitis erliegen.

Gewohnlich nimmt der gummose Prozess vom analen Teil des Rektums seinen Ausgang und bedingt knapp oberhalb des Sphinkter eine ringformige Striktur, wobei der Infiltrationsprozess auch nach aussen auf die Analschleimhaut ubergreift und knollige, gleichmassige derbe Knoten der Analfalten bildet, die sich durch die erwahnte Eigenschaft ihrer Konsistenz von den weichen Haemorrhoidalknoten unterscheiden. Der gummöse Prozess kann aber auch in höher gelegenen Partien des Rektums bis zur Flexura sigmoidea zuerst submukos sich entwickeln, worauf es zu fortschreitender, meist zirkulär angeo Infiltration auf die Mukosa und Muskularis kommt. reicht die Infiltration auch ins periproktale Gewe- führt, wie erwahnt, zu einer lebensbedrohenden Pe titis, bei Frauen ist manchmal auch das rektov

Gewebe ergriffen. Neumann beobachtete einen todlich endigenden Fall, bei dem ein Exsudat im Cavum Douglasii vorlag. Auch die Bildung einer Rektoperinealfistel wurde beobachtet (Lecorché).

Der Anus ist bei strikturierenden Geschwürsprozessen des Rektums sehr haufig mit affiziert, der Sphinkter ist erschlafft, der Anus von Fissuren oder Geschwuren durchsetzt. Neumann weist auf die Häufigkeit einer syphilitischen Myositis des Sphinkter ani externus hin. Es kann auch zu einer Analstriktur kommen, die eine Sphinkterdehnung nach Récamier erfordert (Zappula).

Bei der histologischen Untersuchung der syphilitischen Mastdarmgeschwure finden sich nach Rieder im Granulationsgewebe fur Syphilis charakteristische meso- und endovaskulare Wucherungen der Venen, auf deren Erkrankung nach Ansicht dieses Autors das Hauptgewicht zu legen ist. Das haufigere Vorkommen syphilitischer Mastdarmstrikturen beim Weibe erklart Rieder aus anatomischen Verhaltnissen, indem hier der luetische Prozess der Vulva per contiguitatem auf dem Wege der Blutbahnen leichter zum Rektum emporkriechen konne, als beim Manne, wo der Prozess erst auf dem Umwege des Plexus vesicalis und pudendalis zum Plexus haemorrhoidalis gelange.

Die Folgezustande der syphilitischen Rektalerkrankung erheischen haufig chirurgische Eingriffe Es kann eine Exzision der Striktur, eventuell sogar des grossten Teiles des Mastdarmes, bei herabgekommenen Individuen die Anlegung eines Anus praeternaturalis erforderlich sein.

Ob der mit hochgradigen Rektalstrikturen einhergehende ulzerativ-hyperplastische Prozess der weiblichen Urogenitalgegend, der als Ulcus chronicum elephantiasticum, Esthiomène oder nach Neumann und Lowenbach als Gumma urethrae bezeichnet wird, mit Syphilis etwas zu tun hat, muss vorlaufig dahin gestellt bleiben. Matzenauer beobachtete einen derartigen Fall, in welchem spater eine frische

Infektion mit Syphilis erfolgte, was naturlich gegen die luetische Genese spricht.

Leber.

Unter den inneren Organen nimmt, was die Häufigkeit des Prozesses anbelangt, die Leber den ersten Platz ein. Kommt es einmal zur Erkrankung innerer Organe infolge von Syphilis, so kann man mit grosser Wahrscheinlichkeit auch auf eine Beteiligung der Leber rechnen, wenn sich auch die Störungen in anderen Organen noch vorwiegend geltend machen. Aber auch allein erkrankt die Leber, man unterscheidet gemeinhin zwei Formen: Die interstitielle und die gummöse Hepatitis.

Fast immer kommen diese beiden pathologischen Veränderungen nebeneinander vor. Wir finden bald nur Abschnitte des Organs, mitunter aber auch die ganze Leber von dem Prozesse ergriffen.

Neben diesen beiden Hauptformen kann man die Lebersyphilis nach Litten) pathologisch-anatomisch folgendermassen einteilen: 1. Perihepatitis (die häufigste Form) 2. amyloide Entartung 3. syphilitische

unter dem Ligamentum suspensorium. Gewöhnlich trifft man sie im Zustande der Nekrose oder der Verkäsung, von mehr oder weniger dichten Bindegewebszügen umschlossen, welche strahlenartig und unregelmässig weit in das umgebende Parenchym ausstrahlen und dasselbe in unregelmässig grossen Inseln von Lebergewebe zerteilen. Unter der Wucherung des gummösen Granulationsgewebes selbst geht das Lebergewebe zugrunde und es bleiben nur die feineren Gallengänge, häufig auch in Wucherung begriffen, übrig. Mit der Resorption der käsigen Massen, dem partiellen Schwunde des Granulationsgewebes, seiner teilweisen Umwandlung in fibröses Bindegewebe kommt es zu tiefen narbigen Einziehungen an der Oberfläche, ja förmlichen Abschnürungen einzelner Abschnitte. (Hepar lobatum.) Reichliche und gehäufte Entwicklung von Gummen in einem Bezirke oder in einem Lappen kann so zum Schwunde grosser Anteile, ja eines ganzen Lappens führen — während eine über das ganze Organ verbreitete Gummenbildung eine diffus verbreitete Bindegewebswucherung und Sonderung des Leberparenchyms in kleineren Inseln zur Folge hat, die sogenannte Cirrhosis syphilitica, die sich durch die ungleichmässige (am Ort ehemaliger Gummen reichlichere, sonst geringere) Bindewebsbildung auszeichnet. Entsprechend dem Schwunde von Lebergewebe kommt es an den restierenden Teilen zur Hypertrophie und Regeneration, die sich bald in einer Vergrösserung der Inseln von Lebergewebe zeigt, wodurch knollige Protuberanzen an der Oberfläche, vergrösserte Läppchen an der Schnittfläche entstehen, bald in einer Vergrösserung eines ganzen Lappens bestehen kann, so sahen wir bei einer syphilitischen Schrumpfung des rechten Leberlappens den linken bis zur Grösse des ersteren hypertrophiert.

Daneben gehen peritoneale Adhäsionen, Zerrungen teils des Organes, teils der Gallenblase und der grossen Gallenwege einher, die nicht minder als die durch die Tumoren und die Bindegewebsentwicklung bedingte Zirku

lationsstorung der Vena portae und ihrer Verzweigungen zu den mannigfachen Storungen und Beschwerden in vivo Veranlassung geben (Icterus syphiliticus).

Bei Lebertumoren, welche hochgradige Beschwerden veranlassen, kann ein operativer Eingriff partielle Leberresektion erforderlich werden. Eine derartige Operation wurde bisher in acht Fällen unternommen (Albert, Tricomi, Tillmanns, Lauenstein, Wagner, Bastianelli, H. B. Schmidt, E. Ullmann; drei dieser Patienten starben im Anschlusse an die Operation, während fünf geheilt blieben. Die Operation war fast immer auf Grund einer irrigen Diagnose (tuberkuloser Tumor des Querkolons, Karzinom einer Wanderniere, Lebersarkom usw.) unternommen worden.

Pankreas.

So sehr wir bei hereditärer Syphilis am Pankreas Anhaltspunkte für die Affektion dieses Organs vorfinden, so selten trifft man dieselbe bei der akquirierten Syphilis der Erwachsenen. Es sind sowohl eine gummöse Erkrankung als auch Veränderungen infolge einer Erkrankung der Gefässe bekannt geworden, diese stellen jedoch eine grosse Seltenheit vor und können kaum in vivo erkannt werden, wenn nicht gleichzeitig anderwärtige gummöse Prozesse die Vermutungsdiagnose aufstellen lassen.

Schlagenhaufer hat einen Fall von Pancreatitis syphilitica indurativa bei akquirierter Lues ausführlich beschrieben. Schon vorher beschrieben Rokitansky schwielige Degeneration des Pankreas bei gleichzeitiger syphilitischer Leberaffektion, Lancereaux diffuse Induration sowie umschriebene Gummen des Organes, Chvostek narbige Einziehung im Schweife des Pankreas, Drozda neben Leber-, Milz und Nierensyphilis ausgedehnte schwielige Entartung usw.

Obere Luftwege.

Nase.

Hier können sowohl die Schleimhaut wie die knorpeligen und knochernen Teile des Nasengerüstes erkranken; erstere ist viel häufiger betroffen und oft der alleinige Sitz der Krankheit. Bei einem universellen papulosen Exanthem finden sich gelegentlich auch papulose Infiltrate der Nasenschleimhaut, welche eine ausgesprochene Tendenz zum Zerfall haben. Mehrere Autoren nehmen eine katarrhalische Koryza des Frühstadiums an, deren spezifische Natur aber nicht sicher erwiesen ist.

Im Spätstadium erkrankt in den meisten Fällen das Grenzgebiet zwischen knorpeligem und knochernem Septum an einer gummosen Periostitis, welche sich von hier aus auf die umgebenden Schleimhaut- und Knorpelteile ausbreitet. Es kommt häufig zur Perforation und raschen Zerstörung des Septums, die eingeführte Sonde dringt an dieser Stelle auf rauhen Knochen. Die subjektiven Symptome, welche diesen oft zu schweren Destruktionsprozessen des ganzen Nasengerüstes führenden Prozess einleiten, sind äusserst gering; Schmerzen fehlen in der Regel vollständig, es besteht nur eine ausgesprochene Kakosmie, welche dem Kranken sehr lästig fallen kann. Die Sekretion ist in der Regel nur gering, es bilden sich an der betreffenden Stelle bräunliche Borken und Krusten, nur bei ausgedehnten nekrotischen Prozessen werden grössere Mengen jauchigen Sekretes gebildet, welche, wenn sie verschluckt werden, Magenstörungen bedingen können. Im weiteren Verlaufe geht bei schweren Fällen und fehlender Behandlung das Septum samt den Muscheln in grösserer Ausdehnung zugrunde, zuweilen tritt Durchbruch des knochernen Nasenbodens gegen die Mundhöhle zu ein, welcher Prozess eine Sprach- und sogar eine Schluckstörung infolge Eindringen flüssiger Speise in die Nasenhöhle bedingen kann. Ist ein derartiger gummoser

Prozess vollig abgeheilt, so muss diese Perforationsöffnung, um die genannten Störungen zu verhindern, mit einer Prothese gedeckt werden; kleinere Löcher lassen sich durch eine plastische Operation oder Paraffininjektionen in die Umgebung verschliessen.

Eine für Syphilis sehr charakteristische bleibende Entstellung ist die Sattelnase, welche durch Einsinken des Nasenrückens nach Zerstörung des knorpeligen Septums bedingt wird. Dieselbe tritt besonders bei Profilansicht deutlich hervor; der Nasenrücken ist in der Höhe der Knochenknorpelgrenze eingewölbt, der untere Teil der Nase, die Nasenspitze und die Nüstern, leicht everniert. In neuerer Zeit hat man derartige Sattelnasen vielfach mit Erfolg nach der Methode von Gersung durch Paraffininjektionen ganz oder teilweise korrigiert.

Eine zweite für die Nasensyphilis recht charakteristische Erscheinung ist die Sequesterbildung; es kommt häufig zu spontanem Abgang kleiner durch Knochenkaries abgelöster Knochenspangen, die manchmal auch operativ entweder durch die äussere Nase entfernt

diffuse Syphilom der Nasenschleimhaut auf, das zu einer meist einseitigen gleichmassigen Verdickung der Schleimhaut des Septums und der Muscheln fuhrt und von einer spärlichen ubelriechenden Sekretion begleitet ist.

Ausgedehnte gummose Zerstorungsprozesse in der Nase bedrohen auch die umgebenden Organe und schadigen die Funktion des Organes als Sinnesorgan und Teil des Respirationsapparates. Bei vollstandiger Konsumierung der Schleimhaut konnen die Fasern des Olfaktorius zugrunde gehen, wodurch bleibender Verlust des Geruchsinnes, **Anosmie**, auftritt.

Die Nebenhohlen werden in selteneren Fallen gleichfalls mit ergriffen, durch sekundare Infektion mit den banalen Eitererregern kann es nach Eroffnung der Hohlen zu Empyem der Highmors- oder Keilbeinhohle kommen. Auch die hinteren Siebbeinzellen wurden mehrfach syphilitisch erkrankt gefunden, wobei es gelegentlich zu Meningitis mit todlichem Ausgange kam. Ferner kann die syphilitische Knochennekrose der Nase auch auf andere Gesichts- und Schadelknochen, Oberkiefer, Orbita, Stirnbein usw. übergreifen und die fur diese Prozesse charakteristischen Folgeerscheinungen, Exophthalmus, Amaurose, Meningitis hervorrufen.

Kehlkopf.

Die Kehlkopfsyphilis ist etwas seltener als die der Nase, in Landern, wo die Syphilis endemisch vorkommt, aber immer noch relativ haufig (nach Gluck 22,2% aller Spätformen).

Im Fruhstadium sind Papeln im Kehlkopf ein sehr gewohnlicher Befund. Sie sitzen am Kehldeckel, den wahren Stimmbandern sowie in der Gegend der Aryknorpeln und prasentieren sich laryngoskopisch als hirsekorn- bis stecknadelkopfgrosse, an der Rucksetite der Epiglottis selbst erbsengrosse graurotliche oder weissliche prominente Knotchen, die einer intensiv geroteten und geschwellten Schleimhaut aufsitzen und meist bald exulze-

rieren; in schweren Fällen konnen selbst luxurierende, framboesiforme Exkreszenzen bilden. Papeln an den Stimmbandern verursachen Heiserkeit und Sprechbeschwerden und zwar ist dies um so mehr der Fall, je weiter vorne sie an den wahren Stimmbandern sitzen. Sie zeigen eine grosse Neigung zum Rezidivieren, namentlich bei Zigarettenrauchern, und finden sich naturgemass haufig bei Leuten, welche genotigt sind, viel oder recht laut zu sprechen bezw. zu singen, Sangern, Schauspielern, Offizieren, Kutschern usw.

Wie an anderen Schleimhauten wird auch im Kehlkopf von manchen Autoren eine durch Syphilis bedingte einfache katarrhalische Erkrankung des Fruhstadiums, Laryngitis catarrhalis syphilitica angenommen, deren syphilitische Genese aber unerwiesen ist.

Im Spatstadium erkrankt die Kehlkopfschleimhaut entweder zirkumskript gummos oder diffus infiltrativ. Die Kehlkopfgummen entwickeln sich wie jene der Nase sehr schleichend, ohne subjektive Beschwerden und konnen schwere Destruktionsprozesse des Kehlkopfes und Kehldeckels im Gefolge haben. Letzterer kann in eine starre, fast unbewegliche Masse verwandelt werden, so dass ein laryngoskopischer Einblick in den Kehlkopf unmoglich wird. Oder aber der Kehldeckel ist bis auf rudimentare Narbenstrange vollig eingeschmolzen, wobei trotzdem der Schlingakt noch ausfuhrbar sein kann. Ferner konnen sowohl die aryepiglottischen Falten wie die Stimmbander durch gummose Prozesse zu plumpen Wulsten verdickt sein, wodurch eine hochgradige Sprachstorung bedingt ist.

Die meist sehr rasch exulzerierenden und ausgebreitete Destruktionsprozesse erzeugenden Kehlkopfgummen heilen mit Narbenbildungen ab, die ihrerseits wieder zu hochgradigen Funk[illegible]gen des Organes Veranlassung geben konne[illegible] zu narbiger Fixation der Epiglottis, binde[illegible]artiger Verbindung der aryepiglottischen [illegible]timmbander, selbst zu vollstandigem Gl[illegible] aus diesen Prozessen

resultierenden Stenosenerscheinungen erheischen eine spezielle laryngologische Behandlung, die entweder in systematischer Dilatation der narbigen Verengerungen oder in Abtragung der brucken- oder gitterformigen Narbenstränge mit dem gedeckten Messer bestehen muss Bei drohenden Suffokationserscheinungen muss zur Tracheotomie geschritten werden. Die oben erwahnten papillären oder framboesiformen Wucherungen, bei denen es manchmal schwer zu entscheiden ist, ob sie dem Früh- oder Spatstadium angehoren, konnen mit der galvanokaustischen Schlinge abgetragen werden. Durch einen derartigen Eingriff wird oft die Sprachstorung vollig und dauernd beseitigt

Luftrohre.

Papeln in der Trachea sind ein recht seltener Befund, was wohl damit zusammenhangt, dass im Frühstadium nur selten eine Trachoskopie vorgenommen wird.

Gummen der Trachea sitzen mit Vorliebe an der Bifurkationsstelle und konnen durch ulzerative Zerstorung des Knorpels lebensbedrohende Konsequenzen nach sich ziehen: eitrige Peribronchitis und Mediastinitis, Aspirationspneumonie, Durchbruch in den Oesophagus, Verblutung durch Arrosion eines grossen Gefasses der Umgebung (Aorta, Pulmonararterie, Vena anonyma usw.)

Durch tracheale Gummen wird das Symptomenbild der Trachealstenose ausgelost. Hierbei ist nach Gerhardt die inspiratorische Einziehung der Rippenknorpel auf der befallenen Seite verstarkt, die Erweiterung derselben geringer, der Stimmfremitus erhoht Wie im Kehlkopf, resultieren auch in der Trachea nach ulzerierten Gummen brucken- oder gitterformige Narbenzuge, welche abermals zu Stenosenerscheinungen fuhren konnen Auch diese Narbenstrange erfordern eine laryngologische Behandlung (Dilatation oder blutige Abtragung der oft strickleiterartig die ganze Trachea durchsetzenden Strange.)

Lunge und Bronchien.

Bei akquirierter Syphilis ist eine Lungenaffektion seltener als bei hereditärer. Ihre Diagnose ist oft recht schwierig, da herabgekommene Individuen mit maligner Syphilis leicht eine Tuberkulose akquirieren können, welche dann eine Lungensyphilis vortauschen kann. Die Differentialdiagnose wird um so schwieriger, als Syphilitiker mit hochgradiger Anämie häufig an Larynxaffektionen, Husten, Heiserkeit und hektischem Fieber leiden, welche Symptome den Verdacht einer Lungenaffektion nahelegen, ohne dass aber eine solche besteht. Die Diagnose kann in vivo nach Ausschluss von Tuberkulose (Sputumuntersuchung auf Tuberkelbazillen, Tuberkulinreaktion) durch den Nachweis gleichzeitig bestehender anderweitiger Syphilissymptome und aus der günstigen Wirkung einer antiluetischen Therapie, namentlich des Jodkalium nur mit Wahrscheinlichkeit gestellt werden. Hierbei ist besonders auf das gleichzeitige Vorhandensein von Kehlkopfsyphilis zu achten, da fast nie Lungensyphilis ohne die letztere vorkommt.

Pathologisch-anatomisch lassen sich drei Formen unterscheiden (Aufrecht): 1. eine rein bindegewebige Hyperplasie des Lungengewebes, 2. eine diffuse gummöse Infiltration des Lungenparenchyms und 3. umschriebene Gummaknoten. Die letztgenannte Form ist bei akquirierter Lues häufiger als bei kongenitaler.

Häufig ist bei Lungensyphilis die Pleura mitergriffen. Ebenso wie von den Lungen kann der Prozess auch von einer Periostitis syphilitica des Thoraxskelettes auf die Pleuren übergreifen. Selten nur findet sich eine primäre Pleuritis syphilitica, als deren Symptome Fieber, Abmagerung, Fehlen von Tuberkelbazillen, trockener Husten, Atembeschwerden angegeben werden.

Auch an den Bronchien wurden mehrfach Gummen beobachtet, meist zusammen mit Trachealgummen der Bifurkationsstelle, wobei es zu den Erscheinungen der Tracheobronchostenose kommt. Durch Peri-

bronchitis mit Zerstorung der Schleimhautwand kommt es durch sekundare Infektion zu ausgedehnten Eiterungsprozessen im Mediastinum, die eine sehr uble Prognose geben. Die Gummen entstehen entweder in der Bronchialschleimhaut selbst oder aber durch Uebergreifen des gummosen Prozesses von den peribronchialen Lymphdrusen, der Trachea usw. Gleichzeitig kann sich Periostitis des Sternums mit Nekrose und Perforation nach aussen, Periostitis der Rippen mit adhasiver Pleuritis oder Lungensyphilis finden.

Schilddruse.

Nach Engel-Reimers soll im Fruhstadium der Syphilis in der Hälfte aller Falle eine Schilddrusenanschwellung zu beobachten sein. Sicher sind solche Erscheinungen auch bei einem nicht malignen Syphilisverlaufe keine Seltenheiten. Nach Simmonds beruht diese Schwellung nur auf einer grosseren Blutfulle oder einem leichten Oedem, da er bei Autopsien derartiger Individuen auch mikroskopisch nichts Abnormes an der Schilddrüse nachweisen konnte.

Selten sind Gummen der Schilddruse. Nach Simmonds liegen nur funf derartige Beobachtungen an Kindern und sechs bei Erwachsenen vor, die einwandsfrei sind. Derselbe Autor hat auch einen Fall von diffuser fibroser Thyreoiditis syphilitica bei einer 67 jahrigen Frau gleichzeitig mit zerfallenen Gummen des Schadeldaches beobachtet.

Zirkulationsapparat.

Herz.

Das Herz bietet mannigfache pathologische Veranderungen infolge von Syphilis; wir konnen erstens die syphilitischen Veranderungen an den kleineren Gefassen des Herzens, zweitens die Produkte der Syphilis im Perikardium, im Endokardium und endlich im Myokar

dium selbst auseinanderhalten. Um den Rahmen dieses Abrisses nicht ungebührlich weit zu uberschreiten, beschränken wir uns auf das blosse Aufzahlen der wichtigsten Veränderungen und der durch sie veranlassten klinischen Erscheinungen.*)

Die konstatierten Herzaffektionen infolge von Syphilis sind fast insgesamt Spätformen; denn die in der Sekundarperiode beobachteten Störungen sind bisher anatomisch noch nicht begründet und als solche bloss den funktionellen Storungen beizuzählen. Mehrfach wurden im Fruhstadium Palpitationen zugleich mit den übrigen Störungen des Allgemeinbefindens, Anamie, Kopfschmerzen usw. beobachtet. Gassmann beschreibt hochgradige Bradykardie im Sekundärstadium.

Die Myokarditis fibrosa ist durch Bindegewebszunahme und Schwielenbildung, sekundäre Atrophie und Schwund der Muskelsubstanz ausgezeichnet. Sie breitet sich im Septum ventriculorum oder in den Wandungen der Ventrikel und Vorhofe über beschränkte Partien aus

Die Gummen im Myokardium bilden verschieden gross[illegible] Knoten, die zentral verfettet bis kasig dege-

halten, dass die Syphiliserscheinungen am häufigsten zwischen dem 30. bis 40. Lebensjahr neben oder nach den Spatformen der Syphilis vorkommen. Im vorgerückten Alter sind die Herzaffektionen meist Folgen eines atheromatösen Prozesses oder rheumatischer Endokarditiden oder beruhen auf fettiger oder fibroser Degeneration, z. B. beim chronischen Alkoholismus, so dass die Diagnose ungemein schwierig ist. Man muss aber auch daran denken, dass schwere Funktionsstörungen des Herzens durch syphilitische Produkte im Zentralnervensystem, z. B. in der Medulla oblongata vorgetauscht werden können.

Bei Erkrankung des Herzmuskels, die sich als Beklemmung, Herzklopfen bis zu wahrer Erstickungsnot kundgibt, lasst sich objektiv leichte Dilatation, Asystolie, Arythmie, Cyanose, leichte Anasarka nachweisen. Andere Prozesse, welche sich in der Nähe der Klappen abspielen, konnen die Erscheinungen einer Klappeninsuffizienz darbieten. Durch syphilitische Endarteritis einer Koronararterie entstehen die schwersten Symptome der Angina pectoris. Für den Praktiker mochten wir noch immer den von Semola aufgestellten Satz gelten lassen: „Wenn ein Patient, der eine unzweifelhafte Syphilis uberstanden hat, sich dem Arzte mit den Symptomen einer persistierenden Arythmie vorstellt, die sich weder durch hygienische noch pharmazeutische Mittel uberwaltigen lasst, dann muss der Arzt ohne weiteres vermuten, dass ein syphilitischer Prozess dahintersteckt, und er muss dem Kranken eine spezifische Behandlung verordnen, selbst wenn zurzeit kein Symptom existiert, das einen augenscheinlichen Beweis der konstitutionellen Syphilis liefern kann."

Der Verlauf ist immer ein langsamer, sich uber viele Jahre erstreckender.

Die Mehrzahl der Fälle von Herzsyphilis waren zufallige Befunde bei der Autopsie. Der letale Ausgang tritt in den meisten Fallen unerwartet und rasch ein. Selten geht eine Erschöpfung des degenerierten Myo-

kardiums mit den Erscheinungen der Herzschwäche dem Exitus voraus.

Wenn wir auch in vivo nicht in der Lage sind, die Kardiopathien infolge von Syphilis mit Sicherheit zu diagnostizieren, so ist es doch die Aufgabe des Arztes, welche wir in dem oben angeführten Zitate Semola's gegeben haben, in zweifelhaften Fällen mit Jod- und selbst Quecksilberpräparaten unter vorsichtigen Kautelen gegen das gefährliche Leiden anzukämpfen.

Arterien.

Die syphilitische Erkrankung der Arterien besitzt insoferne eine grosse Bedeutung, weil häufig die kleineren Arterien und zwar namentlich die des Gehirnes betroffen sind. Doch sind auch in einer Reihe von Fällen Erkrankungen grösserer Gefässstämme, namentlich Aortenaneurysmen auf luetischer Basis beobachtet worden.

Die von Heubner zuerst genauer studierte luetische Erkrankung der Arterien (Endarteriitis syphilitica) besteht in einer vom Endothel der Intima ausgehenden Proliferation von Kernen und Zellen, welche sich allmählich in embryonales Bindegewebe umwandeln. Der in radiärer Richtung fortschreitende Wucherungsprozess führt schliesslich auch zu Veränderungen in der Adventitia und Muscularis, so dass das ganze Gefässrohr in ein granulationsartiges Gewebe umgewandelt wird. Der Prozess kann mit einer bleibenden beträchtlichen Verengerung des Lumens abheilen, es kann im Verlaufe der Entzündung zu einem völligen Verschluss des Arterienlumens kommen. Dies geschieht entweder in akuter Art durch Thrombenbildung oder allmählich durch die Endarteriitis obliterans. Eine vollständige Obliteration eines grösseren Gefässes kann Gangrän der betreffenden Extremität zur Folge haben. Die Endarteriitis syphilitica ist entweder ein primärer selbständiger Prozess, wie er namentlich an den kleinen Hirnarterien auftritt, oder eine Begleiterscheinung einer Organerkran-

kung, in welchem Falle das Gefäss in einem syphilitischen Granulationsherd eingebettet und meist in allen drei Wandschichten affiziert ist.

Syphilitische Arterienveränderungen wurden ausser in den Hirngefassen auch in der Aorta, Subclavia, den Lungengefassen, den Koronargefassen des Herzens, der Pfortader, der Arteria lienalis, den Nabelschnurgefassen usw. beschrieben.

Meist ist der arteritische Prozess uber grössere Strecken ausgebreitet, an einzelnen Stellen kann er besonders stark ausgepragt sein; in seltenen Fallen finden sich klinisch nachweisbare pulsierende Geschwulste, wie sie von Langenbeck und M. v. Zeissl im Verlaufe der Arteria brachialis beobachtet wurden. An der Gehirnbasis kann der Prozess in Form von rosenkranzartigen Verdickungen auftreten, welche Miliaraneurysmen darstellen.

In neuerer Zeit wird die Syphilis als eine der wichtigsten Ursachen sowohl des Aortenaneurysmas wie der Arteriosklerose betrachtet. Was die Aneurysmen betrifft, so haben neuere histologische Untersuchungen die Existenz eines durch Syphilis bedingten Aneurysmas sichergestellt. Doch sind nach der Ansicht der meisten Autoren (Abramov) nur wirkliche gummose Prozesse beweisend, während das Vorhandensein von kleinzelligen Infiltraten in der Adventitia und Media nichts fur Syphilis Spezifisches darbieten. Neben miliaren Gummen der Media wurde eine produktive zirkumskripte Mesarteritis mit Obliteration der Vasa vasorum und bisweilen Medianekrose beschrieben. Die aneurysmatische Ausbauchung des Gefasses entsteht erst nach Ablauf des entzündlichen Prozesses durch Narbenbildung, ist also ein sekundäres Produkt. Rasch, der bei Aortenaneurysmen in 82% der Falle sicher oder wahrscheinlich vorausgegangene Syphilis fand, bezeichnet den Prozess als fibrose Aortitis. Nach den Statistiken anderer Autoren schwankt das Perzentverhältnis der vorausgegangenen Syphilis bei Aneurysmatikern zwischen 36—85% (Arns-

perger). Diesen Verhältnissen wird in neuerer Zeit namentlich vom Standpunkte des Lebensversicherungsarztes grosse Beachtung geschenkt, da die Aneurysmen eine häufige Ursache von plötzlichen Todesfällen sind. So fand Runeberg unter 784 Todesfällen bei einer Lebensversicherungsgesellschaft 84 mal sichere Syphilis, davon 33 Falle von Krankheiten des Herzens und der Aorta, darunter 24 Falle von „Herzschlag". Woloschin untersuchte die Organe plötzlich verstorbener Syphilitiker und fand in der Aorta charakteristische schwielige, flache Verdickungen, welche hauptsächlich an der Basis der Semilunarklappen sassen und häufig auf die Klappen selbst übergingen, mikroskopisch eine produktive Endoaortitis, welche stets an der Intima begann.

Für die Arteriosklerose ist ein sicherer ätiologischer Zusammenhang mit Syphilis bisher nicht erwiesen. Es werden hier hauptsächlich klinische und anamnestische Momente sowie der Umstand angeführt, dass bei Individuen mit Gefässverkalkung, bei denen Syphilis vorangegangen ist, sich die Jodpräparate besonders wirksam zeigen.

Venen.

Seit den Angaben von Proksch und Rieder hat man den Erkrankungen der Venen bei Syphilis grössere Aufmerksamkeit geschenkt. Nach letzterem Autor sind schon im Primäraffekte die am hochgradigsten erkrankten Gefässe nicht die Arterien, sondern die Venen und Lymphgefässe.

Wie schon bei der Mastdarmsyphilis erwähnt, fand Rieder in syphilitischen Mastdarmstrikturen und gummösen Ulzerationen dieses Organes hochgradige Endophlebitis. Nach Rieder ist jene Striktur als durch Syphilis bedingt anzusehen, bei welcher die Venen des Rektums, des perirektalen Gewebes und des Beckenbindegewebes diffus und intensiv erkrankt sind, während die Arterien gesund oder nur geringfügig verändert sind. Der Prozess in den Venen ist wie in den Arterien meist

diffus, über weite Strecken in verschiedener Intensität entwickelt, es kann auch hier zu teilweiser oder vollständiger Obliteration des Gefasses sowie zu Thromenbildung kommen.

In neuerer Zeit wird seit den Untersuchungen von E. Hoffmann, Markuse, Scherber u. a. den Phlebitisformen des Frühstadiums besondere Aufmerksamkeit geschenkt. Nach Hoffmann lassen sich die syphilitischen Venenentzundungen in der Frühperiode der Syphilis, die keineswegs sehr selten sind, in drei Gruppen teilen, welche er als strangformige Phlebitis, nodoses Syphilid und Erythema nodosum syphiliticum bezeichnet.

Die strangförmige Phlebitis lokalisiert sich gewohnlich an den Venae saphenae, ergreift meist grossere Abschnitte des Gefasses und entsteht gewohnlich ziemlich plotzlich ohne wesentliche Temperatursteigerung. Sie stellt klinisch einen spontan und auf Druck schmerzhaften harten zylindrischen Strang mit knotigen Verdickungen dar. Diese Phlebitis kann dem Erstlingsexanthem um einige Tage vorausgehen, rezidiviert mitunter, bildet sich meist vollkommen zuruck und hinterlasst nur manchmal eine Sklerose der Gefasswand. Histologisch finden sich eine Verdickung der Media und Intima, ferner Entzundungserscheinungen namentlich an der inneren Längsschicht der Media, die Vasa vasorum, die wahrscheinlich den Angriffspunkt des syphilitischen Virus darstellen, sind thrombosiert.

Die nodosen Syphilide sind subakut entstehende kugelige oder spindelformige Knotenbildungen meist an den Unterschenkeln, welche mit Vorliebe bei Frauen mit Varizen entstehen, oft gleich nach dem Auftreten des ersten Exanthems, und bisweilen zentral erweichen und exulzerieren Histologisch lassen sich in den varikosen Venen phlebosklerotische Veranderungen und gleichfalls starke Beteiligung der Vasa vasorum erkennen.

Die dritte Form, das Erythema nodosum syphiliticum kommt meist bei Frauen mit schwerer

frischer Syphilis vor und geht gewöhnlich mit Fieber einher. Es gleicht klinisch dem vulgären Erythema nodosum sehr. Der Prozess stellt histologisch eine Phlebitis kleiner subkutaner Venen dar, die sich mit Vorliebe an den Teilungsstellen der Venen entwickelt.

Urogenitalapparat.

Niere.

Die Diagnose auf eine syphilitische Erkrankung der Niere kann nach Welander, Justus und Karvonen nur dann einwandfrei gestellt werden, wenn 1. die Niere vor dem Beginn der syphilitischen Erkrankung gesund war; 2. die Aeusserungen der Nierenaffektionen parallel mit den übrigen Erscheinungen der Syphilis laufen und 3. die Albuminurie durch Quecksilberbehandlung gebessert oder geheilt wird.

Schon im Frühstadium, eventuell noch vor dem Auftreten des Erstlingsexanthems, kann eine vorübergehende Albuminurie auftreten, deren syphilitische Natur jedoch nicht immer sicher zu erweisen ist, da auch die Quecksilberbehandlung eine flüchtige Albuminurie hervorrufen kann.

Die Nephritis syphilitica acuta, deren Existenz durch die Beobachtungen von Hoffmann, Waldvogel, Mühlig, Karvonen u. a. sicher gestellt ist, und die schon wenige Monate, aber auch Jahre nach der Infektion auftreten kann, unterscheidet sich in ihren klinischen Symptomen (Albuminurie, Cylindrurie, Aszites, Oedeme) kaum von jenen bei Morbus Brightii auftretenden. Auch der Verlauf ist ungefähr der gleiche wie bei einer akuten Nephritis anderer Aetiologie; der akute Prozess kann ausheilen oder in den chronischen übergehen oder aber zu schweren Komplik[illegible] Seite des Herzens führen. Nach Mauriac einer akuten syphilitischen Nephritis eine dauernde leichte Albuminurie zurückbleiben. Sicherheit lässt sich die Nephritis syphilitis

aus dem Erfolge der antiluetischen Therapie diagnostizieren.

Neben der akuten kommt eine chronisch-interstitielle Form der Nephritis vor, die sich als herdweise und multipel auftretende tiefeingreifende narbige Schrumpfungsprozesse des Nierengewebes prasentiert.

Ausser den diffusen Entzundungsprozessen finden sich auch Gummen in der Niere, oft zusammen mit Gummen in anderen Organen. Dieselben konnen recht betrachtliche Tumoren bilden, auf die Nierenkapsel ubergreifen und nach Erweichung und Perforation zu perinephritischen Prozessen fuhren. Der gummose Prozess kann sich auch einseitig entwickeln und kommen hier die modernen Funktionsprufungsmethoden (Ureterenkatheterismus, Phloridzinprobe) bei der Stellung der Diagnose in Betracht.

Schliesslich findet sich im vorgeruckten Stadium der Syphilis auch eine Amyloidose der Niere neben einer solchen anderer drüsiger Organe.

Auch uber Erkrankungen der Nebennieren wird berichtet. Es fanden sich tiefe narbige Einziehungen und Amyloiddegeneration (Chvostek) sowie auch Gummen (Birch-Hirschfeld). Von manchen Autoren wird Lues der Nebennieren als ätiologisches Moment fur Morbus Addison angenommen (Schwyzer, Gordon).

Blase.

In der Blase hat man mehrfach Geschwure beobachtet, die auf Syphilis bezogen wurden

Ferner wurden miliare Gummen in Form runder hirsekorn- bis linsengrosser weisslicher Knotchen beschrieben (Neumann, Follin). Ulzerose Prozesse des Rektum oder der Vagina konnen auf die Blasenschleimhaut uber greifen.

Hoden.

Die Hoden sind häufiger, als man gewohnlich anzunehmen geneigt ist, von dem Syphilisprozess ergrif-

fen. Vielleicht geben die anatomische Beschaffenheit, die haufigen Insulte, mitunter vorausgegangene Erkrankungen, eine Disposition zu der gegenuber anderen Organen haufigeren luetischen Erkrankung dieser Druse. Geringe, teilweise nur das Parenchym treffende Infiltrationszustände wird man kaum nachweisen konnen, da auch die Kranken bei so geringen Veränderungen keinen arztlichen Rat suchen. Wir hatten manchmal Gelegenheit bei Männern, welche sich entweder angstlich beobachteten oder die, als Heiratskandidaten sich auf Residuen von Lues untersuchen liessen, oder endlich nach Zeugung hereditarsyphilitischer Fruchte auf ihr fruheres Leiden aufmerksam wurden, einzelne Abschnitte der einen oder der anderen Hode als verhartet zu konstatieren. In zwei Fallen, welche wir vor der Erkrankung gekannt haben, konnten wir eine Verhärtung in dem abfuhrenden Teile der Cauda nachweisen.

Man unterscheidet im allgemeinen zwei Formen der syphilitischen Affektion, namlich die Orchitis fibrosa und die Orchitis gummosa. Beide Prozesse sind Spatformen und entwickeln sich im zweiten Jahre, gewohnlich noch viel spater nach der Infektion.

Die Orchitis fibrosa kommt haufiger und gewohnlich fruher vor als die gummose Form. Sie beginnt mit der Infiltration der Scheidenhaut des Hodens, welche sich langs der Septa in das Parenchym fortsetzt; bald wird auch das Caput der Epididymis in den Prozess einbezogen. Die Kranken empfinden kaum Schmerzen, es fallt ihnen nur die grossere Schwere und eine Spannung in dem Hoden auf; man findet das Organ vergrossert und derber. Schreitet der Prozess weiter, so wird auch der Korper des Nebenhodens in diese Geschwulst einbezogen und das Volumen der Geschwulst nimmt noch mehr zu. Die Kranken empfinden ziehende Schmerzen bis in den Leistenkanal hinauf. Auf eingeleitete Jodkalitherapie gehen diese Prozesse oft binnen wenigen Tagen rapid zuruck. Bei langerem Bestande jedoch bleibt das Organ verhartet und es resultiert daraus eine Schrumpfung,

welche das Parenchym der Hode zu einem bindegewebig durchfurchten und stellenweise atrophischen Organ macht. Es kommt zu einer vollstandigen Degeneration der Epithelien der Samenkanalchen mit nachfolgender Azoospermie

Die Orchitis gummosa charakterisiert sich durch das Auftreten eines Knotens, der allmahlich an Grösse zunimmt und mit den Hullen daruber verwachst. Geht derselbe in Schmelzung uber, so bricht die fluktuierende Geschwulst nach aussen auf, wobei sich bräunliche Massen, aus Gewebsdedritus und dunnflussigem Eiter bestehend entleeren. Bei langer wahrender Erkrankung der Hoden bleibt es kaum bei einem Knoten, sondern es wuchern mehrere nach, die dazwischen befindliche Hodensubstanz wird erdruckt und der Rest derselben durch eine fibröse Wucherung verdichtet. An der Erkrankung der Hoden beteiligt sich auch die Tunica vaginalis propria, dieselbe sahen wir vielfach verdickt und von serosem Erguss erfullt. Das Skrotum erlangt oft Faust- bis Kindskopfgrosse, so dass man die einzelnen Abschnitte in der prallen Geschwulst nicht durchtasten kann Auch uber diesen Geschwülsten wird die adharente Haut an einer oder an mehreren Stellen zerstort. Doch selten entleeren sich grossere Quantitaten flussiger Zerfallsprodukte, sondern es tritt durch die Oeffnung eine feste, fettig degenerierte kasige, gelblich weisse Masse zutage. Ist der Prozess soweit gediehen, so ist eine Ruckbildung nicht mehr zu erwarten und die Ablatio testis bleibt das einzige Mittel, welches den Kranken von seinem Zustande befreit.

Penis und Harnröhre.

Am Penis, namentlich an der Glans, dem Sulcus coronarius und dem Praeputium treten nicht selten gummose Prozesse auf, welche eine differential-diagnostische Beurteilung nicht nur gegenuber fremdartigen Tumoren, sondern auch den Initialformen, der Sklerose erheischen. Bei der Sklerose ist die Gefahr eines Zerfalles nicht so

eminent wie bei der Gummigeschwulst, daher ist es von Wichtigkeit, dass man den entstandenen Knoten als Gumma erkennt und frühzeitig eine Therapie einleitet. Wesentlich ist der Zustand der inguinalen Drüsen hierbei, da wir bei der gummösen Erkrankung eine Schwellung derselben vermissen; dazu kommen Anamnese, Verlauf usw. Die im Sulcus coronarius entstehenden Gummen pflanzen sich gerne auf die Glans fort und zerstören dieselbe oft in kurzer Zeit. Bedenklich ist ihr Sitz in der Nähe der Urethra durch das Uebergreifen auf das Corpus cavernosum.

Auch die auf der Haut des Penis vorkommenden Gummen sind dadurch gefährlich, dass sie nicht nur die Haut zerstören und zu äusserer Narbenbildung führen, sondern vielmehr dadurch, dass sie auf das Corpus cavernosum übergreifen. Mitunter sieht man aber Gummen im Corpus cavernosum selbst entstehen. Mag das Gumma wie immer dasselbe ergreifen, jedesmal breitet sich das Infiltrat in die Tiefe aus und führt bei günstigem Verlaufe nach Resorption desselben zu narbigen Einziehungen an dieser Stelle. Demzufolge füllt sich das Corpus cavernosum unvollkommen mit Blut und bei der Erektion finden wir meist an dieser Stelle eine Knickung des Penis oder bei grösseren Zerstörungen tritt nur unvollkommene Erektion ein oder sie ist geradezu unmöglich.

Weibliches Genitale.

An dem weiblichen Genitale sind die Vulva und durch weiteres Fortschreiten des Prozesses die Vagina der häufigste Sitz gummoser Zerstörungen. Daraus entstehen unter allen Umständen Verunstaltungen und narbige Verziehungen, Stenosen. Greifen aber die Prozesse in die Tiefe, so sind Perforationen in das Rektum eine häufige Folge. Gemeinhin bedarf es eingehender und langwieriger Behandlung, bevor man den Zerfall zum Stillstand bringt, wonach erst ein operativer Eingriff zulässig ist. Gelingt es endlich, dem Prozess Einhalt zu

tun, so ist nur von der Operation eine Besserung des lastigen Zustandes zu erwarten.

Der Uterus wird durch direkte Ansteckung an der Vaginalportion von der Syphilis heimgesucht (Tab. 6a, 6b, 7 und 7a). Die Sklerose, welche sich da entwickelt, hat ausgebreitete Infiltrationszustande und bindegewebige Verdichtungen des Collums zur Folge, welche unter Umstanden ein Hindernis beim Geburtsakt abgeben.

Auch Papeln befallen die Schleimhaut der portio vaginalis (Tab. 39 und 39a). Diese vergesellschaften sich mit Papeln an dem ausseren Genitale und heilen nach eingeleiteter Behandlung mit denselben.

Noch mochten wir einer Vergrosserung und Verdichtung des Uterinalgewebes Erwahnung tun, welche man bei syphilitischen Wochnerinnen mitunter antrifft.

Wir konnten mehrfach durch Metrorrhagien usw. gestortes Wochenbett beobachten, welches mit einer mangelhaften Involution des Uterus geendet hat.

Auch gummatose Neubildungen hat man im Uterinalgewebe vorgefunden; sie gehoren jedenfalls zu den seltenen Befunden.

Mehrfach wurde eine Oophoritis syphilitica, sowohl eine fibrose (Virchow) wie eine gummose Form beschrieben. Nach neueren Untersuchungen (Wassiliew, Pichevin) ist Salpingitis eine ziemlich haufige Folgeerscheinung der Syphilis.

Brustdruse.

Im Fruhstadium wurden gelegentlich Schwellungen der Brustdrusen beobachtet, es handelt sich hierbei (Lancereaux, Lang, Matzenauer u. a.) um eine diffuse interstitielle Mastitis, die sich in der Regel rasch, innerhalb weniger Tage, entwickelt, mit leichten Entzundungserscheinungen und Schmerzen einhergeht, in sehr seltenen Fallen auch vereitern kann, auf antiluetische Therapie aber fast immer prompt und vollstandig zuruckgeht. Diese diffuse Form des Fruhstadiums ist, wie dies ja auch in anderen Organen der Fall ist,

von den gummösen Prozessen nicht scharf zu trenne
Sie ist auch kein Zeichen eines besonders schwere
Syphilisverlaufes; meist tritt sie innerhalb des erste
Jahres nach der Infektion auf. Nicht so selten sin
Gummen der Brustdrüse, die schon den alte
Syphilidologen wohl bekannt waren („Cancer vér
lique" Astruc). Es kommt ihnen insoferne ein
grössere Wichtigkeit zu, als sie klinisch den Mam
makarzinomen äusserst ähnlich sind un
schon mehrfach mit solchen verwechselt wurden. D
gummöse Prozess kann zu einer diffusen sklerotische
Infiltration der ganzen Drüse führen oder aber es bilde
sich einzelne hart anzufühlende fibrös-narbige Knoten
der Mamma, die eine Schrumpfung und Einziehung d
Mamilla bewirken, eventuell oberflächlich exulzeriere
ganz analog dem Mammakarzinom (Tab. 48 a und b
Da auch Mammakarzinome beiderseitig vorkommen kö
nen, spricht das oft doppelseitige Vorkommen nicht
absolut gegen Karzinom. Für die Differentialdiagnos
kommt namentlich die meist prompte Wirkung der an
luetischen Therapie, das Vorhandensein anderweitige
Syphilissymptome, die fehlende Kachexie usw. in B
tracht.

Das Gumma der Brustdrüse entsteht in der Reg
schleichend, führt allmählich entweder zu einer diffuse
Infiltration oder aber — häufiger — zu solitären od
multiplen knolligen, circumscripten Gummen. Häufig tri
Ulzeration und Durchbruch mit Bildung tiefer loch
förmiger Geschwüre ein, nach deren Abheilung tief ei
gezogene schwielige Narben mit Retraktion der Brus
warze resultieren. In selteneren Fällen finden sic
Gummen der Brustdrüse auch beim Manne. (Fälle vo
Rouanet und Hutchinson.)

Auge.

Die Syphilis der Orbita gehört in den meiste
Formen in das Gebiet der Periostitis, welche sich zuer

am Orbitalrand lokalisiert oder aber sich von dem Stirnbeine auf den Orbitalrand uberpflanzt. Hier müssen wir zwei Formen unterscheiden: eine produktive und eine destruktive, aus einem gummosen Prozesse hervorgegangene Periostitis. Die produktiven Periostitiden nehmen ihren Anfang zuweilen schon in der sekundaren Periode und sind, wenn sie grossere Auflagerungen am Orbitalrande veranlasst haben, von den Hyperostosen des Augenhohlenrandes zu unterscheiden. Die gummosen Prozesse ergreifen neben dem Knochen auch die Haut und brechen, wenn sie nicht bald zuruckgehen, nach aussen durch. Hierbei ist das Lid ödematos geschwellt und hangt unbeweglich herab. Ist der Levator palpebrae lange untatig, so ist die Gefahr vorhanden, dass sich die Ptosis kaum mehr hebt. Grossere Zerstorungen der Haut, welche das Augenlid mit einbeziehen, haben narbige Schrumpfung, Ektropium und Lagophthalmus zur Folge

Die Knochen werden seltener von der hyperplastischen, viel mehr von der gummosen Periostitis befallen. Die Anschwellung im Periost und die Infiltration des orbitalen Zellgewebes konnen einen Orbitaltumor vortauschen und veranlassen dieselben Erscheinungen. Am haufigsten erkrankt die obere Wand, selten die dunne innere Wand, das Os ethmoidale. Diese Prozesse kunden sich durch Neuralgien und Kopfschmerzen an, welche abends und nachts ihre Steigerung erfahren; Palpation des Orbitalrandes erhöht die Schmerzen. Das Auftreten der Dislokation des Bulbus ist ein charakteristisches Symptom und gibt sicheren Anhalt, dass Periost und Zellgewebe infiltriert sind. Die Dislokation ist bei vorne sitzenden Periostitiden eine seitliche, die in der Tiefe der Orbitalhohle befindlichen dagegen veranlassen eine Protrusio bulbi. Gerade die syphilitischen Tumoren nehmen grossere Dimensionen an, so dass man fast immer neben seitlichen Verschiebungen Exophthalmus antrifft. Eine der syphilitischen Periostitis ganz charakteristisch zukommende Erscheinung ist die Behinderung der Beweglichkeit des Bulbus in einer oder mehreren Richtungen,

welche oft bei noch intaktem Muskel lediglich durch die Verdrängung des Bulbus erzeugt werden kann. Bei längerem Bestande greift der Prozess auch auf die Muskeln über und gefährdet für längere Zeit oder für immer die Leistungsfähigkeit derselben. Sowohl durch die Bulbusverdrängung als durch Augenmuskellähmungen kommt es zum Auftreten von Doppelbildern. Vielfach gelingt es, durch rechtzeitige Therapie die Geschwüre zur Rückbildung zu bringen. Tritt jedoch Verflüssigung des Infiltrates ein, so kommt es bei noch festem Knochen zum Durchbruch nach vorne gewöhnlich am Augenhöhlenrande. Geht der Knochenprozess in Nekrose über, so entstehen Durchbrüche in die Nase, in die Highmorshöhle; bei Durchbruch nach oben kann eine Meningitis letalen Ausgang hervorrufen.

Augenmuskellähmungen sind häufig durch Syphilis bedingt, sie treten sowohl einseitig wie beiderseitig auf. Am häufigsten ist der Okulomotorius, ferner der Abduzens, seltener der Trochlearis betroffen. Kombinierte Augenmuskellähmungen beruhen meist auf Syphilis. Das Wesen der Affektion liegt meist nicht in einer

führen zu Zerstörungen und Defekten des Lides. Durch Uebergreifen spezifischer Prozesse der Nasenschleimhaut kann es zu einer Erkrankung der Tränenwege, Dakryocystoblennorhoe, kommen. Auch die Tränendrüse selbst kann durch einen gummösen Prozess in eine derbe Geschwulst umgewandelt werden (Dakryoadenitis gummosa), wobei manchmal gleichzeitig Iritis oder Chorioiditis besteht.

Während Hornhauterkrankungen bei hereditärer Syphilis ungemein häufig sind (s. S.), ist eine Keratitis parenchymatosa bei akquirierter Lues ziemlich selten und tritt hier meist sekundär als Komplikation einer syphilitischen Chorioiditis oder Iridocyklitis auf. Sie tritt manchmal schon im Frühstadium, meist innerhalb der ersten zwei Jahre auf, ist häufiger einseitig entwickelt und bedingt nur selten deutliche subjektive Beschwerden. Es finden sich in der Hornhaut kleine bläulichgraue Maculae, die meist zuerst am Rande auftreten, allmählig konfluieren und zu einer diffusen Trübung der Hornhaut führen, deren Oberfläche dann wie gestichelt erscheint. Gleichzeitig beginnen vom Rande her in die graue Masse neugebildete lebhaft rot gefärbte Gefässe einzuwachsen. Eiterung und Geschwürsbildung fehlt stets vollkommen, die Erkrankung verläuft äusserst torpide und erst nach mehreren Monaten beginnt sich die Hornhaut vom Rande her wieder aufzuhellen; als Residuen des abgelaufenen Entzündungsprozesses können kleine hellgraue Maculae corneae zurückbleiben, die, da sie meist zentral sitzen, eine merkliche Sehstörung bedingen. Im allgemeinen scheint die parenchymatose Keratitis bei akquirierter Syphilis viel leichterer und flüchtiger Natur zu sein und seltener zu schwereren Folgeerscheinungen an den inneren Augenhäuten zu führen als dies bei hereditärer Lues der Fall ist.

Neben der parenchymatösen gibt es eine sklerosierende Form der Keratitis, welche sich im Anschlusse an eine Iritis und Iridocyklitis entwickelt und zu einer sektorenförmigen Trübung (ohne Gefässneubil-

dung) führt, ferner eine Keratitis punctata, welche analog wie bei anderen Infektionskrankheiten, namentlich Lepra und Influenza, auftritt und in punktformigen weissen oder grauen Infiltrationen der tieferen Hornhautschichten besteht, schliesslich eine neuroparalytische Keratitis, welche meist infolge zerebraler Lasionen im Anschluss an eine Trigeminuserkrankung entsteht.

Neben einer Episcleritis syphilitica, die sich gewohnlich an Entzundungen der Uvea anschliesst, findet sich Gummen der Sklera, welche gelbrote stecknadelkopf- bis erbsengrosse, von entzundlicher geroteter Bindehaut umgebene Knoten darstellen.

Die Iris ist der am häufigsten betroffene Teil des Auges, wie auch anderseits die Syphilis eine der haufigsten Ursachen der Iritis ist. Die Iritis syphilitica entwickelt sich meist im Fruhstadium, oft schon gleichzeitig mit dem ersten Exanthem, das in diesen Fallen gewohnlich ein papulo-pustuloses ist, am haufigsten tritt sie mehrere Monate nach der Infektion auf, kann aber auch erst mehrere Jahre spater auftreten, bezw. rezidivieren. Sie ist in der Mehrzahl der Falle einseitig entwickelt und zeigt, wenn sie beiderseits auftritt, gewohnlich verschiedene Intensitätsgrade in beiden Augen. Anatomisch unterscheidet man eine serose und eine plastische Form. Letztere ist bedeutend haufiger und findet sich gelegentlich mit der serosen Iritis kombiniert vor. Durch neuere histologische Untersuchungen hat sich herausgestellt, dass eine scharfe Grenze zwischen Fruh- und Spatformen bei den plastischen Entzundungsprozessen der Iris nicht zu ziehen ist und dass eine Reihe von Fallen, die fruher als Gummen der Iris angesprochen wurden, nach ihrem histologischen Verhalten eher Irispapeln darstellen.

Die klinischen Symptome der Iritis syphilitica sind wie bei Iritis anderer Provenienz Ziliarinjektion, Verfarbung der Iris, Verlangsamung der Pupillenreaktion, Synechien mit der vorderen Linsenkapsel, zuweilen Trubung des Kammerwassers.

Die Papeln der Iris stellen rotbraune oder mehr

gelbliche hirsekorn- bis stecknadelkopfgrosse, oft mit einem Fibrinbelag versehene und von neugebildeten Gefassen durchzogene Knotchen dar (Tab. 43 a), die gewohnlich in der Mehrzahl auftreten, meist am Pupillar- oder Ziliarrand lokalisiert und von einer Entzündung des übrigen Irisgewebes begleitet sind. Diese Iritis papulosa wurde von fruheren Autoren vielfach als Spatform aufgefasst und als Iritis gummosa bezeichnet. Doch kommen diese Knotchen am haufigsten im Fruhstadium zur Beobachtung und erweisen sich auch bei der histologischen Untersuchung als papulose Infiltrate.

Echte Gummen der Iris sind viel seltener, treten meist solitar auf und sind in der Regel grösser als die Irispapeln, indem sie graurotliche bis haselnussgrosse Knoten bilden, die meist im Ziliarkorper oder im ziliaren Teile der Iris sitzen und meist in normales Irisgewebe eingebettet sind.

Haufige Kombinationen der luetischen Iritis sind die Bildung von hinteren Synechien mit der vorderen Linsenkapsel, einer Pupillarmembran mit Occlusio pupillae, eventuell ein Hypopyon als Zerfallsprodukt eines Irisgummas, ferner gleichzeitige Chorioiditis und Retinitis; auch Sekundarglaukom kann sich als Folge einer Iritis syphilitica entwickeln

Je nach der Anwesenheit der genannten Komplikationen ist auch der Ausgang der syphilitischen Iritis in bezug auf das Sehvermogen ein verschiedener. Wahrend die unkomplizierten Falle in der Regel nach mehrwochentlicher Dauer vollstandig ausheilen, konnen die Synechien, der Pupillarverschluss oder das Sekundarglaukom schwere Sehstorungen bedingen, Papeln und Gummen der Iris bewirken haufig eine betrachtliche dauernde Einschrankung des Sehvermogens

Die Iritis syphilitica zeigt eine ausgesprochene Tendenz zu Rezidiven, oft treten gleichzeitig Rezidiven an anderen Organen auf.

Haufig ist infolge der innigen Verbindung des Gefassnetzes der Ziliarkorper bei luetischen Prozessen der

Iris mit afficiert. Er erkrankt auch isoliert unter dem Bilde des sog. Syphilom des Ziliarkorpers, das sich nach neueren histologischen Untersuchungen (v. Ewetzki) gleichfalls als papuloses Infiltrat erwiesen hat.

Die Chorioidea ist meist zugleich mit der Retina erkrankt (Chorioretinitis syphilitica). Die verschiedenen Formen der syphilitischen Chorioiditis unterscheiden sich durch nichts von den durch andere ätiologische Faktoren bedingten Chorioiditisformen. Man unterscheidet nach der Lokalisation der chorioiditischen Entzundungsherde eine Chorioiditis disseminata, mit der Abart der Chorioiditis areolaris, bei welcher die Herde zuerst und vornehmlich in der Gegend der Macula lutea sitzen, eine Chorioiditis centralis, die durch Bildung zentraler Skotome die Sehkraft erheblich beeintrachtigt, und eine Chorioiditis anterior. Die Exsudationsherde prasentieren sich bei der Untersuchung mit dem Augenspiegel als gelblichrote unscharf begrenzte Flecke, nach Ablauf der Entzundung sieht man an den betreffenden Stellen weissliche, von Pigment umrahmte Narben. Als Folge der Chorioiditis ist stets auch der Glaskorper betroffen, es finden sich hier staubformige Trubungen. Infolge der fast immer gleichzeitig bestehenden Reizung der Netzhaut kommt es zu subjektiven Sehstorungen, wie Photopsie (subjektive Lichtwahrnehmung), Skotome (inselformige Gesichtsfelddefekte), Metamorphopsie (Verzerrung der Sehbilder), Mikropsie (Kleinersehen von Gegenständen).

Die syphilitische Chorioiditis, die nur bei Vorhandensein anderweitiger Syphilissymptome nach Ausschluss anderweitiger Ursachen mit Wahrscheinlichkeit diagnostiziert werden kann, verlauft äusserst chronisch, rezidiviert haufig und kann durch Bildung grosserer narbiger Schwielen zur teilweisen oder ganzlichen Erblindung fuhren.

Die Retinitis syphilitica stellt sich in Form einer schleierartigen Trubung der Netzhaut dar, durch welche die Gefasse weniger deutlich erkennbar und die

Grenzen der Papille, in deren Umgebung der Prozess gewohnlich am intensivsten ist, verwischt sind, ferner findet sich eine Hyperamie besonders der Venen, die gelegentlich auch von kleinen Hamorrhagien begleitet ist. Die subjektiven Symptome bestehen in einer Verschleierung des Gesichtsfeldes, die Patienten geben an, die Gegenstande trube, wie in einem Nebelschleier zu sehen. Die syphilitische Retinitis tritt in Form einer leichten Netzhautreizung oft schon im Fruhstadium auf; sie ist fast immer doppelseitig entwickelt und kommt sowohl in diffuser wie in circumscripter Form vor. Bei der ersteren findet sich eine blaugraue Verfarbung der ganzen Netzhaut; nach Ablauf der entzundlichen Erscheinungen treten häufig Veranderungen im Pigmentepithel auf (Retinitis pigmentosa). Die circumscripte Form lokalisiert sich gewohnlich in der Umgebung der Macula lutea unter Mitbeteiligung der Chorioidea (Chorioretinitis centralis„ dabei zeigen auch die Arterien entzundliche Veranderungen, die denen von Heubner an den Hirnarterien beschriebenen analog sind

Während die leichteren Formen der Retinitis, namentlich die Reizzustände, im Fruhstadium in wenigen Wochen mit vollstandiger Wiederherstellung der Sehscharfe ausheilen, haben die schwereren Falle einen aussers: torpiden Verlauf und konnen zu totaler Netzhautatrophie und Erblindung führen.

Die syphilitische Erkrankung des Sehnerven ist häufig eine Folge von Hirnlues, doch tritt sie auch primar auf. Manchmal wird sie schon im Fruhstadium als leichte Hyperamie der Papille beobachtet Die Neuritis optica infolge Syphilis ist in der Regel beiderseitig entwickelt. Die Symptome bestehen in einer grauweissen Verfarbung der Papille, die durch kleine Blutaustritte auch rot gesprenkelt sein kann, die Grenzen der Papille sind verwischt, die Venen strotzend mit Blut gefullt und geschlängelt. Gleichzeitig besteht als Ausdruck der Sehstorung Dilatation der Pupillen. Sehr haufig schliesst sich an eine mehrere Monate dauernde Neuritis

optica eine Sehnervenatrophie an. Eine seltenere Form ist die Neuritis retrobulbaris, die ein zentrales Skotom des Gesichtsfeldes bedingt.

Ein wichtiges Symptom der Gehirnsyphilis ist die Stauungspapille, bei der neben der Verfärbung die Kompressionserscheinungen an den Gefässen noch deutlicher hervortreten. In der Mehrzahl der Fälle deutet sie auf eine Herderkrankung, ein circumscriptes Gumma des Gehirnes.

Gehörorgan.

Gelegentlich finden sich Papeln auch im äusseren Gehorgang und an der Ohrmuschel. Durch papulose Wucherungen kann der Meatus auditorius externus ganz verlegt und hiedurch eine Schwerhörigkeit bedingt sein. Exulzerierende Infiltrate des Früh- und Spätstadiums können auf das Trommelfell übergreifen und zu einer Perforation des letzteren führen.

Die knöchernen Teile des Gehorganges wurden an Periostitis, Exostosen und Hyperostosen erkrankt gefunden.

Labyrintherkrankungen sind sowohl im Sekundar- wie im Spätstadium der Syphilis nicht selten. Es kann hierbei sowohl die Schnecke erkranken, wodurch Horstorungen bedingt sind, oder aber der Vorhof und die Bogengänge, Prozesse, die zu einem dem Menière-schen Symptomenkomplexe ahnlichen Krankheitsbilde fuhren (Gleichgewichtsstorungen, Schwindel, Brechreiz, Nystagmus). Die syphilitischen Erkrankungen des inneren Ohres finden sich einseitig und beiderseits, oft in verschiedener Intensitat entwickelt und sind von subjektiven Gehorempfindungen begleitet; sie treten oft schon im ersten Jahre nach der Infektion auf, kommen aber auch in einem viel späteren Stadium vor. Bei der otologischen Untersuchung gilt der Ausfall der hohen Tone als fur Syphilis charakteristisch.

Nervensystem.

Die Syphilis des Nervensystems bietet eine solche Mannigfaltigkeit in ihrem Auftreten und ihren Erscheinungen dar, dass es schwer fallt, syphilitische Leiden von anderen zu trennen. Es gibt in der ganzen Nervenpathologie kaum ein Symptom, welches nicht auch durch Syphilis hervorgerufen werden konnte. Die Erkenntnis eines syphilitischen Nervenleidens beruht auf der sicheren Anamnese oder darauf, dass neben den Storungen des Nervensysteme anderweitige bereits sicher als luetisch erkannte Prozesse vorhanden sind. Im allgemeinen gehoren die syphilitischen Nervenleiden zu den Spatformen der Syphilis und die meisten fallen in das funfte bis zehnte Jahr nach Akquisition der Krankheit. Bei der Entstehung syphilitischer Nervenaffektionen spielen als konkurrierende ätiologische Momente auch Alkoholismus und Nikotinmissbrauch, Bleivergiftung, vorangegangene Infektionskrankheiten eine Rolle. Dagegen kommt die Art der Akquirierung der Syphilis, ob genital oder extragenital, nicht in Betracht.

Gehirn.

Zerstorende Prozesse in den Knochen greifen auf die Dura und die Gehirnhaute und von da auf das Gehirn uber. Umgekehrt erzeugen Gummen der Dura pathologische Veranderungen am Knochen und auch an den Gehirnhauten Ferner konnen in den weichen Hirnhauten, in der Arachnoidea und Pia selbst gummose oder chronisch entzundliche Prozesse entstehen, welche sekundar das Gehirn treffen. Endlich sind aber die Erkrankungen der Arterien die häufigste Ursache pathologischer Veranderungen der Nervensubstanz selbst. Je nach dem Sitz und der Ausbreitung der durch diese genannte Prozesse gesetzten teilweisen oder gänzlichen Zerstörung der Nervensubstanz sind konsekutiv die verschiedenen Symptome die man in vivo beobachtet, begrundet

Die syphilitischen Erkrankungen an der Peripherie des Gehirnes, die chronische exsudative, fibrose hyperplastische Entzundung der Hirnhaute kommt nur selten allein vor, sondern gewohnlich in Begleitung von Gummen; besonders in der Nachbarschaft der Hirnarterien und nerven finden sich gummöse Ablage-

verursachen je nach ihrem Sitz Erscheinungen ähnlich wie andere Neubildungen. Diese gummose Encephalitis kann über grössere Bezirke der Rinde, der weissen Substanz und im Hirnstamme ausgebreitet sein, ohne dass die Meningen in Mitleidenschaft gezogen werden.

Hochwichtig sind die Erkrankungen der Hirnarterien, wie wir sie als Endarteritis syphilitica bereits kennen gelernt haben. Diese Prozesse haben verschiedene Bedeutung, je nachdem sie Arterienzweige treffen, welche Endarterien sind oder nicht. Dieser Verschluss der Hirngefässe hat Ernährungsstörungen der Hirnsubstanz, ferner Erweichungen und Blutungen, welche dieselbe zerstören, in grösserem oder kleinerem Ausmasse zur Folge. Es entstehen Erweichungsherde und Nekrose des Gehirns, wie wir sie z. B. an den Stammganglien, der Pons und der Medulla oblongata vorfinden, oder es tritt bloss eine herabgesetzte Ernährung ein, weil die Möglichkeit einer Gefässfüllung durch Kollateraläste gegeben ist.

Durch diese andeutungsweise gegebenen anatomischen Veränderungen entsteht, wie schon eingangs erwähnt, die grösste Mannigfaltigkeit der Symptome. Allen voran deutet der Kopfschmerz, die Schlaflosigkeit, Schwindelanfälle, Störungen des Bewusstseins, der Intelligenz u. a. die Schwere der Erkrankung an. Je nach der Lage der Herderkrankungen, seien es Gummen oder encephalomalacische Herde entstehen Lähmungen, Sensibilitätsstörungen. Als charakteristisch für die syphilitische Natur der zerebralen Affektion wird ein Schwanken in der Intensität der Erscheinungen angegeben, indem beispielsweise Lähmungen zurückgehen und wieder auftreten (Nonne).

Den psychischen Störungen, welche wir oft neben den erwähnten auffinden, liegt mitunter kein prägnantes anatomisches Bild zugrunde; sie werden durch das schwere Leiden bedingt, das die Nutritionsverhältnisse im Gehirn entweder durch die allgemeine Kachexie oder durch lokale Prozesse beeinflusst.

Erkrankungen der Rinde können durch gum

mose Infiltration sowohl als auch durch encephalomalacische Prozesse infolge Verschluss einer Hauptarterie (z. B. Art. fossae Sylvii) bedingt sein, in welchem Falle sie die Zentren für die motorischen Funktionen, Extremitäten, die Sprache und Sensibilität treffen können, sowie die psychischen Fähigkeiten schwer beeintrachtigen. Die Lähmungen können in mehreren Etappen nacheinander einzelne Muskelgruppen treffen oder gleich über die ganze Extremität ausgebreitet sein. Mitunter findet sich Rindenepilepsie, welche in tonischen und klonischen Zuckungen einzelner Muskelgruppen auftritt und sich mitunter in epileptischen Krampfen über eine ganze Körperhälfte auflöst; sie ist mit dem Verluste des Bewusstseins kombiniert. Neben diesen erwähnten Störungen tritt bei der Rindensyphilis häufig Aphasie, meist aber vorübergehender Natur, auf.

Die vom Grosshirn angeführten Erkrankungen können — ceteris paribus — auch am Kleinhirn vorgefunden werden. Sie erzeugen hier Störungen in der Gleichgewichtsfunktion und sind vielfach mit heftigen Kopfschmerzen, Schwindelanfällen und Druckerscheinungen verbunden.

Während somit die syphilitischen Prozesse im Gehirne in ihrer Symptomatologie wie andere Gehirnerkrankungen erscheinen, geben gewisse Kombinationen von Affektionen, welche für den luetischen Prozess typisch sind, charakteristische Symptomenkomplexe; das ist der Fall bei der Syphilis an der Basis des Gehirnes. Eine Affektion der Knochen, durch welche die Gehirnnerven ziehen, trifft auch diese. Die gummösen Prozesse greifen auf das Perineurilemm über und bewirken Degeneration der Nervenelemente. Somit sind die Lähmungserscheinungen, die wir an diesen Nerven vorfinden, die wichtigsten Folgen der basalen Erkrankung und sie treffen am häufigsten die Nerven des Sehorganes.

Meningitisch-gummöse Prozesse, welche den Pedunculus oder Pons affizieren und Lähmungen an der entgegengesetzten Seite des Krankheitsherdes hervorrufen,

sind mit Nervenlahmungen derselben Seite vergesellschaftet, was beim Okulomotorius, Abduzens und Fazialis häufig zutrifft.

Die oben erwahnten syphilitischen Erkrankungen der Arterien der Gehirnbasis, sowie die Gummen des Gehirnstammes haben sehr komplizierte Erscheinungen zur Folge und charakterisieren sich in Lahmungen der Extremitaten der Gehirnnerven. Dabei sind gerade durch die grosseren Gummen oder Erweichungsherde stets mehrere Nerven- mit den Extremitats-Lahmungen vergesellschaftet. Wir mussen dabei auf die Lahmungserscheinungen achthaben, ob sie den Lasionen der Nerven in der Gehirnsubstanz oder ausserhalb derselben entsprechen.

Rückenmark.

Die syphilitischen Erkrankungen im Ruckenmark, entweder fortgeleitet oder von den Hauten desselben selbst entstanden, charakterisieren sich durch das Auftreten von beschrankten gummosen Prozessen oder durch fibrose Erkrankungen der Meningen. Es finden sich myelomalacische Herde, welche entweder bloss periphere Anteile der weissen Substanz oder auch die graue Substanz treffen konnen. Demzufolge haben wir auch Krankheitsbilder vor uns, welche denen einer Myelomeningitis und Myelitis entsprechen, deren Variabilitat je nach dem ergriffenen Segmente und nach der Zahl derselben bekanntlich eine grosse ist, so dass wir nicht naher darauf eingehen konnen. Erwahnt soll nur werden, dass sich die luetische Meningitis mit Vorliebe an der hinteren Flache des Ruckenmarkes lokalisiert, meist im oberen dorsalen Teil sowie im Dorsolumbalmark, nur selten im Halsteil vorkommt. Auf- und abwarts von einem myelitischen Herde treten sekundare degenerative sklerotische Veranderungen auf. Vorwiegend ist die weisse Substanz, seltener die graue betroffen. Durch Konfluenz kleiner myelitischer Herde kommt es zu einer Querschnittsmyelitis in verschiedener Langenausdehnung.

Hervorzuheben wären unter den luetischen Erkrankungen tabiforme Krankheitsbilder, Bilder, bei welchen aber vielfach die reflektorische Pupillenstarre und die Opticusatrophie fehlen. Man wird aber auch in solchen Fällen von Tabes gut tun, sich auf längere Beobachtungen und den Erfolg der antiluetischen Therapie zu stützen, bevor man dem Kranken Heilung verspricht.

Die Nervenwurzeln und die Cauda equina können teils sekundär (Meningitis), aber auch primär (N. oculomotorius) von einer Neuritis betroffen werden. Die Erkrankung der Rückenmarkswurzeln führt zu den sogen. Wurzelsymptomen, die in ausstrahlenden neuralgischen Schmerzen in den Extremitäten, Gürtelgefühl, Hyperästhesien usw. bestehen.

Aehnlich wie bei Rückenmarkserkrankungen anderer Provenienz finden sich auch sog. Systemerkrankungen, indem entweder nur die Hinterstränge oder die Seitenstränge oder die vordere graue Substanz betroffen ist.

Auch bei der Rückenmarkssyphilis wird ein Schwanken in der Intensität der Symptome als charakteristisch an-

Parasyphilitische Affektionen.

Unter parasyphilitischen (Fournier) oder metasyphilitischen (Strumpell) Affektionen verstehen wir solche, deren Zusammengehörigkeit mit der Syphilis noch nicht einwandfrei erwiesen ist, an welchen aber zweifellos in der überwiegenden Mehrzahl der Fälle nur solche Individuen erkranken, die Syphilis durchgemacht haben. Hierher gehören die progressive Paralyse und die Tabes, die beide am häufigsten in der Zeit von 8—12 Jahren nach der vorausgegangenen Syphilisinfektion auftreten. Nachdem sichere pathologisch-anatomische Beweise für die luetische Natur der beiden Erkrankungen bisher nicht zu erbringen waren, wurden vorwiegend statistische Untersuchungen über die Zahl der Paralytiker und Tabiker, die nachweislich Syphilis überstanden haben, angestellt. Es fanden sich bei beiden Affektionen in über 90 Prozent vorausgegangene Syphilis. Als weiterer Beweis wird das Vorkommen bei Ehegatten (konjugale Paralyse und Tabes) angeführt. Nach Obersteiner wäre bei der Paralyse eine luetische Form von der gewöhnlichen Dementia paralytica abzutrennen.

Die Erfolge der antisyphilitischen Therapie, die in neuerer Zeit wieder bei beiden Affektionen in grösserem Stile wieder aufgenommen wurde, beschränken sich auf das Erzielen von Remissionen.

Hereditäre Syphilis.

Hereditäre oder kongenitale Syphilis nennen wir jene Erkrankung, welche das Kind mit zur Welt bringt. Ueber die Vererbungsvorgänge selbst herrscht noch keine Klarheit. Im allgemeinen werden folgende Gesetze der Vererbung angenommen

1. Sind beide Eltern vor der Zeugung syphilitisch, so ist die Uebertragung um so wahrscheinlicher, je frischer deren Syphilis ist. Die Uebertragungsfähigkeit nimmt in den meisten Fällen etwa vom

vierten Jahre nach der Infektion der Eltern ab, sie kann aber auch noch nach 14—15 jahriger Dauer vorhanden sein. Nicht nur zur Zeit, in der nachweisbare Erscheinungen an den Eltern vorhanden sind, sondern auch während der Intermissionsperioden konnen die latentsyphilitischen Eltern syphilitische Kinder zeugen.

2 Am haufigsten wird die Syphilis der Mutter auf die Kinder ubertragen Auch hierbei spielt das Alter der mutterlichen Syphilis eine grosse Rolle. Recentsyphilitische Mutter infizieren mit wenigen Ausnahmen immer die Frucht, hingegen gebaren mit alterer Syphilis behaftete mitunter zwischen zwei syphilitischen ein relativ gesundes Kind.

3. Wird die Mutter wahrend der Graviditat infiziert, so kann das Kind auf dem Plazentarwege auch in utero infiziert werden, fur diese sogenannte postkonzeptionelle Infektion der Frucht nimmt man eine Erkrankung der Plazenta als Vorbedingung an

4 Nach vielfachen Beobachtungen kann auch ein

heutigen Erfahrungen nur wenig Positives daruber aussprechen kann. In neuerer Zeit wurde die Existenz einer paternen Vererbung geleugnet (Matzenauer).

Die Frucht stirbt in utero fruhzeitig ab und wird als Abortus im 3.—4. Monate ausgestossen, wenn beide Eltern vor der Zeugung an frischer Syphilis erkrankt sind, namentlich aber wenn die Mutter unter der frischen Infektion zu leiden hat. Es sind hierbei verschiedene Momente zu berucksichtigen: Die krankhaft veranlagte Frucht ist nicht entwicklungsfahig, die Syphilis der Mutter ist so deletar, dass sie die Frucht nicht genugend ernahrt, der uterus kann selbst erkrankt sein, oder die Plazenta ist durch die syphilitische Gefasserkrankung derart verandert, dass die Ernahrung der Frucht unmoglich wird und diese abstirbt.

An diese ganz schweren, leider nur zu haufigen Ausgange der Gravidität reihen sich die Falle an, bei denen sich die Fruchte zwar langer entwickeln, aber als lebensschwache Fruhgeburten im 7. oder 8. Monat zur Welt kommen, mitunter auch als tote Frucht am Ende der Schwangerschaft geboren werden. Endlich auch solche, bei denen die Kinder zwar lebend, aber mit so schweren Syphiliserscheinungen geboren werden, dass sie denselben in wenigen Stunden oder Tagen erliegen.

Diese Geburten treffen wir zuerst bei langer bestehender Syphilis der Eltern an und in Fallen, in denen die Syphilis durch einschlagige Behandlungen gemildert worden ist.

Mit gummoser Syphilis behaftete Eltern haben meistens gesunde Kinder. Uns sind viele Falle von relativ schweren tertiaren Formen der Mutter wahrend der Gravidität bekannt, welche gunstig geendet haben. Ganz merkwurdig und bisher unaufgeklart sind jene Falle, bei denen zwischen kranken lebensschwachen Kindern auch lebensfahige, mit wenigen oder gar keinen Erscheinungen behaftete, geboren werden.

Wie schon oben angedeutet wurde, ist es geradezu unmoglich, in einem bestimmten Falle von Syphilis der

Eltern auf die Krankheit oder relative Gesundheit der Deszendenten zu schliessen, und immer wieder zeigt die Erfahrung, dass eine zweckmässige Behandlung beider Eltern die beste Garantie für die Entwicklung der Früchte bietet.

Wie schwerwiegend die hereditare Syphilis mit ihren vernichtenden Gewalten auf die Abnahme der Population gewirkt hat, lehrt die Geschichte mancher Länder, welche grösseren Epidemien von Syphilis unterworfen waren.

v. Widerhofer nimmt die Mortalität der syphilitischen Säuglinge mit 99 Prozent an. Fournier hat für die Sterblichkeit der Nachkommenschaft Syphilitischer folgende Tabelle aufgestellt:

Bei	Syphilis	beider	Eltern 68,5 %,
„	„	der	Mutter 60 %,
„	„	des	Vaters 28 %.

Die hereditare Syphilis lässt sich zweckmässig in eine frühzeitige Syphilis hereditaria praecox) und in eine später auftretende (Syphilis hereditaria tarda) einteilen.

Die frühzeitig abgestorbenen Früchte lassen selten

haemorrhagica neonatorum kennen. Neben vielfachen bereits erwähnten Organerkrankungen finden sich Veränderungen an den Gefassen vor, welche zu Blutungen in das Parenchym, namentlich aber in das Zellgewebe, in dem diese Gefasse eingebettet sind, Veranlassung geben. Die Kinder sterben fruhzeitig in den ersten Stunden bis zu zwei Tagen unter den Erscheinungen der Herzschwache, sind haufig cyanotisch, mitunter finden sich an den Extremitäten Oedeme, Anasarca, selbst Ascites Die zahlreichen Haemorrhagien am Korper haben den Typus von kleinen Petechien, es konnen aber auch ausgedehntere Blutaustritte vorgefunden werden.

Die hauptsächlichsten Zeichen der syphilitischen Neugebornen sind die Ernahrungsstorungen, denen sie schon in utero unterworfen sind Sie haben meist ein subnormales Gewicht, ihre Haut hängt welk, faltig am Korper herunter. Von den sichtbaren Erkrankungen ist der sogenannte Pemphigus syphiliticus, mit welchem sie entweder schon zur Welt kommen oder der sich in den ersten drei bis vier Tagen entwickelt, die häufigste. Die schlaffen Blasen dieses Exanthems platzen oder vertrocknen, es entstehen entweder Exkoriationen oder mit Borken bedeckte Wunden auf der dunnen blassen Haut (Tab. 58). Auf den Handtellern und Fussohlen sind die Pemphigusblasen zumeist schon bei der Geburt angedeutet und sitzen auf einer diffus infiltrierten bläulich gefärbten Basis (Tab. 59).

Da solche Kinder mit inneren Organerkrankungen behaftet sind, verfallen sie trotz der sorgsamsten Pflege und gehen auch an Abzehrung bald, in 1—2 Wochen zugrunde. Selten gelingt es, sie langer am Leben zu erhalten.

In den ersten Tagen schon spielt die Erkrankung des Nabels eine wichtige Rolle, welche trotz der aufmerksamsten Pflege zu Blutungen und geschwurigen Prozessen oft mit nachfolgender septischer Infektion Veranlassung gibt.

Die septische Infektion sowie das Eindringen der

verschiedensten Bakterien ist nicht nur durch die Nabelerkrankung, sondern auch durch die vielen Wunden nach den Hautexanthemen begünstigt. Dahin gehört u. a. die Furunkulosis, welche man lange fälschlich für ein Produkt der Syphilis auf der Haut gehalten hat. Alle diese Zustände raffen die ohnehin schwachen Kinder bald hinweg.

Eine weitere häufige Erkrankung, die sich bald bemerkbar macht, ist der Schnupfen der Syphilitischen, welcher infolge der Anschwellung der Schleimhaut in der Nase mehr durch die Atembeschwerden als durch eine merkliche Sekretion ausgezeichnet ist. Diese Infiltration der Schleimhaut greift auf das Perichondrium und das Periost über und führt zur Entwicklung einer Sattelnase. (Tab. 60 c.)

Nicht lange währt es und es entstehen am Gesäss und um die Genitalien an den Uebergangsstellen der Haut in die Schleimhaut papulose Efflorescenzen, welche zum Teil nässenieren und Geschwüre bilden, zum Teil wie an den Mundwinkeln und Nasenöffnungen, zu Rhagaden führen. Neben diesen kommt es auf der äusseren Haut mitunter zu vesikulospustulosen Exan-

scheinungen bemerkbar. Die bisher kaum beachteten Epiphysenerkrankungen führen an dem einen oder dem andern Gelenke, zumeist am humerus zur Ablösung der Epiphyse. Zuerst macht sich an dem erkrankten Epiphysenende eine schmerzhafte Anschwellung bemerkbar, und die betreffende Extremität hängt wie gelähmt herab. Manchmal kann man die abnorme Verschiebbarkeit der abgelösten Epiphyse konstatieren. Doch bietet mitunter diese Erkrankung das blosse Bild einer Lähmung dar.

Sind die Erscheinungen auf der Haut, den Schleimhäuten und Gelenken zurückgegangen, so bleiben solche Kinder trotzdem anämisch und schwächlich. Es ist leicht einzusehen, dass dieselben mehr als andere Kinder an interkurrierenden Erkrankungen zu leiden haben, z. B. Bronchitiden, Pneumonien, Intestinalkatarrhen u. a.

Dieser Frühperiode der hereditären Lues folgen mitunter Spätformen der Syphilis, wie wir sie als tertiäres Stadium bei akquirierter Syphilis kennen gelernt haben. Man nennt dieses Stadium auch Syphilis hereditaria tarda.

Manche Aerzte wollen die tardive Syphilis auch ohne jedwede vorausgegangene Erkrankung selbst im vorgeschritteneren Alter von 16—20 Jahren und darüber beobachtet haben. Wir können dieser Ansicht nicht beipflichten und dies um so weniger, wenn wir erwägen, dass die hereditäre Syphilis nicht immer sehr prononcierte Formen am kindlichen Organismus hervorzubringen braucht. Der Begriff der Gesundheit eines Individuums ist ein relativer und dehnbarer. Eine leichte Nasenaffektion, das Zurückbleiben in der Entwicklung sind Erscheinungen, welche leicht übersehen werden. Wir haben bei Spätformen der Syphilis Zeichen von abgeheilten schweren Prozessen an der Haut, den Drüsen und dem Bewegungsapparate konstatieren können, welche auch als nicht der Syphilis zugehörig gedeutet wurden. Es ist eben noch vielfach die Ansicht verbreitet, dass die Syphilis beständige und namentlich solche Erscheinungen hervor-

rufen musse, die ohne die einschlagige Therapie nicht heilen konnten. Aus diesen und vielen anderen Grunden stammen die oft ganz differenten und irrigen Anschauungen uber die tardive Syphilis.

Nur nebenbei wollen wir andeuten, dass man sich hüten muss, die infantile, d. h. im zarten Kindesalter erworbene Syphilis mit der hereditären zu verwechseln. Wir hatten haufig Gelegenheit, 16—18 jahrige Individuen an Spatformen zu behandeln. Bei solchen Fallen muss der Arzt genau erheben, ob die Eltern an Krankheiten gelitten haben, die man der Syphilis zuschreiben kann, wie sonst in der Familie die Schwangerschaftsverhaltnisse waren, ob todfaule Früchte zur Welt gekommen oder Geschwister da sind, die an Lues leiden. Gewannen wir bei unseren Kranken aus diesen Erhebungen Anhaltspunkte fur ererbte Syphilis, so fanden wir immer noch Storungen der Entwicklung oder andere Zeichen hereditar syphilitischer Belastung vor. War das erstere nicht der Fall, so handelte es sich meist um eine tertiare Form der Syphilis, die fruhzeitig, ohne Vorwissen der Kranken oder ihrer Angehorigen, erworben worden war.

Die tardiven Formen der Syphilis hereditaria beginnen etwa mit dem 5. Lebensjahre, meist aber auch mit der Pubertat vom 12 Jahre an und wir haben sie mit Unterbrechungen bis zum 20. Lebensjahr angetroffen

Wir wollen nur der markantesten Symptome gedenken, welche dem Arzte die Diagnose erleichtern, ob ein fragliches Krankheitsprodukt auf hereditare Lues zu beziehen sei oder nicht.

Wir verdanken Hutchinson eine Zusammenstellung von Erscheinungen, welche die hereditar-luetischen Spatformen gegenuber den akquirierten mit grosser Sicherheit kennzeichnen Diese sind Die Difformität der mittleren oberen bleibenden Schneidezahne Diese Veranderung besteht in einer halbmondförmigen Ausschleifung am vorderen freien Rande der betreffenden bezeichneten Zahne Tab 60d) Ferner Trü-

bungen der Cornea oder noch bestehende Keratitis interstitialis (Tab. 60a und 60b; schwarze Tafel) und endlich eine rapid fortschreitende Taubheit.

Das Bild wird noch durch die Prominenz der Stirnhocker, einen abgeflachten oder gar eingesunkenen Nasenrücken und feine narbige Linien an den Mundwinkeln, der Oberlippe und dem Lippenrot, die von den Nasenlöchern ausstrahlen, vervollständigt. Wir müssen Fournier beipflichten, wenn er auf das Zurückbleiben in der Entwicklung hinweist. Solche Patienten machen selbst im 16.—18. Lebensjahre einen puerilen Eindruck, die Genitalien, die Crines pubis, die Brüste der weiblichen Individuen sind mangelhaft entwickelt.

Was die Symptome der hereditären Spätsyphilis anlangt, so finden wir Erkrankungen der Knochen und Gelenke, die den Typus der akquirierten Spätformen einhalten und Hauterkrankungen in Form gummöser, serpiginöser Geschwüre. Eine für hereditäre Lues sehr charakteristische Hautinfiltration ist die sog. diffuse Infiltration der Haut, die in Analogie zu den diffusen Infiltrationen parenchymatöser Organe steht. Nach einem erythematösen Vorstadium wird die Haut allmählich starr, eigentümlich glatt und glänzend. Im weiteren Verlaufe kann es zur lamellösen Abschilferung der Epidermis oder aber an Stellen, wo sich Hautfalten berühren, zur Mazeration und oberflächlichem Nässen kommen. Die diffuse Infiltration findet sich am häufigsten an den Fußsohlen und Handtellern, sowie im Gesicht, welches dadurch einen starren, maskenartigen Ausdruck zeigt. Häufig kommt es zu radiären Einrissen und Rhagaden an den Lippen, die charakteristische strahlige Narben hinterlassen. Es hat den Anschein, als würde die Haut der Nase häufiger befallen sein. Dieser Umstand dürfte vielleicht mit dem oft vorhandenen langwierigen Schnupfen zusammenhängen, wobei es dann allmählich zur Geschwürsbildung, zum Uebergreifen des Prozesses auf die Knorpel und Knochen, sowie auch zur Zerstörung der äusseren Haut kommt.

Die Knochenerkrankungen bestehen hier gegenuber der akquirierten Syphilis weniger in periostalen als vielmehr in myelogenen Prozessen. Entsprechend den lebhaften Proliferationsvorgangen lokalisiert sich die Erkrankung mit Vorliebe an der Knochenknorpelgrenze. Als fur Syphilis hereditaria besonders charakteristisch gilt die von Wegner beschriebene Osteochondritis epiphysaria, welcher Entzundungsprozess eine allmahliche Lockerung und Ablosung der Diaphyse von der Epiphyse zur Folge hat. Wir konnten diese Form in zwei Drittel der syphilitischen Foeten schon makroskopisch nachweisen.

Ferner treffen wir eine eigenartige Hyperplasie einzelner Lymphdrusengruppen an, die namentlich an den Halsdrusen zu grossen Tumoren fuhrt, ohne eine Tendenz zur Erweichung oder zum Zerfall zu zeigen. Der Zustand bleibt lange Zeit unverandert und trotz viel hartnackiger der Therapie, als die ubrigen Symptome. Solche Drusentumoren erinnern an Sarkome.*)

Die inneren Organe, wie Leber, Milz, Nieren sind zumeist angeschwollen, oft durch gummose und schwielige Neubildungen unregelmassig eingezogen, verbildet. Als Pneumonia alba wurde eine diffuse Infiltration der Lungen in Form einer weissen Hepatisation beschrieben. In den Nieren fand Stoerk Veranderungen, die eine Verzogerung der Reifung im Sinne einer Bildungshemmung darstellen. Am haufigsten aber, namentlich wenn die Individuen herabgekommen sind, findet man amyloide Degeneration dieser Organe.

Was das Nervensystem anbelangt, so bleibt auch dieses nicht von pathologischen Prozessen frei. Wir sehen solche Individuen haufig an epileptischen Anfallen leiden, sie sind oft auch wenig intelligent, ja mitunter ganz blödsinnig. Es kommen eben wie bei der akquirierten Lues

*) Wie in einem Falle unserer Abteilung im Rudolfspitale; vide Jahresbericht 1892.

Erkrankungen der Gehirnhaute und -Arterien mit Beteiligung der Gehirnsubstanz vor und man wird sich bei der Diagnose an anderweitige abgelaufene oder vorhandene syphilitische Prozesse einerseits und an den Ausfall der Gehirnfunktionen andererseits halten mussen. Auch die Entwicklung eines Hydrocephalus kann durch syphilitische Gefasserkrankungen begunstigt werden

Die Ergebnisse der neueren anatomischen Untersuchungen bei hereditarer Syphilis auf Grund der Farbung der Spirochaete pallida im Gewebe stellen sich nach E. Hoffmann kurz folgendermassen dar. Nicht nur bei wahrend der Geburt und kurzere oder langere Zeit darnach verstorbenen Kindern, sondern auch bei mazerierten Früchten kommt die Spirochaete pallida in grosser Zahl in den verschiedensten Organen vor. Selbst bei so weit vorgeschrittener Mazeration, dass histologisch keine Struktur mehr zu erkennen ist, können wohlerhaltene zahlreiche Spirochaeten im Knochenmark, in Leber, Darm usw. vorkommen. Der Mangel an Sauerstoff ist also der Vermehrung derselben nicht hinderlich.

Bei wohlerhaltenen Foten und Neugeborenen oder frischen Kinderleichen sind die Spirochaeten gewohnlich sehr zahlreich in Leber, Lungen, Nebennieren und Hautblasen, ferner aber auch im Darm, Magen, Pankreas, Herzen und Knochensystem. Sie werden auch im Bindegewebe, den Gefasswandungen, zwischen den Epithelzellen gefunden und dringen auch in die Paranchymzellen drusiger Organe ein. Die Leber enthalt meist ungeheure Massen von Spirochaeten und zwar um so mehr, je frischer die Erkrankung ist Im Inneren der Leberzellen bleiben die Spirochaeten auch bei stark vorgeschrittener Erkrankung erhalten Sie sind auch im Gallengangepithel und in den Wandungen der Lebergefasse, besonders der Venen, nachweisbar. Der grosse Reichtum der Leber an Spirochaeten wird darauf zuruckgefuhrt, dass die Leber das von der Plazenta kommende Blut zunachst erhalt und die Spirochaeten sich hier zuerst ansiedeln und vermehren.

Sehr reichlich finden sie sich ferner in der Lunge, besonders bei weisser Pneumonie und zwar sowohl im Bindegewebe und den Gefässwänden als auch im Lumen der Alveolen. Sie durchdringen auch das Darmepithel und werden im Darminhalt, bezw. Meconium gefunden. Sie bevorzugen im Darm und im Magen die Muscularis und liegen fast stets parallel der Faserrichtung derselben. Strotzend gefüllt mit Spirochaeten sind oft die Nebennieren; sie liegen hier besonders in den Septen und in der Rinde, ihre intrazelluläre Lagerung in den Rindenzellen ist nicht zu bezweifeln. Spärlicher zeigen sich die Spirochaeten in der Niere und zwar im Bindegewebe, den Gefässen und den Epithelien. Ferner lassen sie sich auch in den Wänden der grossen Gefässe, im Herzmuskel bei Myokarditis, im lymphatischen Apparat nachweisen. Im Knochenmark finden sie sich, besonders bei Osteochondritis spezifica oft in grösserer Anzahl. Sehr zahlreich sind sie im Inhalte der Pemphigusblasen zu finden, wo sie dichte Zöpfe bilden können; sie liegen hier meist in der Epidermis und den Papillenköpfen. Endlich wurden sie bei Orchitis fibrosa im Hoden, im Ovarium (bis an die Ovula vordringend), im Oesophagus, Pankreas (hier mitunter reichlich), Gehirn, Rückenmark, in der Schilddrüse und Hornhaut, in der Plazenta und Nabelschnur nachgewiesen. In der Plazenta sind sie meist nur spärlich in und unmittelbar an den Gefässwänden zu finden; in der Nabelschnur wurden sie in den Gefässwänden, im Venenblute und der Whartonschen Sulze nachgewiesen. Kontrolluntersuchungen ergaben, dass bei nicht syphilitischen Föten, Neugeborenen oder Kindern sich die Spirochaete pallida niemals findet.

Behandlung der Syphilis.

Die Therapie der Syphilis wollen wir übersichtlich in Unterabteilungen sondern, und zwar: 1. Erstlingsformen mit den nächsten Konsekutiverkrankungen; 2. lokale Behandlung der sekundären und

tertiären Produkte; 3. Allgemeine Behandlung der Syphilis.

1. Erstlingsformen

Die Aufgabe des Praktikers ist es, jedwede der Syphilisübertragung verdächtige Stelle so zu behandeln, wie wenn eine Ansteckung erfolgt wäre. Der oberste Grundsatz muss der sein, sobald als möglich den Keim der Syphilis an der Ansteckungsstelle zu zerstören. Wie aus der Pathologie bekannt, ist die Diagnose in den ersten Tagen selbst nach einer Konfrontation nur eine Vermutungsdiagnose. Trotzdem aber ist der Arzt berechtigt, energisch vorzugehen. Es ist unmöglich, den Zeitraum anzugeben, wie lange das Kontagium an der Ansteckungsstelle allein verbleibt; jedenfalls ist er nur kurz bemessen, denn die von uns nach 24 und 36 Stunden vorgenommenen Exzisionen der einfach verletzten Stellen haben kein Resultat ergeben. Es ist somit anzunehmen, dass auch diese noch vor dem Auftreten reaktiver Erscheinungen gemachten Exzisionen das Kontagium nicht mehr zu entfernen imstande waren, dass somit dasselbe bereits den Gefässen und dem übrigen, ausserhalb der Infektionsstelle gelegenen Körperstellen mitgeteilt war. Trotz alledem eignen sich der Syphilisübertragung verdächtige Stellen, welche günstig gelegen sind, zur sorgfältigen Ausrottung, so z. B. Einrisse am Praeputialrand, am Rande der Schamlippen usw. Wenn die Exzision überhaupt eine Berechtigung haben soll, so muss sie in den ersten Stunden nach der Infektion gemacht werden, in Fällen, wo schon die Diagnose einer beginnenden Infiltration oder gar einer fertigen Sklerose gemacht werden konnte, haben wir niemals einen Erfolg gesehen, höchstens den, dass die Behandlung des Initialaffektes dadurch vereinfacht wurde. Dasselbe gilt von der Anwendung des Thermokauters, nur noch mit dem Bedeuten, dass die gesetzte Verätzung länger behandelt werden muss als eine Exzisionswunde, welche per primam heilen kann. Die Anwendung des Thermokauters hat nur dann ihre

Berechtigung, wenn die Sklerose phagedänisch wird und einem raschen Zerfall entgegengeht. Ausser dem Thermokauter wird auch die Zerstorung der Primaraffekte mit Heissluft (Hollander), in neuester Zeit durch die sonst bei Karzinomen verwendete Fulgurationsmethode (hochgespannte elektrische Strome) empfohlen.

Fur gewohnlich sind wir bei den Initialformen auf die antiseptische Wundbehandlung mit den gebrauchlichen Mitteln Jodoform, Sublimat, Karbol, Salizyl usw. angewiesen. Eine Allgemeinbehandlung einzuleiten ist aus vielen Gründen, welche sich aus der prophylaktischen Behandlung der Syphilis ergeben haben, nicht zweckdienlich, jene Falle ausgenommen, wo die Sklerose im Gesichte z. B. an den Mundlippen sitzt, zum rapiden Zerfall neigt und grosse Drüsentumoren dieselbe begleiten. In diesen Fallen war man seit jeher bemuht, durch eine sofort eingeleitete Allgemeinbehandlung den Stillstand der Erscheinungen herbeizuführen.

An den männlichen Genitalien sitzt die Sklerose sehr haufig am Praeputium selbst oder im Eichelring und ist sehr oft mit einer Phimose vergesellschaftet. Ist [illegible] vorhanden, [illegible] praeput[illegible]

Ist durch eine forcierte Retraktion des infiltrierten Praeputiums eine Paraphimose entstanden, dann ist ein chirurgischer Eingriff notwendig, bevor durch den Druck, den der einschnürende Praeputialring verursacht, eine grossere Zerstorung am Praeputium und der Penishaut entstanden ist.

Die dorsalen Lymphgefasse werden bei einfachen nicht geschwürig zerfallenden Sklerosen durch eine Infiltration in derbe, mitunter knotig verdickte Stränge umgewandelt und es genügt, solche mit grauen Pflasterstreifen zu belegen, um sie nebst der später einzuleitenden Therapie zur Ruckbildung zu bringen.

Die Drüsenschwellungen bei Syphilis fuhren selten zur Vereiterung, ausser wenn es sich um Komplikationen mit venerischen Geschwüren, um skrophulose, oder sonst herabgekommene Individuen handelt. Eine solche Adenitis ist modo chirurgico zu behandeln, wie wir es im Kapitel uber venerisches Geschwür angegeben haben.

Sklerosen an den weiblichen Genitalien sind nur deshalb schwer zu behandeln, weil die Applikation und das Verbleiben des Verbandmaterials Schwierigkeiten begegnet Aber auch hier hilft man sich mit pulverformigen Substanzen, grauem Pflaster und einer T-formigen Binde, durch welche man die Verbände der ausseren Genitalien gut befestigen kann.

Die Sklerosen am Orificium urethrae und der Apertur des Anus sind anfangs mit Bougies und Suppositorien aus Jodoform (Jodoformi pur 0,1 Butyri cacao q. s f. suppositor urethrale), spater mit Wickeln von grauem Pflaster zweckmässig zu behandeln. Mitunter eignen sich Verbande aus asept. Krullgaze, welche in eine 5% weisse oder in 1—3% rote Praecipitatsalbe eingetaucht werden Die Verbande werden je nach der Sekretion des Geschwüres 1 2 3mal am Tage gewechselt, wobei vor Anlegung des Verbandes eine Reinigung des Geschwüres mit in Karbol- oder Sublimatlosungen getauchten Wattebäuschchen vorgenommen werden muss.

2. Lokale Behandlung der Krankheitsformen in der sekundären und tertiären Periode.

Die syphilitischen Mund-, Nasen- und Rachenaffektionen müssen vom Kranken selbst häufig im Tage mit Spülwässern gereinigt werden. Dieses Regime ist namentlich nach den Mahlzeiten sowie vor dem Schlafengehen einzuhalten.

Hierzu werden verschrieben:

Rp. Kali chlor 10,0
Aqu. dest. 500,0
D. S. Gargarisma

oder

Rp. Kali chlor. 10,0
Alum crud. 0,1
Aqu. dest. 400,0
Aqu. menth. piper 100,0
S. Garg

oder.

Acid. borac. 10,0
Solve in Aqu. dest. 500,0
S. W. Ob.

Bepinslungen mit Lapis (in Substanz oder 5% Losungen) taglich vom Arzte vorzunehmen. Verlässlichen Patienten kann man auch Sublimat-Mundwässer anvertrauen, entweder losen die Patienten S.-Pastillen mit Cl Na bereitet à 1 g in Wasser und benutzen von dieser konzentrierten Losung jedesmal 1 mit 10 Essloffel Wasser verdunnt als Gurgelwasser; oder

Rp. Hydrarg. bichlor. corros. 1,0
Alkoh. absol. 50,0
S. Gift. D. 1 Kaffeeloffel zu 1 Tasse Spulwasser.

Diese Sublimatspulwasser werden 2—3 mal taglich durch langere Zeit hindurch, d. h. das ganze Glas voll auf einmal verwendet.

Zungengeschwüre und Rhagaden sind ebenfalls mit Lapis zu tuschieren. Harte Infiltrate der Zungenoberflache sind mit konzentrierterem Sublimatalkohol zu bepinseln oder auch mit Jodtinktur taglich 1—2 mal zu bestreichen.

Gummatose Zerstorungen und Geschwure der Schleimhaute sind energisch mit Lapis in Substanz zu tuschieren Ausserdem muss man haufig mit den angegebenen Mundwassern ausspulen oder mittelst Irrigateur reinigen. Die Anwendung des letzteren fur die Nasenhohle muss vorsichtig, nicht unter hohem Drucke geschehen, weil das Spulwasser leicht in die Stirnhohlen oder in die Tuba Eustachii eindringen und Schmerzen verursachen kann. Sind nekrotische Knochen am Grunde der Geschwure oder zwischen den angewucherten Granulationen vorhanden, mussen dieselben, sobald sie sequestriert sind, baldmoglichst entfernt werden. Die oft bedeutende Blutung bei solchen Eingriffen wird mit styptischer Watte oder mit klebender Jodoformgaze gestillt

Die lokale Behandlung der Kehlkopfsyphilis erfordert eine grosse Uebung in der Handhabung des Kehlkopfspiegels und der Instrumente und ist nur von einem in dieser Hinsicht praktisch ausgebildeten Arzte mit Erfolg vorzunehmen Inhalationen mit Jodsalz-

lösungen (2% Jodkali) sind nur in ganz leichten Fällen nebst der Allgemeinbehandlung zulassig, erweisen sich aber nur zu oft als nicht hinreichend, sobald es sich um stärker wuchernde Papeln oder ausgebreitete Infiltrationen oder gar tiefere gummöse Geschwüre handelt.

Bei papulosem Syphilid an den Genitalien und am After, wie sie beim Weibe die häufigste Form der Syphilis darstellen und ausserdem bei beiden Geschlechtern als lokale Frührezidive sich finden, wenden wir den sogen. Labarraqueschen Verband an:

Rp. Chlorin. liquid. 20,00
Aqu. destill. 80,00
M. D. S.: Zum Bepinseln.

und

Rp. Calomelanos
Amyli āā
M. D S.: Streupulver.

Man befeuchtet die Papeln mit dem Chlorwasser und streut dann Calomel darauf. Es entsteht also Sublimat

Rp. Mercur. praecip. alb. 5,0
Unguent. emollient. 40,0
entweder allein oder verscharft mit 0,1 Sublimat.

Bei flachen Papeln, die nicht mehr stark nassen, genugt das Belegen mit gut haftendem grauen Pflaster.

Rhagaden am After, welche zumeist neben wuchernden Analfalten angetroffen werden, trotzen oft jeder medikamentosen Behandlung und werden am besten operativ behandelt. In der Narkose tragt man mit dem Paquelin die Wucherungen ab und behandelt die Wunden nachtraglich mit Jodoformvaselinverband oder mit weisser Praecipitatsalbe. Weniger ratsam ist das Abbinden der infiltrierten Falten mit elastischen Ligaturen, obzwar wir auch fruher haufig dieses Verfahren ohne Schaden fur die Kranken geübt haben.

Psoriasis palmaris et plantaris, Rhagaden und zerfallende Papeln zwischen den Zehen und an den Fingern. Bei all den genannten Formen sind erweichende Hand- und Fussbäder (Seifenabkochung) und Verband mit grauem Pflaster von Nutzen. Tiefere Rhagaden oder Geschwure mit begleitenden Entzundungserscheinungen mussen anfangs mit Badern und Umschlagen mit in Burowsche Losung getauchten Kompressen behandelt werden.

Mitunter ist es zweckmassig, nach den Handbädern lokale Bader mit Sublimatlosungen zu machen (1 1000). Sehr zu empfehlen ist abends nach dem Bade die Einreibung der oben angegebenen verstarkten weissen Praecipitatsalbe (4:40 mit 0,1—0,2 Sublimat) worauf schwedische Handschuhe anzuziehen und zu tragen sind.

Onychia und Paronychia syphilitica wird mit warmen Hand- oder Fussbadern, Umschlagen, Sublimatbädern behandelt, worauf die kranken Endphalangen mit gut angelegten Kuppen aus grauem Pflaster verbunden werden müssen. Die Nagel, welche sich bereits eingerollt haben, sind unter lokaler Anasthesie zu spalten und die Rander abzutragen. Die Pflasterverbände oder schutzen-

den Fingerlinge sind bis zur Erneuerung des Nagels zum Schutze fortzutragen.

Die früher beschriebenen Erkrankungen der Kopfhaut sollen jedesmal auch durch lokal angewendete Mittel der Behandlung unterzogen werden. Vor allem müssen die Haare ganz kurz geschoren werden.

Der Kranke wascht täglich den Kopf mit Seifenwasser ab und reibt darnach eine Pomade (weisse Praecipitatsalbe 1, 10, ein. Sind pustulose Geschwüre, tiefere gummatose Zerstörungen der Kopfhaut vorhanden, dann müssen Jodoformvaseline, Merkurialsalben oder graue Pflasterverbände appliziert und mit kunstgerecht angelegter Binde befestigt werden. Kariose Knochenlamellen exfoliieren sich entweder von selbst oder werden mit der Kornzange herausgehoben. Nie soll man die Kranken ohne lokale Behandlung lassen, weil durch diese grosse Knochennekrosen selbst bei bedeutenderen Knochenentblössungen vermieden werden. Wir haben Zerstörungen der Schadeldecken bis zu Talergrösse vernarben gesehen. Sind ausgebreitete Knochendefekte durch Narbenbildung geheilt, dann soll durch Einheilen von Zelluloidplatten dem Patienten ein neuer fester Schutz für das Gehirn geboten

Jod unseren Erfahrungen nicht entspricht. Die Spontanheilung der Syphilis gehört, wie die neueren Tierexperimente (Neisser) mit Sicherheit beweisen, zu den grossten Seltenheiten.

Sobald die Syphilis entfernt von der Ansteckungsstelle entweder anhaltende funktionelle Storungen in den Zirkulationsorganen, Nervenschmerzen, oder pathologische Veranderungen an der Haut und den Schleimhauten hervorbringt, ist der Arzt genotigt, eine merkurielle Therapie einzuleiten und dieselbe solange fortzufuhren, als die vorhandenen Erscheinungen nicht ganzlich behoben sind. Der Grundsatz der erfahrenen Praktiker ist eigentlich die Behandlung noch mindestens um ein Drittel oder selbst die Hälfte Zeit über die Dauer der Erscheinungen hinauszudehnen.

Jedwede weitere Rezidive, soferne sie markante Veranderungen an mehreren Korperstellen produziert, ist ebenfalls wieder mit allgemeiner und lokaler Behandlung anzugehen. Wir folgen bei diesem Vorgange dem pathologischen Prozesse der Syphilis, behalten den Kranken in Beobachtung und behandeln ihn merkuriell, eventuell mit Jodmitteln nur dann, wenn an ihm Erscheinungen von Syphilis nachzuweisen sind. Behandlungen, welche in beliebigen Zwischenräumen gemacht werden ohne Rucksicht darauf, ob Erscheinungen bestehen oder nicht (chronisch-intermittierende Behandlungsform Fournier), konnen wir nicht befurworten, weil wir gesehen haben, dass das Wiederauftreten von Rezidiven nach gewissen Zeitabschnitten dadurch nicht hintanzuhalten ist und die Angewöhnung der Kranken an das betreffende Medikament nur nachteilig wirkt, wenn wir bei dem nachstfolgenden Ausbruch von Erscheinungen energisch vorgehen wollen. Es ist hier nicht der Ort, naher auf dieses Thema einzugehen, wir wollten bloss unseren Standpunkt in dieser Frage andeuten.

Gegen die Kopfschmerzen, Schlaflosigkeit u. a. Beschwerden, welche manchmal in der Proruptionsperiode auftreten, verordnen wir

Rp. Kali brom.)
Natr. brom. aa 4,0
Ammonii brom. 2,0
Mfp.. D. dos No. X.
S.: Abends 1—2 Pulver.

oder

Rp. Kali brom.
Kali jodati aa 0,5
Mfp. dent. tal. dos No. X.
S.: Abends 1—2 Pulver.

Vor dem Ausbruche der Exantheme und in den Pausen zwischen den eventuellen Rezidiven und den dagegen angewendeten spezifischen Kuren hat man bei den meisten Kranken verschiedene Aufgaben zu erfüllen, als da sind Vorbereitungskur für verschiedene merkurielle Behandlungen (Mund- und Hautpflege lokale Behandlung der Initialform) und nach der beendeten spezifischen Behandlung eine Nachkur Badekuren, Verabreichung von Roborantien usw.

Hierauf wird das Zahnfleisch mit einer a den Tinktur bestrichen, und darnach mit was. gespült.

Rp. Tct. jodin.
Tct. gallar. aa 10,00
S.: Bepinslung.

oder

Rp. Tinct. ratanhae
Tinct. gallar. aa 20,00
Olei menthae pip. gutt. 20.
D. S. Zahnfleischtinctur.

oder

Rp. Ol cadin.
Spir. vin. aa 10,00
Tct. laudan. simpl. 5,00

Als Gurgelwasser verordnet man Kalium hypermanganicum in der gebräuchlichen rosaroten Lösung, 0,5—2% Kalium chloricum-Losungen, 1—2% mit Zusatz von Alaun
oder

Rp. Aqu. calcis
Aqu. destill. aa

oder

Rp. Acidi salicyl 5,00
Spir. frument.
Aqu. destill. aa 100,00
Ol. menthae gtt. V
M. D. S.: 1 Loffel auf ein Glas Wasser.

Bei Stomatitis mercurialis verwenden wir ausser den im Vorhergehenden genannten Mitteln zur Mundpflege Bepinselungen des Zahnfleisches mit Argentum nitricum 1:30 bis 1:15 mit nachfolgender Ausspülung des Mundes mit einer Kochsalzlosung oder Bepinselungen mit 15—25%iger wasseriger Chromsäurelosung. Erosionen oder Geschwure werden mit dem Lapisstifte geätzt oder es wird die neuerlich vorgeschlagene

kombinierte Aetzung mit 25%iger Chromsäure und d
Lapisstifte angewendet, wobei die Geschwürsfläche
dem gebildeten Chromsilber mit einem roten Aetzsch
bedeckt bleibt.

Merkurielle Behandlung der Syphilis.

Das Quecksilber ist in allen Stadien der Syph
das souveräne Mittel, welches im Spätstadium zwar v
Jod wirksam unterstützt oder unter Umständen ers
werden kann, jedoch fast in allen Fällen allein imstan
ist, bestehende Syphiliserscheinungen zum Schwinden
bringen.

Unter den merkuriellen Kuren ist einer der wirksa
sten die Einreibungskur mit grauer Quec
silbersalbe, weil sie nicht nur für alle Formen
Syphilis anwendbar, sondern auch im Kindes- wie
Greisenalter zur Ausführung geeignet ist.

Schon den Säugling kann die Mutter oder Pflege
nach dem Morgenbade zweckmässig mit verdünnter Que
silbersalbe (1,0 unguent. ciner. mit 1,0 ung. simpl.) an d
Seitenteilen des Thorax und des Bauches einreiben.
wachsene von ca. 60 kg Körpergewicht werden mit tägli
4—5 g behandelt. Am besten fährt man, wenn der Pati
durch eine zweite sachkundige Person die Einreibung
vornehmen lässt. Ist dies nicht möglich, oder sind
Individuen Spitalskranke, so soll der Kranke selbst
Einreibungskur an sich ausführen. Am vorteilhafte
geschieht die Kur, wenn man kleine Mengen der Sal
abwechselnd rechts und links verreibt, bis die ganze Qu
tität derart verrieben ist, dass die Haut trocken bleibt.
gebräuchlichen Stellen, wo gerieben wird, sind mit wenig
Ausnahmen: die Unterschenkel, und zwar die beid
Waden, die Innenfläche der Oberschenkel, die regio e
gastrica und die Seitenteile des Thorax, die innere Vord
arm- und Oberarmfläche und der Rücken.

Nachdem dieser Zyklus vollendet ist, lässt man d
Kranken ein laues Wannenbad als Reinigungsbad nehm

Die Anzahl der Einreibungen in einer Serie ist erfahrungsgemass so festzustellen, dass man bis zum Schwunde der jeweiligen Erscheinungen fortfahrt, eventuell eine Anzahl $^1/_3$ bis $^1/_2$ solcher Einreibungstage noch uberdies folgen lässt. Zufalliges Unwohlsein oder rasch auftretende starkere merkurielle Salivation und Stomatitis konnen veranlassen, dass man die Einreibungskur fur einige Tage bis zum Beheben dieser Schwierigkeiten unterbricht, um sie dann wieder weiter fortzusetzen. Eine bei einem allgemeinen Ausbruche der Syphilis gemachte Einreibungskur hindert nicht, dieselbe bei den zahlreich folgenden Rezidiven ebenso oft zu wiederholen.

Neben der Einreibungskur konnen nicht nur die erwähnten Bader, sondern auch interne Medikamente: Roborantia usw. angewendet werden.

Die Ernahrung und Unterkunft wahrend der Einreibungskur soll moglichst gut und sorgfaltig ausgewahlt werden. Kranke, welche physischen Strapazen namentlich in einer ungunstigen Jahreszeit, im Freien ausgesetzt sind, eignen sich nicht fur diese Kur. Nicht nur, dass wir davon geringen oder gar keinen Erfolg gesehen haben und die Kranken dadurch das Vertrauen in die Kur verloren, haben wir haufig beobachtet, dass sie anamisch geworden und, statt sich zu erholen, noch mehr herabgekommen sind.

Wie bei allen merkuriellen Kuren muss der behandelnde Arzt auch bei dieser nicht nur auf die Mundpflege, sondern auch auf die Verdauungsorgane und auf die Ausscheidungen sein Augenmerk richten

Wir haben zu wiederholtenmalen das Auftreten von Eiweiss im Urin beobachtet, sahen uns gezwungen, mit kleineren Dosen und mit Unterbrechungen der Einreibungen vorzugehen, ja in einzelnen Fallen mussten wir mit der Kur ganz aufhoren. Etwaige Nachkuren sollen in zweckmässig geregelter Lebensweise, Anwendung von milden Wasserkuren, stärkenden Bädern (Salz oder Soolenbädern), Aufenthalt im milden Klima usw. bestehen. Ebenso darf die Mundpflege nicht mit dem Tage des

Aufhorens der Kur hintangesetzt werden, sondern sie muss noch wochenlang, wenn auch im restringierten Masse geübt werden.

Zur Inunktionskur verschreiben wir für erwachsene Kranke:

Rp. Ung. ciner. 4,0—5,0
Dent. tal. dors. ad chart. cerat. No. V
D. S. Zum Einreiben (wie oben bereits angegeben).

Die Salbe wird nach der Pharm. Austr. Ed. VII hergestellt:

Hydrarg. } aa 200,0
Lanolin }

Bis zur völligen Extinktion zu verreiben, dann all. nötigenfalls Zusatz von

Ung. simpl. 200,0

Als Ersatz der Einreibungskur sind in neuerer Zeit verschiedene Methoden angegeben worden, die reinlicher und für den Patienten weniger belästigend sind. Hierher gehören die Ueberstreichungsmethode nach

Inunktionskur vorwiegend eine Inhalationskur ist, doch findet zweifellos auch eine Absorption des Quecksilbers von der Haut aus statt, wenn es auch noch nicht bekannt ist, ob das Quecksilber in Gasform oder als eine Eiweissverbindung in den Körper eindringt.

Als Ersatzmittel für die graue Salbe hat sich besonders das Resorbinquecksilber bewährt

Rp. Hydrargyri c. Resorbin. (50 %) tub. I.
S. 3 Teilstriche täglich.

Bei ausgebreiteten Hautsyphiliden oder vielfachen ulzerösen Prozessen an der Körperoberfläche, sowie bei Hautexanthemen, nässenden Papeln kleiner Kinder, bedient man sich oft der Sublimatbäder. Für Erwachsene setzt man dem Badewasser 10—15 g (Pastillen) Sublimatlösung zu. Die Wanne enthält 3—4 Eimer eines 26—26° R. warmen Wassers, in dem der Kranke 10—15 Minuten zu verbleiben hat. Derselbe wird leicht frottiert und muss nach dem Bade das Bett hüten. Kleine Kinder bekommen bloss Waschungen mit in das Badewasser getauchten Kompressen 1—2 mal des Tages. Die kranken Hautstellen werden mit der Kompresse abgewaschen und dann mit Stupp (Amylum allein oder mit Zusatz von Calomel) eingestreut.

Injektionskur.

Die Injektionsbehandlung hat den Vorteil der grossen Reinlichkeit, exakten Dosierbarkeit und allgemeinen Anwendbarkeit ohne Berufsstörung.

a) Lösliche Quecksilberpräparate.

Man injiziert von einer Lösung

Rp.	Hydrarg. bichlor. corros.	0,1
	Natri chlorati depurati	1,00
	Aqu. destill.	10,00

täglich eine Spritze entweder subkutan am Rücken oder intramuskulär in die Nates.

In einem Turnus gibt man in der Regel 20—30 Injektionen.

Statt der etwas schmerzhaften Sublimatinjektionen kann man auch verwenden:

Rp. Hydrargyri formidat. 0,1
Aqu. destill. 10,00

oder

Rp. Hydrarg. succinimidat 0,15
Solre in Aqu. destill. fervida 10,0
Cocain. mur. 0,1.

Die beiden letzterwähnten Präparate werden gleichfalls täglich injiziert. In neuerer Zeit verwendet man vielfach auch salizyl- und arseniksaures Quecksilber (Enésol), wovon man täglich oder jeden andern Tag 1—2 cm³ injiziert, Hydrargyrum jodokakodylicum in 1%iger Lösung oder Hermophenyl (Hallopeau).

Wenn man darauf achtet, dass die Spritze sowohl als auch die Injektionsstelle gründlich desinfiziert ist und überdies nach vollendeter Injektion die betreffende Körperstelle eine Zeitlang leicht massiert, dann ist man vor üblen Zufällen, vor grosser Schmerzhaftigkeit oder gar vor Abszessbildung so gut wie sicher.

b) Unlösliche Quecksilberpräparate:

Dieselben haben den Vorteil, dass ihre Wirkung nicht nur eine kräftige, sondern auch eine nachhaltige ist, sie empfehlen sich daher besonders bei schwerer viszeraler und zerebraler Lues. Als Suspensionsmittel verwendet man gegenwärtig fast ausschliesslich Paraffin. Man verordnet:

Rp. Hydrarg. salicyl. 1,00
Paraffin. liquid. 10,00

oder:

Rp. Hydrarg. oxyd. flav. 0,5
Paraffin. liquid. 10,00

oder nach alterem Gebrauche:

Rp. Calomelan. via hum. par. 1,00
Aqu. destill. Glycerin. aa 4,0

Häufig verwendet wird ferner Oleum cinereum (als 30—50%iges Praparat 0,05 cm³ pro dosi) oder Merkuriolol 0,1—0,2 cm³. Man gibt von den unloslichen Präparaten in einer Kur etwa 6—8 Injektionen in Zwischenräumen von je 5—6 Tagen.

Die intravenösen Injektionen sind nicht ungefahrlich und sind in ihrer Wirkung der intramuskulären Methode keineswegs überlegen.

Innere Darreichung von Quecksilber.

Bekanntlich ist sie in manchen Landern die herrschende Methode der Syphilisbehandlung. Bei uns ist dieselbe nur bei milderen Rezidiven gebrauchlich und empfehlenswert.

Gewöhnlich gibt man:

Rp. Hydrarg. oxydulat. tannic. 4,0
Extracti opii aquosi 0,4
Pulv. et Extract. Liquirit. qu. s. ut f. Pilul. Nr. C.
S. 3—5 Pillen täglich

Von Fournier wird namentlich das Quecksilber-Protojoduret empfohlen:

Rp. Protojoduret. hydrarg.
Extract. opii aquosi aa 4,0
Pulv. et Extract. Liquirit. qu. s. ut f. Pilul. Nr. XL
S. 5—8 Pillen täglich.

Bei Säuglingen gibt man 0,06 des Präparates mit 3 g Zucker auf 12 Pulver (3 Pulver taglich).

Jodmittel.

Sind die Quecksilberpraparate zur Behandlung der Syphilis ein bewahrtes und fur fast $^4/_5$ der Falle er

fahrungsgemäss ein unerlassliches Heilmittel, so bilden die Jodverbindungen eine wesentliche Erganzung bei dieser Behandlung.

Bei allgemeinen Lymphdrüsenschwellungen und ausgesprochen skrophuloser Konstitution, nervosen Zufällen, wie Kopfschmerz, Schlaflosigkeit, sowie nach langen, oft unzweckmässigen Quecksilberkuren, ferner bei der sogenannten Syphilis maligna, treten die Jodmittel in Anwendung. Man darf vor den Nebenwirkungen des Jod nicht zurückschrecken, als da sind: Schnupfen, Konjunktivalkatarrh und Katarrhe der Atmungswege, Druckempfindungen in der Stirngegend und oft Verstimmungen des Magens. In solchen Fällen setzt man die Jodpraparate aus. Nachdem man einige Tage pausiert hat und die Nebenwirkungen wieder geschwunden sind, kann man mit kleineren Dosen beginnen und so allmählich den Organismus an den Gebrauch der Jodmittel gewöhnen. Kranke, welche in den ersten Tagen über alle möglichen Beschwerden geklagt haben und gegen die Anwendung von Jodpraparaten protestierten, konnten wir entweder dadurch, dass wir kleinere Dosen allmählich steigerten oder eine andere Form der Verabreichung wählten, bis zu

den Losungen hinzu, andere ziehen es vor, sich eine konzentrierte wassrige Losung zu bereiten und das Mittel mit einer grosseren Quantität Milch zu trinken.

So wie das Jodkali ist das an Jodgehalt schwachere Jodnatrium in derselben Weise zu verabreichen; es wird mitunter besser vertragen.

Das Jodoform eignet sich wenig wegen seines widerlichen Geschmackes zur internen Darreichung und kann höchstens in Pillenform genommen werden.

Rp. Jodof. pur. 10,0
Extract. et pulv. acor.
āā q. sat. f. pill. pond. 0,2
No. C, obteg. lamin. argent.
D. S. vor dem Essen mittags und abends je 2—3 Pillen zu nehmen.

An die Jodpraparate schliesst sich das Jodeisen an Man gibt

Rp. Syrup. ferri jodat. 10,0
Syrup. cort aurant.
Syrup simpl. āā 20,0
2—3 Teeloffel taglich von Erwachsenen, Kaffeeloffelweise von Kindern zu nehmen.

Fur sich allein genommen oder neben Merkurpräparaten leistet dieses Mittel gute Dienste.

Von den ubrigen Jodsalzen sei noch das Jodrubidium, das einen besseren Geschmack wie Jodkali hat und in gleicher Weise dosiert wird, ferner das gut haltbare Jodol genannt:

Rp. Jodoli 0,5
D. in capsul. amylac. No. XX
S. 3 Stuck taglich.

In neuerer Zeit verabreicht man vielfach Jodeiweisverbindungen wie Jodalbazid (3—5 g täglich), Sa

jodin (3—4 g täglich) oder die Ergone (a- und ß-Ergone). Die letztgenannten Präparate kommen in halb oder ganzgrammigen Tabletten in den Handel.

Jod kann auch in Form von Salben auf die Haut gebracht werden; man verwendet hierzu eine Jod-Jodkalisalbe (Jodi puri 0,1, Kalii jodati 2,0, Creolini, Vaselini āā 10), Jodvasogen oder aber das rasch resorbierbare Jothion.

Auch subkutan wird Jod angewendet, und zwar gewöhnlich Jodoform:

Rp. Jodoformi 1,0
Paraffini liquid. 10,0
S. 1 volle Pravaz-Spritze.

In neuerer Zeit wird namentlich Jodipin (5—10 cm³ des 25%igen Präparates täglich) empfohlen, besonders bei Viszeral- und Nervensyphilis.

Holztränke.

Mittel zu drastisch und soll in kleineren Dosen gegeben werden. Decoctum Zittmanni eignet sich bei vielen Patienten als Unterstützungsmittel neben der Einreibungskur.

Zum Schluss der generellen Therapie sei nochmals hervorgehoben, dass die Patienten sich in luftigen warmen Räumen, bei guter Jahreszeit auch in frischer Luft aufhalten sollen. Die Nahrung darf keine karge sein, weshalb wir uns auch gegen jede Emaciationskur oder trockene Semmelkur mit schweisstreibenden Bädern kombiniert und sonstige den Organismus stärker erschütternde Kuren aus Erfahrung aussprechen müssen. Wenn auch durch diese Behandlungen mitunter eine scheinbare Heilung durch Rückbildung der jeweiligen Formen erzielt wird, ist diese doch von keinem bleibenden Werte und wir haben oft in der kürzesten Zeit nach diesen Kuren schwere Rezidiven auftreten gesehen.

Als Nachkuren eignen sich Badekuren, Sool- oder Seebäder, Jodthermen, Schwefelthermen oder eine systematische Hydrotherapie, welche zur Regelung verschiedener Krankheitszustände, zur Kräftigung und Abhärtung der Kranken dient.

Das venerische Geschwür.

Das venerische Geschwür, auch weiches Geschwür, weicher Schanker, Ulcus venerum, Ulcus molle oder Helkose genannt, ist ein durch einen spezifischer Erreger hervorgerufener Geschwürsprozess, der in der grossen Mehrzahl der Fälle auf genitalem Wege übertragen wird. Seiner Häufigkeit nach steht es hinter der Syphilis und selbst hinter der Gonorrhoe weit zurück; infolge seiner Komplikationen und der oft schwierigen Differentialdiagnose gegenüber einem syphilitischen Primäraffekt kommt dem venerischen Geschwüre immerhin eine nicht zu unterschätzende Bedeutung zu.

Der von Ducrey 1889 im Geschwürseiter gefun-

dene Bazillus, von Unna Streptobazillus genannt, i
1,5 μ lang, 0,5 μ breit und zeigt leicht abgerundete Ende
sowie eine leichte Verschmächtigung des Mittelteile
(Biskuitform). Er findet sich zwischen den Zellen un
im Protoplasma der Eiterzellen. Während er sich nac
der Gramschen Methode entfärbt, ist er mit den basische
Anilinfarben (Gentianaviolett, Fuchsin, Methylenblau
leicht tingierbar. In den Gewebschnitten, wo er zuer
von Unna nachgewiesen wurde, ist er meist in Ketten
form angeordnet, hier sind die Enden der aneinande
gelagerten Bazillen nicht mehr abgerundet und auch di
Biskuitform ist weniger ausgeprägt.

Während es Ducrey nicht gelang, den Bazillus au
künstlichen Nährböden zu züchten und er nur durch wieder
holte Abimpfung der Geschwüre durch mehrere Gene
rationen den Bazillus in den Impfpusteln der menschliche
Haut nahezu allein erhielt, ist in neuerer Zeit die Kulti
vierung gelungen und konnten durch Verimpfung der
artiger Reinkulturen wieder typische venerische Ge
schwure erzeugt werden. Als Nährböden wurden ver
wendet: pulverisierte Menschenhaut mit Agarzusat
(Istamanoff und Akpianz), zerriebene Menschen
haut mit Pepsinzusatz und einigen Tropfen Salzsäure
welchem Gemenge dann Agar und Menschenblut zuge
setzt wird („milieu humanisé" Lenglet), ferner ein
Mischung von $^2/_3$ Agar und $^1/_3$ Blutserum vom Menschen
Hund oder Kaninchen (Besançon, Griffon und L
Sourd). Die Kulturen gehen nach 24—48 Stunden
auf und bilden zunächst kleine glänzende kugelige Kolo
nien von höchstens 1—2 mm Durchmesser, die später ihren
Glanz verlieren und mehr schmutziggrau werden. In
Kondenswasser finden sich lange Ketten von Bazillen
Es gelang, noch nach 11 Generationen mit den Kulturen
positive Impfresultate zu erhalten.

Es ist auch bereits gelungen, das venerische Geschwü
auf Affen zu übertragen (Tomaszewski, Nicolle)
Mit den Reinkulturen des Ducreyschen Bazillus konnte
n der Haut von Affen typische venerische Geschwüre

erzeug. werden, aus denen sich abermals die gleichen Bazillen in Reinkultur zuchten lassen.

Im Gegensatz zur Syphilis stellt das venerische Geschwur eine rein örtliche Erkrankung dar; das einmalige Ueberstehen desselben gewahrt keine Immunität gegen eine neue Infektion. Sehr häufig entstehen noch während des Bestehens des ersten Geschwures durch Kontaktinfektion an einander gegenüberliegenden Hautstellen, namentlich bei unreinlichen Personen, mehrere neue Geschwure. Infolge dieser Autoinokulation, die durch den kratzenden Fingernagel, durch Verbandstoffe, schlecht gereinigte chirurgische Instrumente usw. erfolgen kann, tritt das venerische Geschwur im Gegensatz zur Sklerose häufig multipel auf.

Zur Haftung der Infektion ist wie bei der Syphilis eine wunde Hautstelle, ein leichter Einriss, Epitheldefekt oder eine Exkoriation nötig.

Die Entwicklung nach der Uebertragung auf eine verletzte Haut oder Schleimhautstelle erfolgt sehr rasch, binnen 12—24 nur ausnahmsweise binnen 30—72 Stunden. Es entsteht jedesmal eine abgegrenzte eitrige Erweichung, welche die Tendenz hat, sich zu vertiefen und durch eitrige Schmelzung der Haut sich auszubreiten. Mit den Produkten der Syphilis vermengt erzeugt der venerische Eiter einen Ansteckungsstoff von doppelter Wirkung für syphilisfreie Organismen. Es entsteht in diesem Falle binnen sehr kurzer Zeit das venerische Geschwur, und erst später entwickelt sich auf derselben Stelle der syphilitische Primäraffekt mit den oben erwähnten charakteristischen Merkmalen der Zellgewebsinfiltration und Induration. Auf syphilitische Organismen übertragen behält das venerische Geschwur die ihm zukommenden Eigenschaften, nur wollen einzelne Beobachter eine grössere reaktive Entzündung infolge der dem syphilitischen Körper innewohnenden Reizbarkeit gesehen haben.

Der erste Anfang ist eine einem Akneknötchen ähnliche Pustel, welche nach 24 Stunden mit Eiter gefüllt

ist, am nachsten Tage schon platzt, dickflussigen Eiter entleert, wobei sich eine wie mit einem Locheisen ausgeschlagene Geschwürsflache bildet, welche scharf abgesetzte Rander hat und von einem kleinen Entzundungshof umgeben ist. Bei grosseren Verletzungen (z. B. Risswunden) entsteht, wenn venerischer Eiter ubertragen wurde, ein Geschwur mit eiternder Basis und den scharfen, entzundeten, eitrig schmelzenden Randern. Haufig unterminiert der Eiter den Rand und wir sehen kleinere oder grossere Partien leicht geroteter und geschwellter Haut lose aufliegen. Der dickliche Eiter haftet leicht an der Umgebung und erzeugt in der Nachbarschaft neue Geschwure, welche bei ihrer Ausbreitung mit den älteren konfluieren und so grossere buchtige Geschwursflachen darstellen. Wird der Eiter in eine Talg- oder Schleimdruse ubertragen, bilden sich hirsekorn- bis erbsengrosse, den Furunkeln ahnliche tiefere Geschwure. Die Eiterung aus der Mundung des zerstorten Follikels dauert langer an und erst nach dem Zerfalle der Rander kommt das vertiefte, ausgenagte Geschwur zutage. Diese Geschwure, welche somit von ihrem ersten Anfang an tiefer greifen, sind es, die vor ihrem Zerfall und der Eiterentleerung eine Induration vortauschen. Eine massige Zunahme der Dichtigkeit des entzundlich affizierten Gewebes lasst immer eine gesteigerte Resistenz wahrnehmen. Diese bekommt aber nie den Charakter einer typisch-syphilitischen Induration. Das Kriterium der Verhartung ist ein relatives, wenn man in Betracht zieht, dass auch spezifisch syphilitische Geschwursformen geringe Infiltrationsgrade aufweisen. Aber unter Berucksichtigung der raschen Entstehung, der profusen Eiterung, der Uebertragbarkeit in die Umgebung, der geringen Harte, ist die Charakteristik des venerischen Geschwures denn doch gegeben.

Ist der Abfluss des Eiters ermoglicht und hilft eine Behandlung dazu, dann gestaltet sich der Verlauf zu einem einfachen. Binnen 1-2 Wochen reinigt sich der Grund, es entstehen haltbare Granulationen, die Rander werden

flach und die Vernarbung des Geschwüres beginnt von einer oder der andern Seite, um sich bei fortgesetzter Pflege zu einer weichen, kaum unter das Niveau der Haut vertieften Narbe zu gestalten.

Der Sitz, die Zahl, die Ausdehnung der venerischen Geschwüre, sowie die häufigen äusseren Einflüsse machen oft den Verlauf und auch den Ausgang zu einem schwierigen. Wir haben Gelegenheit gehabt, in der Haut des Praeputiums des Penis, des Skrotums, der Schenkelfalte und der gegenüberliegenden Schenkelfläche durch kleinere oder grössere Hautbrücken von einander getrennte venerische Geschwüre zu beobachten, welche die Erkrankung zu einer ernsten gestaltet haben. Unter solchen Umständen sind fast immer die benachbarten Drüsengruppen miterkrankt.

Torpide oder durch andere Erkrankungen siechе Individuen, haben durch diesen Zustand mehr zu leiden, besonders weil sie die nötige Energie nicht aufbringen, die schmerzhaften Hautgeschwüre von Anfang an radikal zu behandeln.

Wie schon erwähnt, sind die Genitalien am häufigsten von den venerischen Geschwüren befallen. Beim Manne ist häufig die Vorhaut, das innere Blatt in der Nähe der Eichelfurche, namentlich aber das Bändchen betroffen, welches oft an der Basis durchbohrt wird und nur als fadiges Ueberbleibsel vom Praeputium zur Glans zieht. Die Eichel selbst erkrankt seltener.

Beim Weibe sind die kleinen Schamlippen, namentlich die untere Kommissur, der Scheideneingang und die daselbst vorfindlichen Residuen des Hymens (Fimbrien), die Mündung der Harnröhre, das Mittelfleisch, der After, Scheide und Scheidenteile am häufigsten der Sitz der Krankheit. Selten und noch wenig beachtet ist ihr Auftreten an der Portio (Tab. 62 a).

Bei beiden Geschlechtern pflegen gleich oft die Schenkelfalten, die inneren Schenkelflächen und die Schossfuge Sitz venerischer Geschwüre zu sein. Zu erwähnen wären noch Nase, Mund, Zunge Brustwarze,

Nabel, Finger und je nach Umständen auch entlegene und behaarte Körperteile, wohin eben durch Zufall der das Kontagium führende Eiter gebracht wurde.

Je nach dem klinischen Aussehen und Verhalten des Geschwüres hat man ihm verschiedene bezeichnende Namen beigelegt. Als Ulcus venereum serpiginosum bezeichnet man ein auf der einen Seite bereits ausgeheiltes und auf der andern serpiginös weiterschreitendes Geschwür, als atonische Geschwüre solche, die trotz der oft geringen Ausdehnung hartnäckig jeder Therapie widerstehen, als Ulcus venereum elevatum, luxurians oder framboesioide Geschwüre, deren Grund pilzhutförmig die Ränder überwuchert; sehr schmerzhafte mit erysipelartigen Entzündungen einhergehende Geschwüre werden erethische, die sich in den Follikelmündungen lokalisierenden, akneähnlichen, gegen jede Behandlung sehr resistenten follikuläre Geschwüre genannt.

Berücksichtigt man die oben erwähnten Charaktere, als: die kreisähnliche Form, den scharf abgekanteten Rand, die reichliche Eiterbildung, die rasche Entwicklung und das häufige Vorkommen mehrerer Geschwüre neben einander, so ist ein Verwechseln mit anderen an den Genitalien und um den After vorkommenden Krankheitsprozessen, als: Akne, Furunkeln usw. leicht zu vermeiden. Dies um so mehr, wenn für das Bestehen der letztgenannten Affektionen der Verdacht einer geschlechtlichen Berührung wegfällt. Am meisten geben nässende, diphtherisch belegte oder in eitrigem Zerfall begriffene Papeln zu Verwechslungen Anlass. Doch sind es wieder die Charaktere der begleitenden Syphiliserscheinungen, als: die Infiltration der benachbarten Lymphdrüsen, sowie andererseits Haut- und Schleimhautaffekte, welche dieselbe begleiten, die längere Dauer der syphilitischen Produkte, dagegen wieder die häufige Drüsenvereiterung bei längerem Bestehen von venerischen Geschwüren, die vor Irrtümern schützen. (Tab. 61 u. 62.)

Die Komplikationen, welche bei venerischen

Geschwuren vorkommen, sind vorwiegend Folgen der sich rasch ausbreitenden Entzündung des Gewebszerfalles.

Sitzt das Geschwür am Rande der Vorhaut, entsteht nicht selten eine entzündliche Phimose eventuell Paraphimose (Tab. 63.) Beide Zustände können sich bis zum Brandigwerden des Praeputiums steigern. Durch das Tiefergreifen des Geschwüres am Frenulum wird dasselbe, wie schon erwähnt, durchbohrt, selbst Perforationen bis in die Harnröhre sind nicht ausgeschlossen.

Das gangränose Genitalgeschwür, das eine relativ häufige Komplikation des weichen Schankers ist, kommt auch für sich allein vor und zeichnet sich durch sein rapides Fortschreiten, durch seinen graugrünen oder schwärzlichen pastösen Belag unter dem sich rasch tiefgreifende Destruktionsprozesse des Gewebes entwickeln, sowie durch den penetranten fauligen Geruch aus. Meist ist es von Fieber begleitet. Bei bestehender Phimose kann, wie erwähnt, das Praeputium brandig werden und die Glans seitlich durch die gefensterte Vorhaut heraustreten. Manchmal wird die ganze Penishaut in toto gangränös (Tab. 72); in seltneren Fällen wird die Glans penis bis auf einen rudimentären Stummel vollständig konsumiert. Drüsenschwellungen fehlen meist.

Beim venerischen Geschwüre gehören Entzündungen der Lymphgefässe auf dem Rücken des Gliedes, die mitunter an der einen oder andern Stelle zur Abszedierung führen (Bubonulus Nisbethii) zu den ernsteren Komplikationen, weil die Haut über den Abszessen leicht gangränesziert und bei mehreren Abszessen subkutan führende Vereiterungen, die den venerischen Eiter beherbergen, langwierige und energische Behandlung erfordernde Zwischenfälle bilden. (Tab. 64.)

Beim weiblichen Geschlechte entstehen häufig rhagadenartige Geschwüre zwischen den Labien, befallende Geschwüre an den Ausführungsgängen der Bartholinischen Drüsen, Zerstörungen um das Orificium urethrae herum, die nicht selten mit Ablösung eines Teiles desselben durch Zerstörung der oberen Wand verbunden

sind. Ferner entstehen auch tiefgreifende und ausgebreitete Geschwüre an der hintern Kommissur, welche nicht nur durch ihre lange Dauer, sondern auch durch ihr tiefes Vordringen gegen das Rektum zu gefährlich werden.

Am After sind es die häufigen Verunreinigungen und Zerrungen, welche bei ihrer Schmerzhaftigkeit den Patienten abhalten, energisch dem Weitergreifen zu begegnen, worauf sich dann mitunter die Geschwüre tiefer auf den After und das Rektum erstrecken.

Eine der wichtigsten Komplikationen des weichen Geschwüres bilden die Entzündungen der regionären Lymphdrüsen, der Bubo, die Adenitis.

Ueber die Aetiologie der Bubonen bestand lange Zeit insoferne eine Meinungsdifferenz, als manche Autoren annahmen, dass die Bubonen nicht durch den Streptobazillus selbst, sondern durch dessen Stoffwechselprodukte (Toxine) erzeugt werden. Man folgerte dies hauptsächlich aus dem Umstande, dass sich manchmal im Buboneneiter keine spezifischen Bazillen fanden und dieselben auch nicht inokulabel waren, weshalb man zwischen virulenten und avirulenten Bubonen unterschied. Neuere Untersucher (Colombini, Lenglet, Lipschutz) haben gezeigt, dass es wohl die Bazillen selbst sind, welche die Lymphdrüsenentzündungen bedingen. Man findet sie in den noch erhaltenen Resten der Drüsenwand, wenn sie auch im Eiter fehlen. Wahrscheinlich gehen die Streptobazillen in abgekapselten Höhlen rasch zugrunde, so dass der Eiter dann steril erscheint, analog wie bei den durch den Gonokokkus bedingten intraabdominalen Eiterungen. Manchmal, besonders bei perforierter Hautdecke, liegt natürlich eine Mischinfektion mit den gewöhnlichen Eitererregern, Streptokokken und Staphylokokken, vor.

Die Entstehung der Bubonen fällt überaus selten in die ersten zwei Wochen nach dem Auftreten des Geschwüres; meist treten sie in der dritten oder vierten Woche oder noch später auf; ja nicht selten beobachtet

man Drusenentzündungen nach schon geheilten Geschwuren. Im letzteren Falle sind die Geschwure klein gewesen und oft unbemerkt verlaufen, so dass man die Entstehung der Adenitis kaum in allen Fallen auf ein bestehendes venerisches Geschwur zuruckzufuhren vermag. Jedoch ist die hie und da aufgetauchte Ansicht, dass eine Adenitis ohne bestandenes oder bestehendes venerisches Geschwur sich entwickeln konne, durch Aufnahme von der unverletzten Haut, nicht den Tatsachen entsprechend (boubon d'emblée).

Wo immer die Geschwure sitzen mogen, die nachst benachbarte Lymphdrusengruppe ist gefahrdet; da jedoch erfahrungsgemass die haufigsten an den Genitalien oder um dieselben vorkommen, so sind es die Lymphdrusen der Inguinalgegend, welche wir im Nachfolgenden hauptsachlich in Betrachtung ziehen wollen.

Es ist naheliegend, dass zumeist die Lymphdrusen der Seite erkranken, wo die Geschwure liegen. Mitunter aber beobachtet man die Drusenvereiterungen auf der entgegengesetzten Seite, was durch die Anordnung der ableitenden Lymphgefasse und ihre Kommunikation untereinander zu erklaren ist.

Zuerst macht sich eine leichte Schwellung einer oder mehrerer Drusen bemerkbar, welche unter Zunahme der Schwellung und Schmerzhaftigkeit, namentlich bei Bewegung, eine an ihrer Oberflache gerotete, flache Geschwulst bilden. Sind mehrere Drusen betroffen und schwillt das Zellgewebe um dieselben an, so haben wir eine mehr oder weniger grosse unbewegliche Masse vor uns, welche die ganze Leistengegend ausfullt. Die Ruckbildung ist in diesem Stadium eine Seltenheit, meist entsteht an der mehr oder minder vorragenden Geschwulst die Fluktuation und, wenn nicht chirurgische Hilfe zur Hand ist, erweicht die Haut und zerfallt eitrig, zuweilen unter Hinzutreten von Gangran, wobei sich aus dem Abszess dunnflussiger, mit Gewebskrummeln untermischter Eiter entleert. Dieser schmerzhafte Zustand, welcher unter fieberhaften Erscheinungen und bedeutender Sto-

rungen des Allgemeinbefindens einhergehen kann, währt, wenn die Kranken nach Entleerung des Abszesses noch zuwarten, lange Zeit, bevor sich die Abszesshöhle reinigt, die zerstörte Decke abgestossen ist und die Vernarbung eintritt.

Erfahrungsgemäss tritt eine Vereiterung der Bubonen besonders bei solchen Personen auf, die sich keine Schonung auferlegen können, viel herumgehen und schwer arbeiten müssen, sowie bei Individuen, welche das venerische Geschwür selbst vollständig vernachlässigen. Statistiken, die an Spitalsmaterial angestellt wurden, ergaben, dass in 20—30% der Fälle ein venerisches Geschwür von einem Bubo begleitet ist. Bei besser situierten Personen ist der Prozentsatz zweifellos ein viel geringerer.

In seltenen Fällen greift die Gangrän weiter um sich, es kommen mitunter Zerstörungen der Haut, des Unterhautzellgewebes in einem solchen Masse vor, dass die Muskulatur der Inguinalgegend, oft auch jene des unteren Abdomens, wie lospräpariert, zutage tritt. Mitunter entsteht durch Zusammenfliessen von Eiter an einer Stelle und durch Unterminierung des Zellgewebes und Eiterung der benachbarten Drüse eine multilokuläre Adenitis. Kaum, dass man den einen Abszess eröffnet hat, gewahrt man am nächsten Tage in nicht zu grosser Entfernung einen zweiten. In der Zeit der konservativen Chirurgie kamen Leute mit 6 bis 8 solchen Stichen zur Behandlung, welche durch Fistelgänge mit einander verbunden waren und bei Druck dünnflüssigen, serösen Eiter entleerten. In solchen Geschwülsten, die man auch strumöse Bubonen genannt hat, liegen entweder entzündete, vergrösserte Drüsen oder Drüsenreste in einer bei längerem Bestande angewucherten bindegewebigen Neubindung eingebettet.

Wir sahen einen Fall solcher schwer vernachlässigter Adenitis, in dem es zur aufsteigenden Verjauchung der Iliakaldrüsen und zur Sepsis gekommen ist.

Berücksichtigt man bei solchen entzündlichen Geschwülsten der Inguinalgegend das rasche Entstehen und

die haufig noch vorhandenen Geschwure oder Narben an der Peripherie (der Genitalgegend, inneren Schenkelflache, dem After), so wird man selten in der Diagnose fehlgehen. Verwechselungen mit skrofulosen Drusenabszessen lassen sich vermeiden, wenn man die allgemeine Konstitution und anderweitige Zeichen der Skrofulose an der Haut, den ubrigen Drusen des Korpers usw. berucksichtigt. Senkungsabszesse aus der Beckengegend und Eitersenkungen von ostalen und periostalen Erkrankungen werden durch die Art der Eiteransammlung, die Dauer des Prozesses, bei genauer Untersuchung durch die Beschaffenheit der Knochen, Knorpel sicher unterschieden. Es wäre nur noch die Leisten- und Schenkelhernie zu erwahnen, welche aber nur bei oberflachlicher Untersuchung mit einer Adenitis verwechselt werden konnte. Ebenso ware daran zu denken, dass eine am ausseren Leistenringe zuruckgebliebene Hode sich entzundet, anschwillt und so eine Adenitis vortäuscht (vide Tab. 62 u. 63).

Behandlung der venerischen Geschwure.

Der Trager des Ansteckungsstoffes ist der Eiter. Somit ist die Entfernung des letzteren und die Verhutung, dass er im Geschwure zuruckgehalten oder auf benachbarte Hautpartien ubertragen werde und daselbst liegen bleibe, der leitende Grundsatz der Behandlung. Deshalb waren seit je die Aetzmittel infolge ihrer ausgiebigen und raschen Erfolge bei der Heilung der Geschwure in hohem Ansehen. Kupfersalze, Karbolsaure, Eisenchlorid, Silbernitrat und Aetzkalk, ja sogar das Kauterium actuale war in Verwendung; letzteres, durch den Thermokauter ersetzt, ist heute noch das souveranste Mittel. Unter den ubrigen ist Kupfersulfat und zwar die Losung im Verhaltnisse von 1 Kupfersulfat : 4 aq. zu empfehlen, weil man damit das Geschwur und das bereits eitrig infiltrierte Gewebe, ohne die gesunde Umgebung zu verletzen, verätzen kann. Das Kupfersulfat muss 3—4 mal im Tage

längere Zeit hindurch appliziert werden. Man verwendet hierzu Wattebäuschchen, welche getränkt auf die Wunde gelegt und während $^1/_4$ Stunde oder darüber mehrmals erneuert werden. Nach dieser Prozedur lässt man ein ausgepresstes Bäuschchen auf dem Geschwüre weiter liegen. Die Anwendung von Aetzstiften ist weniger sicher wirksam und verursacht den Patienten noch mehr Schmerzen. Die reaktive Schwellung muss durch Umschläge hinangehalten werden. In einem Tage erzeugt man so einen trockenen bläulichen Schorf, der sich nach zwei Tagen allmählich löst. Man sieht nach dessen Abhebung eine anämische trockene Wunde, welche dann weiter mit anderen Mitteln zur Granulation angeregt und der Verheilung zugeführt wird. Aehnlich wirkt die Aetzung mit konzentrierter Karbolsäure, welche man jedoch mit einem pinselartigen um einen Holzstiel gewickelten Wattetampon machen muss. Die Anwendung des Silbernitrates in gesättigter Lösung ist wie beim Kupfer dem Aetzstifte vorzuziehen. Die Wiener Aetzpaste und die Chlorzinkpaste sind häufig wegen des Sitzes der Geschwüre kaum anzuwenden und dadurch gefährlich, dass sie die Umgebung angreifen. Auch durch die Gefriermethode (täglich ein- bis zweimaliges Bestäuben mit Aethylchlorid) lassen sich venerische Geschwüre zerstören. Besser als alle diese Mittel ist die Verätzung mit den Paquelien. Allen diesen Prozeduren ist nach Tunlichkeit eine lokale Anästhesie unter Anwendung der in der Chirurgie gebräuchlichen Mittel, wie: Chloraethyl, Kokain usw. vorauszuschicken. (Bei Anwendung des Paquelins darf Chloraethyl nicht genommen werden!) An den Stellen, wo die Anwendung von Aetzmitteln Schwierigkeiten bereitet, so z. B. am Scheiden- und Aftereingang, werden dieselben ersetzt durch Applikationen von Streupulvern, Salben oder Pasten, als da sind: Jodoform, Dermatol, Airol, Salizylsäure, Xeroform usw. Es gelingt unter sorgfältiger Anwendung dieser Mittel in wenigen Tagen, die Natur der Geschwüre umzustimmen und sie in gewöhnliche granulierende Wunden (Stadium reparationis) zu verwandeln.

Sehr gut hat sich die von Welander zuerst angegebene Behandlungsmethode der permanenten Warmeeinwirkung bei allen Formen des venerischen Geschwurs bewahrt. Man verwendet hierzu besondere Warmwasserapparate, in denen Wasser bei konstanter Temperatur von 50° C. durch ein Rohrensystem nach Art der Leiterschen Kuhlapparate fliesst. Die Rohren konnen entsprechend den ortlichen Bedurfnissen zurechtgebogen werden. Zwischen das Rohrensystem und die Haut wird feuchte Watte oder Gaze gelegt. Der Erfolg lasst nur selten auf sich warten, meist zeigt sich sofort eine ausgesprochen schmerzlindernde Wirkung, nach 1—2 Tagen ist das Geschwur in eine rein granulierende Wunde verwandelt.

Sind Unterminierungen der Haut, fistulose Gange oder Perforation des Frenulums, der Schamlippen vorhanden, so ist nach vorheriger genauer Desinfektion der Geschwure die operative Eroffnung vorzunehmen und die Geschwure in offene, granulierende Wunden zu verwandeln. Brandige Zerstorungen, welche bei venerischen Geschwuren mitunter vorkommen, pflegen baldigst zur Abgrenzung zu kommen, wobei die spezifische Natur der Geschwüre verloren geht, so dass man es nach Abstossung des Brandschorfes meist nur mit Wunden ohne spezifischen Charakter zu tun hat. Bei phagedanischen Geschwuren empfiehlt sich die Anwendung des Thermokauters unter Narkose.

Behandlung der Adenitis

Die venerischen Drusen-Entzundungen und -Abszesse werden in Beziehung auf ihre Behandlung in jedem Falle eine kleine Modifikation des Verfahrens erheischen und lassen sich demgemäss nur allgemeine Grundsatze aussprechen.

Im Anfangsstadium ist neben Ruhe die Anwendung von massig kalten Umschlagen mit essigsaurer Tonerde und daruber die Applikation eines Eisbeutels angezeigt. Mitunter ist die althergebrachte energische Be

pinselung mit Jod- und Galläpfeltinktur von Nutzen. Es muss aber hier von einer versuchsweisen Applikation abgeraten werden, weil dadurch nur blasenförmige Abhebungen der Epidermis und noch grossere Schmerzen verursacht werden. Geschieht das Bepinseln aber energisch, so dass in einem Tag ein Schorf erzeugt wird, so kann mitunter das weitere Fortschreiten der Entzundung hintangehalten werden. Kommt es trotzdem zur Abszedierung, dann warte man mit dem Eingriffe nicht länger. Die schonendste Behandlung einfacher Adenitiden ist wohl die Punktion, Entleerung des Abszesses und das Ausfullen der Höhle durch Einspritzen von 1% Argentum nitricum-Lösung, darauf Kompressionsverband mit Jodoform- oder sterilisierter Gaze und Spica. Verbandwechsel am zweiten Tage. Ist die Sekretion noch eitrig, neuerliche Injektion. **Nach zwei Tagen wiederum Verbandwechsel unter den gleichen Indikationen u. s. f.**

Kommen grössere **schwappende Abszesse mit dünner** Hautdecke oder bereits **spontan eröffnete mit gangränös** zerstorter Hautdecke vor, **dann ist nach Reinigung der** Gegend, Abseifen, Rasieren, Waschen mit **Alkohol und**

Abspül- und Reinigungswä er:

Rp. Mercur. sublim. corros. 0,5
Spirit. vin.
Aqu. dest. aa 100,0

D. S.: Mit 5 f. Menge Wasser verdünnt, zum **Abspülen** oder Abtupfen

Rp. Acid. 4,0
Spirit. 40,0
Aqu. 160,0
D. S ich.

Rp. Natr 10,0 : 200,0
D. S.: pülen.

Rp. Acid. l. 2—4 : 200,0
D. Wie oben.

Rp. Sulf. Cupr. 1 : 5
D. S.: Aetzmittel.

Rp. Sulf. Cupr. 2—5 : 100

(Zu lokalen Bädern bei Geschwuren am Penis, **Praep.** usw. von 5—10 Minuten Dauer und zum Verband.)

Pulverförmige Medikamente **zum Einstreuen der Geschwüre nach der mit obigen Mitteln vorgenommenen Reinigung:**

Rp. Jodoform. pulv. 10,0
S.: Zum Einstreuen.

Rp. Jodof. 1 : 5
mit Aether sulf. als Spray.

Rp. Jodof.
Vaselin 1 : 5
D. S.: Salbe mit Krillgaze auf die Wunde zu legen.

Rp. Jodoformgaze 20%
D. S.: Verbandstoff.

Rp. Xeroform. pur. 10,0
D. S.: Streupulver.

Rp. Dermatol. pulver. 10,0
wie oben.

Rp. Aristol.
do.

Rp. Airol.
do.

Rp. Mercur. praecip. albi 0,5
Vaselin 15,0
D. S.: Salbe zum Verband.

Rp. Mercur. praec. rubri 0,1
Vaselin.
(Salbe zum Verband bei torpiden Geschwürsformen.)

Rp. Nitr. argent. fus.
(Zum Betupfen wuchernder Geschwürsformen nach Jodoform und andern Mitteln.)

Rp. Nitrat. argent. 1 : 15
D. S.: Lösung zum Betupfen mit Wattebäuschchen statt des Stiftes.

Rp. Bitum fag. 5,0
Gips. 30,0
(Gipsmehl; bei gangränösen, ausgebreiteten Wunden und vernachlässigten Geschwürsbildungen.)

Gonorrhoe.

Die Gonorrhoe, Blenorrhoe oder der Tripper ist ein fast immer durch den Geschlechtsverkehr übertragener, durch einen spezifischen Erreger bedingter Entzündungsprozess der Genitalschleimhaut. Durch ihre grosse Häufigkeit und die bei beiden Geschlechtern in

einem betrachtlichen Prozentsatze auftretenden Folgeerscheinungen (beim Manne infolge Obliterierung der Nebenhodenkanalchen nach Epididymitis Sterilitat, — beim Weibe infolge Aszendierung schwere chronische Entzundungsprozesse an den Adnexen) kommt ihr eine grosse Bedeutung zu, so dass ihre Bekampfung in neuerer Zeit auch von Staats wegen in Angriff genommen wird

Der Tripper ist die haufigste unter den drei venerischen Krankheiten und besonders in der Grossstadtbevolkerung ungeheuer verbreitet, ohne dass sich, da die Erkrankung in der uberwiegenden Mehrzahl der Falle nur ambulatorisch behandelt wird, sichere Daten uber ihre Haufigkeit geben liessen. Nach Blaschko erkrankt in Berlin der funfte Teil aller jungen Männer an Gonorrhoe. Von den Prostituierten leiden fast alle an chronischer Gonorrhoe.

Schon durch die von Ricord und seinen Schulern in grosserem Umfange angestellten Impfversuche (1831 bis 1837) war eine scharfe atiologische Trennung zwischen Tripper und Syphilis uberzeugend nachgewiesen und die sog Dualitatslehre begrundet worden, wahrend die unitaristische Lehre, die noch gegen Ende des vorigen Jahrhunderts Anhanger zahlte, allmahlich vollstandig verschwand. Den Schlussstein dieses Werkes bildet die 1879 erfolgte Entdeckung des Gonococcus durch A. Neisser.

Der Gonococcus ist ein gramnegativer, mit Anilinfarbstoffen leicht farbbarer Diplococcus, der meist Biskuit- oder Kaffeebohnenform zeigt, ca. 0,8—1,6 μ lang und 0,6 -0,8 μ breit ist und meist in Gruppen von 4 bis 12 Exemplaren, doch niemals in Ketten angeordnet vorkommt. Er liegt im gonorrhoischen Sekret intrazellular und findet sich am reichlichsten, wenn die Urethralsekretion im akuten Stadium eine rein eitrige ist, sparlicher in spateren Stadien und bei der chronischen Gonorrhoe, wo der Nachweis oft erst nach vielen negativen Versuchen gelingt. Eigenbewegung fehlt den Gonokokken.

Die einfachste Farbungsmethode ist die mit Methylenblau- oder Fuchsinlosung. Das Sekret wird auf dem

Deckglas möglichst dünn aufgestrichen, das Präparat zuerst an der Luft getrocknet, dann einige Male leicht durch die Flamme gezogen und hierauf durch einige Minuten in Löfflersches Methylenblau getaucht, nach Entfärbung in einer schwachen Essigsäurelösung wird es gut ausgewaschen und getrocknet.

Es wurden noch zahlreiche andere zum Teil sehr kontrastreiche Färbemethoden angegeben, von denen nur die mit Karbolfuchsin Methylenblau (Schäffer), Thonin Karbolfuchsin (Lanz), Methylgrün—Pyronin (Krystallowicz) erwähnt werden sollen. Auch zur Färbung in Gewebsschnitten eignet sich die Methylenblaulösung. Durch Anwendung der Gramschen Methode können grampositive Kokken sicher differenziert werden.

Zur Kultivierung des Gonococcus wurden verschiedene Methoden angegeben. Wertheim verwendete Blutserum aus Plazentablut mit Zusatz der doppelten oder dreifachen Menge Fleischwasserpeptonagar, impfte dieses Gemisch mit Trippereiter und goss damit Platten. Einfacher ist die Methode von Finger, Ghon und Schlagenhaufer, bei welcher die in Petrischalen erstarrten Nährboden oberflächlich mit Menschenserum, Rinderblutserum oder Harnagar bestrichen werden, auf welches Material dann mit einer Platinöse Trippereiter aufgetragen wird. Durch das Kulturverfahren können zweifelhafte Diplokokken agnosziert werden. In älteren Kulturen finden sich massenhaft Degenerationsformen der Gonokokken, diesen Degenerationsformen kommt insoferne eine Bedeutung zu, als von einzelnen Autoren (Wertheim) behauptet wird, dass mikroskopisch als solche nicht mehr erkennbare Gonokokken, auf einen anderen Boden übertragen, wieder lebensfähig und virulent werden können.

Tiere haben sich bisher gegen die Gonokokkeninfektion immun erwiesen, es gelang nicht, durch Uebertragung menschlichen Trippereiters auf die Urethra oder Konjunktiva von Tieren echte Gonorrhoe zu erzeugen. Filtrate von Gonokokkenkulturen sind für Tiere und Men-

schen ungiftig (Kraus und Grosz) Nach den beiden letztgenannten Autoren ist es nicht moglich, durch Injektion von Gonokokkentoxinen in die menschliche Urethra eine lokale Immunitat gegen die gonorrhoische Infektion hervorzurufen Es entsteht vielmehr nach derartigen Injektionen eine abortiv verlaufende nicht gonorrhoische Urethritis, die gegen eine folgende Gonokokkeninfektion nicht immun macht.

Oppenheim und Muller konnten im Serum eines an gonorrhoischer Gelenkentzundung leidenden Patienten mittels Komplementablenkung einen spezifischen Antikörper nachweisen.

Die gonorrhoische Infektion haftet nur an Schleimhauten nicht an der ausseren Haut, es bedarf nicht wie bei Syphilis eines Epitheldefektes, sondern es genugt zum Zustandekommen der Infektion die Beruhrung mit gonorrhoischem Eiter Das Eitersekret kann ausser durch den Koitus auch durch verunreinigte Wasche oder Instrumente, vielleicht auch durch Badewasser, in dem sich die Gonokokken lange Zeit lebensfahig erhalten, ubertragen werden Die Rektalblenorrhoe, die beim Weibe viel haufiger als beim Manne ist, kommt durch Coitus praeternaturalis oder aber einfach durch Ueberfliessen des Vaginalsekretes uber den kurzen weiblichen Damm zustande Die Ophthalmoblenorrhoe entsteht bei Erwachsenen am haufigsten durch den verunreinigten Finger, beim Neugeborenen durch das Passieren der infizierten mutterlichen Geburtswege.

Wenn ein Patient eine Gonorrhoe uberstanden hat, ist er vor einer Neuinfektion nicht geschutzt, selbst bei einer noch bestehenden alteren Gonorrhoe konnen frische akut entzundliche Erscheinungen auftreten wobei es dann allerdings schwer zu entscheiden ist, ob es sich um ein Rezidiv oder um eine Neuinfektion handelt. Die Erstlingsgonorrhoe verlauft gewohnlich unter sehr intensiven Entzundungserscheinungen, spatere Infektionen bewirken dann in der Regel geringere Beschwerden, doch kann auch nach einem Intervall von mehreren Jahren eine Neuinfektion

wieder mit sehr sturmischen Erscheinungen einsetzen. In manchen Fallen beginnt die Erstlingsgonorrhoe ganz schleichend; namentlich ist dies bei Frauen der Fall, bei denen eine Urethritis uberhaupt leicht ubersehen wird.

Die pathologisch-anatomischen Veränderungen bestehen im akuten Stadium nach den Untersuchungen von Ghon, Schlagenhaufer und Finger in einer Auflockerung und Quellung, sowie schleimiger Degeneration und Desquamation der Epithelien, ferner in einer Durchsetzung der Epithellager mit Eiterkorperchen. Das subepithelale Bindegewebe ist gleichfalls von entzundlicher Infiltration durchsetzt, die Gefasse desselben sind erweitert. Am starksten sind die Entzundungserscheinungen in der Pars pendula, bulbosa und prostatica ausgepragt, wahrend die Fossa navicularis und die Pars membranacea weniger verandert ist. Intensive Entzundungsherde finden sich um die Ausmundungsstellen der Morgagnischen Taschen und Littréschen Drusen. Hier greift der Prozess oft rasch in die Tiefe auf das submukose Bindegewebe über und bedingt periurethrale Abszesse. Der Prozess heilt nur selten mit einer vollstandigen Restitutio ad integrum, meist endet er mit einer Metaplasie des Zylinderepithels in Plattenepithel (Finger).

Der akute Harnrohrentripper beim Manne (Urethritis gonorrhoica acuta) beginnt nach einer Inkubationszeit von in der Regel 2—3 Tagen mit den Erscheinungen eines namentlich beim Urinieren empfundenen Brennens, das Glied ist im Zustande der Semierektion, die Harnrohre selbst in ihrem Volumen mehr oder weniger verdickt und aus dem Orificium fliesst anfangs dunnflussiger, spater dicker, rahmiger, je nach der Vehemenz selbst mit Blut untermischter Eiter hervor.

Begeht der Patient die Unvorsichtigkeit, diesen Zustand nicht zu behandeln, so gehen zwar die vehementen entzundlichen Erscheinungen und ein Teil der subjektiven Symptome scheinbar zuruck, es breitet sich aber die Erkrankung nach ruckwarts aus, es wird die Pars mem-

branacea, prostatica bis an den Blasenhals allmählich in den entzündlichen Prozess mit einbezogen.

Je nach dem Sitz und der Heftigkeit der sich ausbreitenden Gonorrhoe nehmen auch gradatim die subjektiven Erscheinungen zu, die Kranken empfinden Druck im Mittelfleisch und bekommen ständigen Harndrang (Tenesmus), welcher bei grösserer Ausbreitung am Blasenhals beständigen Harnzwang verursacht, so dass die Patienten den Urin oft in kleinen ½ bis 1stündlichen Intervallen lassen müssen. Neben dem Harndrang kommt auch terminale Hämaturie vor, bei welcher mit den letzten Urintropfen etwas Blut mit herausgepresst wird. Infolge tetanischer Kontraktion der Muskulatur kann auch vollständige Harnverhaltung eintreten. Der entzündliche Prozess an und für sich und die durch denselben namentlich Nachts exazerbierenden Schmerzen quälen die Patienten mitunter so, dass die torpidesten Individuen sich schwer krank fühlen.

Bei starker Sekretion ist der Urin durch Eiter und desquamierende Epithelien getrübt, welche Trübung sich auf dem Boden des Gefässes als staubförmiges Sediment absetzt. Zur Diagnose einer bestehenden Urethritis posterior empfiehlt es sich, den Patienten anzuweisen, den Frühurin in zwei getrennten Portionen aufzufangen. Bei Beteiligung der Pars posterior findet man beide Urinportionen getrübt (Thompsonsche Zweigläserprobe.) Eine sicherere Diagnose bezüglich der Mitbeteiligung der hinteren Harnröhre erhält man, wenn man zuerst die vordere Harnröhre ausspült und dann erst den Patienten in zwei Gläser urinieren lässt. Man kann auch die rückwärtige Harnröhre mittels des Guyonschen Kautschukexplorateurs untersuchen oder in die vordere Harnröhre Methylenblau injizieren, worauf sich die aus dieser stammenden Sekrete blau färben, während die der hinteren Harnröhre ungefärbt bleiben (Kromayer).

Das Uebergreifen des gonorrhoischen Prozesses auf die Pars posterior wird durch Diätfehler (Alkohol, namentlich Bier) geschlechtliche Erregungen, vieles Herumgehen,

ungeschicktes Einspritzen u. dgl. begünstigt. Die statistischen Angaben einzelner Autoren, die sich der erwähnten neueren Untersuchungsmethoden bedienten, inbezug auf die Häufigkeit der Mitbeteiligung der hinteren Harnröhre schwanken zwischen 50—80 Prozent.

Bei längerem Bestande der Gonorrhoe hört die profuse Sekretion und die Desquamation der Schleimhaut auf. Sei es, dass der Prozess in einzelnen Harnröhrenabschnitten nachgelassen hat oder hat die Sekretion im allgemeinen abgenommen, wir finden nur eine geringe Ausscheidung eines rahmigen, weisslichen Sekretes aus der Harnröhre. Bekanntlich ist in diesem Krankheitsstadium nach der Nachtruhe die Sekretion am reichlichsten, der Kranke findet in der Frühe das Orificium urethrae durch Sekret verklebt und kann mehr oder weniger reichlich Eiter aus der Harnröhre ausdrücken (Goutte militaire). Im Urin finden sich die bekannten Tripperflocken, welche aus Schleim, Leukozyten und Harnröhrenepithelien bestehen. Um diese Zeit sind auch die subjektiven Beschwerden in Abnahme begriffen. Die Patienten fühlen sich wohler und von ihrem Leiden weniger belästigt. Nach Exzessen in baccho oder in venere kann sich aus diesem chronischen Stadium der Gonorrhoe das Bild eines akuten Trippers sehr leicht wieder einstellen, so dass eine Neuinfektion häufig vorgetäuscht erscheint.

In allen den Fällen, in denen eine akute Gonorrhoe nicht zur Ausheilung gebracht wurde, namentlich, wenn die Behandlung, wie dies leider so oft geschieht, allzufrüh abgebrochen wurde, entwickelt sich eine chronische Gonorrhoe, die jahrelang persistieren kann und bei Fehlen subjektiver Beschwerden eigentlich nur das Symptom der Urintrübung zeigt. Sehr oft bleibt die mikroskopische Untersuchung auf Gonokokken und auch der Kulturversuch — selbst nach Anwendung der sogenannten Provokationsverfahren (Exprimierung von Sekret durch Massage der Prostata, Einspritzung einer hochprozentigen Lapislösung) — negativ; doch macht die Anwesenheit reichlicher Eiterkörperchen innerhalb der Urin-

flocken trotz des negativen Gonokokkennachweises das Fortbestehen des gonorrhoischen Prozesses sehr wahrscheinlich.

Der blennorhoische Prozess pflanzt sich durch die Schleimhaut hindurch bis auf die Submukosa fort, häufiger aber noch längs der Ausführungsgänge der in die Harnrohre mündenden Drüsen auf diese selbst.

Wir finden hierbei unregelmässig angeordnete, knopfartige Verdickungen längs der Harnröhre welche häufig lange bestehen, mitunter aber auch Eiterungen eingehen und so periurethrale Abszesse verursachen können. Breitet sich eine solche submukose Entzündung weiter auf das Corpus cavernosum aus, so finden wir grosse Anschwellungen von Nussgrösse und darüber, die wenn die Entzündung nicht zurückgeht, in grössere Abszedierungen übergehen. Die begleitenden Erscheinungen von Schmerz, Fieber, Anschwellung und Knickung des Penis, endlich Fluktuation liefern deutliche Zeichen einer solchen akuten Periurethritis gonorrhoica. (Tab. 66.)

Die Cowperschen Drüsen sind trotz ihrer langen Ausführungsgänge durch den gonorrhoischen Prozess ebenso gefährdet.

Seitwärts und hinter dem Bulbus der Urethra beginnt eine Anschwellung mit mässigem Schmerz im Mittelfleisch welche beim zweckmässigen Verhalten sich wieder zurückbilden kann. Da aber meistens die Schädlichkeiten, welche die Entzündung der Cowperschen Drüsen veranlasst haben, wie forcierte Ausspritzungen, Bougie, Tanzen, Reiten und Fahren, nicht sofort aufhören, schreitet die Entzündung vorwärts. Es bildet sich bald am Perineum eine grössere schmerzhafte Geschwulst, welche fluktuiert. Der Kranke hat hohes Fieber, oft Schüttelfröste und es erfolgt der Durchbruch spontan. Man soll jedoch mit der Eröffnung des Abszesses nicht so lange warten, zumal die Quantitäten der Gase und des Eiters, die sich dabei in der Abszesshöhle ansammeln, gewöhnlich sehr massenhaft sind und oft das ganze Perineum bis zum Anus unterminieren. Die Heilung erfolgt nach frühzeitiger Eröffnung bald,

grössere Abszesse brauchen 2—3 Monate bis zur Heilung und enden meist mit Verziehung der Urethra.

Häufiger als die genannten drüsigen Elemente erkrankt die Prostata infolge von Gonorrhoe der Harnröhre. Man unterscheidet drei Formen der gonorrhoischen Prostatitis: die katarrhalische, follikuläre (mit Bildung follikulärer Abscesse) und parenchymatöse.

Die Prostatis acuta genorrhoica bildet eine schwere Komplikation, die Kranken fiebern, klagen über Harn- und Stuhlbeschwerden und beständigen, brennenden Schmerz im After. Bei der Palpation per rectum findet man einen oder beide Prostatalappen geschwollen, von derber Konsistenz und sehr druckempfindlich. Geht dieser Prozess nicht zurück und bildet sich eine Vereiterung in der Prostata, kann man mitunter den Eiter in dem geschwollenen Parenchym als eine erweichte Stelle entdecken. Meist aber entleert er sich spontan durch die Harnröhre und man kann nunmehr die Abflachung der entleerten Partien der Prostata konstatieren.

Mitunter geht diese Schwellung nicht in eitrige Entzündung über und es resultiert aus der akuten Schwellung eine bleibende Zunahme der Prostata, welche eine sehr häufige Begleitung chronischer Prozesse bildet und vielfach von den Kranken ohne ihr Mitwissen durch das ganze Leben getragen wird.

Eine von den Kranken selbst häufig übersehene Erkrankung der Samenblasen möchten wir hier erwähnen, die entweder allein vorkommt und unberücksichtigt verläuft, häufig aber gleichzeitig mit Entzündungen der Prostata und des Nebenhodens angetroffen wird. Ein wichtiges Symptom der gonorrhoischen Spermatozystitis ist eine blutige Beimengung zur Spermaflüssigkeit, ferner bestehen stechende Schmerzen in der Gegend des Dammes.

Die häufigste von allen Komplikationen ist wohl die Erkrankung der Nebenhoden, Epididymitis gonorrhoica. Diese tritt meist in der 2.—5. Woche des Bestandes der Gonorrhoe auf, beschränkt sich meist auf eine Seite, kommt aber auch beiderseitig, entweder zugleich

oder nacheinander vor, und stellt eine schmerzhafte Anschwellung der die Hode partiell umgreifenden Epididymis dar. Bei der Palpation des Samentranges sind die Gefasse mit dem Vas deferens in einen fingerdicken Strang verwandelt, welchen man bis in den Leistenkanal verfolgen kann

Der Prozess kann mit hohem Fieber und bedeutender Schmerzhaftigkeit einhergehen und zwingt dann die indolentesten Kranken, die Ruhe zu pflegen. Bei raschem Eingreifen, antiphlogistischer Behandlung, Ruhe usw. schwindet der Schmerz und das Fieber in 5—8 Tagen und es bleibt eine massige Schwellung zuruck, die sich durch eine starkere oder schwachere Verhartung der Nebenhode kundgibt und sich binnen 4—5 Wochen zuruckbildet. In jedem Falle von Epididymitis sind die Skrotaldecken entzundlich mitaffiziert. Man kann die Anlotung derselben an die geschwellte Epididymis zumeist bloss am untersten Pole der betreffenden Skrotalhalfte konstatieren Mitunter kommt es bei der Epididymitis zu einer bedeutenden Exsudation in die Tunica vaginalis propria (akute Hydrokele), wobei die Schmerzhaftigkeit durch den gesetzten Druck nur noch erhoht wird. Bei grosserer Flussigkeitsansammlung kann man dieselbe wie bei chronischer Hydrokele durch das Durchleuchten am oberen Pole der geschwollenen Hodensackhalfte erkennen.

Mehrfach wurden bei gonorrhoischer Epididymitis uber positive Gonokokkenbefunde berichtet (Grosz, Barmann), doch gelingt der Nachweis keineswegs immer und wurden in zahlreichen Fallen auch andere Eitererreger gefunden.

Nach den Untersuchungen von Oppenheim und Low stellen antiperistaltische Bewegungen des Vas deferens einen wichtigen Faktor bei der Entstehung der Epididymitis dar. Durch diese Bewegungen kann Virus von der hinteren Harnrohre in den Nebenhoden geschleudert werden. Hierdurch wird die praktische Erfahrung neuerdings gestutzt, dass man bei akuter Urethritis poste-

rior instrumentelle Eingriffe unterlassen soll, da man durch sie leicht eine traumatische Epididymitis erzeugen kann.

Oft sistiert auf der Höhe der akuten Symptome der Epididymitis plötzlich der Ausfluss aus der Harnröhre, doch kehrt er meist nach Abklingen der entzündlichen Erscheinungen wieder.

In seltenen Fällen greift die Entzündung auch auf die Hüllen der Hoden über, wobei jedoch das Parenchym der Drüse selbst nur im entzündlichen Stadium in Mitleidenschaft gezogen wird.

Bei den zahlreichen Fällen die wir beobachtet haben, kam es nur in wenigen zur Bindegewebsschrumpfung und und Atrophie der Drüsensubstanz selbst.

Nach doppelseitiger Epididymitis kann bleibende Sterilität resultieren (Atrophie und Obliteration der Nebenhodenkanälchen).

Die Ausbreitung der Gonorrhoe über den ganzen Urogenitaltraktus des W e i b e s geschieht öfter und leichter wie beim Mann. Die Unwissenheit und Verwechslung mit anderen Zuständen hilft wesentlich dazu bei, da solche Frauen ihre Krankheit entweder nicht als gefährlich auffassen oder sich scheuen, ärztlichen Rat einzuholen. Der erste Sitz ist die Schleimhaut der Vulva, Vagina und Urethra. Diese sind entzündlich affiziert und sezernieren einen dickflüssigen Eiter. Die Kranke empfindet Brennen und Schmerzen beim Urinieren. Die Entzündung ergreift auch bald die Schamlippen, es entstehen Intertrigo und Ekzem auf der Haut, wobei das Brennen und Jucken nur noch heftiger wird, ja selbst schmerzhafte Empfindungen sich hinzugesellen können. Geschieht in diesem Stadium gegen die Ausbreitung des Prozesses noch immer nichts, dann ist bald eine akute Endometritis, Salpingitis, Perimetritis, Oophoritis und selbst Peritonitis die weitere Folge der Ausbreitung des Prozesses. Aus diesem Zustande gehen häufig chronischeGonorrhoeen hervor, deren Hauptsitz dann die Uterushöhle ist, von wo aus auf verschiedene Veranlassungen hin sich der Prozess mit neuer Exazerba-

tion nach oben oder unten ausbreitet. Je nach dem Sitze dieser jeweiligen Entzündung werden die Frauen von Schmerzen und fieberhaften Zuständen geplagt, z. B. Schmerzen im Unterbauch, ziehende Schmerzen im Kreuze, Schmerzen vor der Periode usw.

Die Zystitis gonorrhoica und auch die Pyelitis ist trotz der häufig vorkommenden und persistierenden Urethritis selbst bei lange bestehenden Gonorrhoen recht selten, jedenfalls viel seltener wie beim Manne, bei welchem diese Komplikationen die hartnäckigsten und oft die folgenschwersten Zufälle veranlassen. Eine gonorrhoische Zystitis entwickelt sich bei erstmaliger Infektion in der 2—4. Woche. Der Urin ist bei der Zweiglaserprobe in beiden Portionen mostartig diffus getrübt, in schwereren Fällen finden sich Eiter- und Blutbeimengungen. Ausserdem besteht im akuten Stadium oft Fieber, Schmerzen oberhalb der Symphyse, Stuhlverhaltung, qualender Harndrang mit Tenesmus und Strangurie.

Eine häufige Folgeerscheinung der chronischen Gonorrhoe sind Strikturen der Harnröhre, die durch Umwandlung des mukösen und submukösen Infiltrates in schwieliges Bindegewebe entstehen. Sie lokalisieren sich mit Vorliebe in der Pars bulbosa und pendula, viel seltener in der Pars membranacea. Bei jeder länger bestehenden Gonorrhoe soll auf das Vorhandensein von Strikturen untersucht werden.

Die bisher angeführten Komplikationen kann man als ein direktes Fortschreiten der Gonorrhoe auffassen. In den letzten Jahren sind aber mehrfache klinische Beobachtungen und auch bakterielle Befunde veröffentlicht worden, welche eine Metastase von Gonokokken also eine Uebertragung durch die Blutbahn von der erkrankten Stelle aus auf entfernte Organe bewiesen haben. Als die häufigsten führen wir in erster Linie die Gelenkserkrankungen bei Gonorrhoe (Rheumatismus gonorrhoicus) an. Sie sind häufig bloss auf ein Gelenk (Knie) beschränkt, mitunter auch über mehrere Gelenke zu gleicher Zeit ausgebreitet. Die befallenen

Gelenke sind durch eine Anhäufung seröser Flüssigkeit in der Gelenkshöhle und die dadurch gesetzte Schwellung, sowie durch eine mässige Temperaturerhöhung, aber bedeutende Schmerzhaftigkeit ausgezeichnet. Der Patient hält das betroffene Gelenk ängstlich fixiert und ist durch diesen Zustand meist wochenlang ans Lager gefesselt.

Mitunter wird neben den Gelenksaffektionen, aber auch für sich allein eine Tendovaginitis, Entzündung der Sehnenscheiden vorgefunden, welche sich durch Schwellung, Rötung, bedeutende Schmerzhaftigkeit der befallenen Sehnen, sowie auch durch die Unbrauchbarkeit der befallenen Extremitäten auszeichnet.

Die beiden letzteren Prozesse verlaufen zwar unter grossen Schmerzen und längerer Gebrauchsunfähigkeit der Extremitäten, heilen aber meist aus, ohne bleibende Veränderungen zu hinterlassen.

Das Vorkommen innerer Organerkrankungen, z. B. Endokarditis, Pleuritis infolge von Blennorrhoe gehören zu den grössten Seltenheiten und bilden infolgedessen und auch durch die Aehnlichkeit mit Erkrankungen aus anderen ätiologischen Gründen die grösste Schwierigkeit in der Diagnose, so zwar, dass man nur nach Ausschluss aller andern Möglichkeiten bei bestehender Blennorrhoe eine Vermutungsdiagnose aufzustellen vermag.

Die Rektalschleimhaut erkrankt, wie erwähnt, entweder dadurch, dass, namentlich bei weiblichen Patienten, gonorrhoischer Eiter über den Damm abfliesst, oder dass bei geschlechtlichen Verirrungen das Rektum direkt infiziert wird. Bildet die Gonorrhoe der Genitalien bei ihrem akuten Entstehen eine recht lästige, schmerzhafte Erkrankung, so ist dies bei der Rektumgonorrhoe noch mehr der Fall. Die Defäkation ist erschwert, der brennende Schmerz plagt die Kranken beständig, so dass sie sich wie bei einer schweren Krankheit unruhig und erregt zeigen. Aus dem Anus fliesst Eiter mit Blut und Gewebskrümmeln der zerfallenen Schleimhaut hervor. Der Zustand erfordert eine eingehende Behandlung, dauert oft

viele Wochen und endet nicht selten mit einer bedeutenden narbigen Schrumpfung des Rektums.

Die Ophthalmoblennorrhoe findet sich am haufigsten bei Neugeborenen, doch auch bei Erwachsenen, bei welchen sie meist in viel schwererer Form auftritt Sie besteht in intensiver Schwellung und Rotung der Conjunctiva mit Absonderung eines anfangs fleischwasserahnlichen, spater eitrigen Sekretes. Durch Ueberreifen auf die Kornea kann es zu Perforation und Erblindung kommen. Seit der allgemeinen Einfuhrung des Credé schen Verfahrens (Einträufelung einer 2% Lapislosung) ist die Zahl der durch Ophthalmoblenorrhoe Erblindeten bedeutend gesunken

Condylomata acuminata.

Eine häufige Folgekrankheit der Gonorrhoe sind auch die venerischen Papillome, spitzen Kondylome oder Tripperwarzen, deren Aetiologie noch nicht klargestellt ist. Ihr Auftreten wird zweifellos durch den Reiz des Sekretes auf die Schleimhaut und aussere Haut begunstigt. Mehrfach wurde in spitzen Kondylomen die Spirochaete refringens nachgewiesen.

Das Wesen dieser anfangs unscheinbaren rasen oder wollsammtahnlichen Unebenheiten auf der Schleimhaut oberflache besteht in Verlangerung und Schwellung der Papillen In weiterer Ausbildung der Kondylome finden wir die Gefässschlingen der Papillen verlangert, hyperämisch, um dieselben massige Zellenvermehrung, was aber am deutlichsten in die Augen fallt ist die Wucherung des Rete Malpighii, das mehrfach angewuchert aber die Papillen zieht und in breiten Lagen sich zwischen dieselben einschiebt. Die Epidermiszellen verhornen nur selten sie werden vielmehr durch die bestandige Mazeration abgestossen und wir finden fast das Rete Malpighii blossliegen. Bei diesem Zustande sind die Kondylome feucht und beim Betasten wie mit einer schmierigen Masse bedeckt Selten bleibt es bei dieser Wucherung die Gruppen

der geschwellten Papillen erheben sich aus der Basis der Haut und bilden erbsen- bis haselnussgrosse Geschwülste. Durch das Aneinanderwuchern dieser Papillome und bei grosser Ausbreitung sehen sie blumenkohlartigen Gewächsen gleich, haben eine zerrissene, tief durchfurchte Oberfläche. Das zerfallende Epithel, die nässende und oft eiternde Masse belästigt die Kranken durch ihren Geruch und die bedeutende Sekretion. Bei energischeren Berührungen der gruppenweise nebeneinander stehenden Papillome sickert leicht Blut aus den verletzten Papillarschlingen hervor.

Beim männlichen Geschlechte kommen die spitzen Warzen am häufigsten an der inneren Lamelle der Vorhaut, im Eichelring, an der Glans, nicht selten im Orificium urethrae bis in die Fossa navicularis vor. Erlangen die Wucherungen im Praeputialsack eine beträchtlichere Grösse, so können sie durch Druck eine Entzündung, ja selbst Nekrose des Praeputiums veranlassen. Die Mächtigkeit der Wucherungen macht oft die Differentialdiagnose zwischen einem Karzinom recht schwierig und es ist notwendig sowohl auf die Dauer des Prozesses, namentlich ob noch isoliert stehende Papillome an der Peripherie der grösseren Geschwülste aufzufinden sind, und auf die Intaktheit der Inguinaldrüsen Rücksicht zu nehmen.

Häufiger noch treffen wir die spitzen Warzen beim weiblichen Geschlechte an. Das Vestibulum vaginae, das Orificium urethrae, die Vagina und selbst die Vaginalportion sind oft von zahlreichen Wucherungen überdeckt, welche durch ihr rasches Nachwuchern eine Plage für die Kranken und den behandelnden Arzt bilden. Aber auch die äussere Haut der weiblichen Genitalien bis in die Schenkelbeuge, das Perineum und die Aftergegend sind von solchen venerischen Papillomen besetzt, ja wir haben oft faustgrosse Tumoren, welche diese ganze Gegend überdeckten, angetroffen. (Tab. 67 a.)

Behandlung der akuten Gonorrhoe.

Im Stadium der profusen eitrigen Sekretion verabreicht man a) intern:

Rp. Balsam. Copaiv. gtt. X
Dent. tal. dos. ad caps. gelatin. No. L
S.: täglich 4—6 Kapseln.

Rp. Ol. lign. Santali gtt. X
Dent. tal. dos. ad caps. gelatin. No. L
S.: täglich 5—8 Kapseln.

Rp. Pulv. Cubeb. rec. tuss.
Extr. Cubeb. alcohol. $\overset{\frown}{aa}$ 5,00
M. f. pil. No. L.
Consperge pulv. liquir.
D. S.: 3mal täglich je 3 Pillen.

Rp. Pulv. Cubeb. rec. tuss. 30,00
Extr. acori
Extr. gentian. $\overset{\frown}{aa}$ 1,00

M. D. S.: 3mal täglich 1 Messerspitze nach dem Essen.

Die neueren balsamischen Mittel Gonosan, Gonorrhol, Arhovin, Santyl, Santalol werden in Gelatinekapseln verabreicht, von denen man meist 50 Stück in Originalpackung erhält; man gibt 3mal 3 Kapseln täglich nach dem Essen.

Neben den Balsamica kann man auch Harnantiseptica, z. B. Urotropin verordnen.

Rp. Hexamethylentetramin
d. tal. dos. No. L. in tablettis 0,5
S.: 6 Tabletten täglich.

Ferner werden Helmitol oder Hetralin, gleichfalls in Tabletten, Salol oder Natrium salicylium in halbgrammigen Pulvern verschrieben.

Auch harntreibende Tees und schleimige Dekokte sind empfehlenswert, z. B.:



Rp.	Ammonium sulfoichthyolic.	1,0—4,0
	Aqu. dest.	200,0
Rp.	Kalii hypermangan.	0,04—0,15
	Aqu. dest.	200,0

Das letztgenannte Mittel wirkt gleichzeitig antiseptisch und adstringierend.

Bei Individuen, welche Silberpräparate nicht vertragen, kann man auch andere Antiseptica oder adstringierende Antiseptica verwenden:

Rp.	Ichthyol.	0,4—1,0
	Aqu. dest.	200,0
Rp.	Chinosol	0,4—1,0
	Aqu. dest.	200,0
Rp.	Airol	10,0
	Glyzerin	25,0
	Aqu. dest.	75,0

Erst zur Terminalbehandlung der Gewebe, wenn die Sekretion nur mehr eine schleimige ist, verwendet man adstringierende Mittel:

Rp.	Cupri sulfur.	0,1—1,0
	Aqu. dest.	200,0
Rp.	Zinci sulfocarbolici	0,5—2,0
	Aqu. dest.	200,0
Rp.	Zinci sozojodol.	0,5—2,0
	Aqu. dest.	200,0
Rp.	Zinci hypermangan	0,05—0,2
	Aqu. dest.	200,0
Rp.	Resorcin	2,0—4,0
	Aqu. dest.	200,0

Mit Vorteil bedient man sich zu ausgiebigen Spülungen der vorderen Harnrohre der Kutnerschen Druckspülungen, bei denen ruckweise Einspritzungen gemacht werden, so [illegible] die Harnrohre voll-

ständig entfaltet, ferner verschiedener Spülkatheter und endlich der Janetschen Spülung ohne Katheter. Die letztere Methode eignet sich auch zur Abortivbehandlung der Gonorrhoe, die allerdings nur in einer kleinen Zahl von Fällen wirklich zum Ziele führt.

Zur Behandlung der Urethritis posterior verwendet man gleichfalls Janetsche Spülungen, ferner den Guyonschen Instillationskatheter oder den Ultzmannschen Harnröhreninjektor.

Bei Haematurie empfiehlt sich Bettruhe und strenge Regelung der Diät.

Rp.	Extr. haemostatic.	2,0—3,0
	Aqu. dest.	130,0
	Syrup. rub. idaei	20,0

M. D. S.: 2stündlich 1 Esslöffel.

Von hygienisch-diätetischen Vorschriften kommen im akuten Stadium das Vermeiden von Alkohol und sexuellen Erregungen, die Verordnung einer möglichst reizlosen Kost, die Unterlassung des vielen Herumgehens, der sportlichen Uebungen (Reiten, Radfahren, Turnen), und das Tragen eines gut sitzenden Suspensoriums in Betracht. Im Falle schwerer subjektiver Symptome (Harndrang, Haematurie) ist Bettruhe ein bewährtes Mittel.

Gegen die schmerzhaften Erektionen kann man Sedativa verordnen, z. B.:

Rp.	Natrii bromati	2,0
	Lupulin	0,1
	Campher	
	Alcaloid Thebaic.	aa 0,001
	D. tal. dos.	No. IV

S.: Abends 1 Pulver vor dem Schlafengehen.

Behandlung der chronischen Gonorrhoe.

Hier entfallen alle diätetischen Vorschriften und internen Mittel; die Behandlung ist eine ausschliesslich

lokale und wird mit denselben Medikamenten und Methoden wie im akuten Stadium, nur unter Verwendung stärker konzentrierter Lösungen durchgeführt.

Man bedient sich also auch hier der Janetschen Spülungen, der Kutnerschen Druckspülungen und des Guyonschen Instillationskatheters. Ferner kann man auch medikamentöse Salbenmassen in die Harnröhre einbringen und gebraucht hiezu die sogenannten Schmelzbougies.

Rp. Argent. nitric. 0,1
Olei Cacao qu. s., ut f. bacilli urethrales longitud. 5 cm crassitud. 0,3 cm

Rp. Protarpol 1,0
wie oben.

Rp. Thallin 5,0
wie oben.

Rp. Jodoform 0,5
wie oben.

Ferner kommen gebrauchsfertige Schmelzbougies mit Arhovin, Argonin, Ichthyol usw. in den Handel.

Die Antrophore sind mit einem leicht schmelzbaren medikamentösen Ueberzug versehene Metallspiralen, deren Ueberzug sich in der Körperwärme auflöst. Mit derselben kann man besonders auch die Pars posterior und selbst die Prostata behandeln.

Auch mit der Tommasolischen Salbenspritze kann man Medikamente in die Harnröhre bringen. Man verwendet hiezu:

Rp. Lanolin 95,0
Olei olivar. 5,0
Argent. nitric. 2,0

Schliesslich gebraucht man auch Metallsonden mit medikamentösem Ueberzug, durch welche gleichzeitig Strikturen dilatiert werden.

Behandlung der Strikturen.

Zur Dehnung der Harnröhrenstrikturen bedient man sich verschiedener Dilatationsinstrumente (Oberländer, Kollmann, Lohnstein), die gewohnlich neben der Dehnung auch eine lokale Behandlung der betreffenden Schleimhautpartie durch Spülungen oder salbenförmige Medikamente ermöglichen. Mässige Strikturen werden am besten durch methodische Sondenbehandlung dilatiert.

Sehr hochgradige Strikturen werden auf elektrolytischem Wege erweitert, eventuell muss die Urethrotomie vorgenommen werden.

Behandlung der Zystitis.

Neben Bettruhe, **Sorge für tägliche ausgiebige Stuhlentleerung, entsprechenden Diätvorschriften — innerlich:**

Rp. Folior. **uvae ursi**
Herb. herniar **aa 25,00**
M. D. S.: Als Teeabkochung.

Rp. Decoct. sem. lini e 10,00 ad 200,00

Rp. Kalii hypermangan. 1 : 5,000—2,000
(lauwarm)

Rp. Argent. nitric. 1 : 3,000—1,000
Rp. Albargin 1—3 : 1000
Rp. Ichthargan 0,1—0,5 : 1000

Behandlung der Prostatis.

Bei der akuten Form lauwarme Sitzbäder und Applikation des Arzbe chen Apparates, entweder ausschliesslich oder abwe elnd mit Suppositorien:

Rp. Morph. mur. 0.10
Butyr. Cacao qu s. ut f. suppos No. X

Rp. Extr. opii aquosi 0,03
Butyr. Cacao 3,0
f. suppos. D. tl. dos. IV
S.: Zäpfchen.

Rp. Extract. bellad. 0,10
Butyr. Cacao qu. s. ut f. suppos. No. X

Bei nachweisbarer Fluktuation Eroffnung des Abszesses vom Mastdarm aus unter chirurgischen Kautelen.

Bei chronischer Prostatitis Suppositorien von

Rp. Kali jodati 1,00
Jodi puri 0,10
Extr. laudan. 0,15
Butyr. Cacao qu. s. ut f. suppos No. X

oder

Rp. Kali jodati 1—1,50
Solve in pauxill. aq. destl. adde
Mucilag. semin. cydon. 150,0

D. S.: Nach 1 Stuhlentleerung als Klysma zu applizieren.

Ausserdem lauwarme Sitzbäder, Sorge fur tagliche ausgiebige Stuhlentleerung Wirkung ist auch

Massage der Prostata, die mit dem Finger oder mit eigenen Apparaten geübt wird, im akuten Stadium jedoch kontraindiziert ist.

Behandlung der Epididymitis.

Bei akuter Nebenhodenentzündung Eiswasserüberschläge, Eisbeutel oder Leiterscher Kühlapparat. Sorge für guten Stuhl. Bei bedeutender Schmerzhaftigkeit erweist sich häufig die Darreichung von Opiaten als unerlässlich oder eine subkutane Morphiuminjektion.

Rp.	Bismuthi subnitr.	10,00
	Extr. laudan.	0,10
	Mfp. Div. in dos. aequal.	No. X

D. S.: 3—4 Pulver täglich.

Ist das Stadium der starken Schmerzhaftigkeit vorüber, so empfiehlt sich gegen die zurückbleibende Verdickung des Nebenhodens und eventuell des Samenstranges Einreibung mit

Rp.	Extr. bellad.	1,00
	Ung. ciner.	
	Ung. simpl.	aa 10,00
	Mfung.	

oder Einpinselung mit:

Rp.	Tinct. jodin.	
	Tinct. gallar.	aa

oder mit:

Rp.	Jodi puri	0,02
	Kali jodati	2.50
	Ung. emollient.	25,00
	Mfung.	

Ausserdem Verordnung eines gut passenden Suspensoriums. Von manchen wird der Frickesche Heftpflaster-

verband mit Vorliebe in Anwendung gezogen. In neuerer Zeit wurde auch das Bier'sche Stauungsverfahren empfohlen.

Behandlung der Gonorrhoe beim Weibe.

Beim weiblichen Geschlecht lokalisiert sich die Gonorrhoe am häufigsten in der Urethra, Vagina, Cervix uteri und in den Bartholinischen Drüsen. Die Urethralaffektion wird nach den bei der Urethritis des Mannes angegebenen Grundsätzen behandelt. Zur möglichsten Entfernung des aus dem Cervix uteri ausfließenden und in der Vagina sich stauenden blennorrhoischen Sekretes empfehlen sich Irrigationen mit lauwarmen adstringierenden Lösungen. Anschliessend an diese Ausspülungen

Rp. Cupri sulfur. 0·1
Aqu. destill. 100·0

Rp. Alumin. crud. 5·0
Aq. destill. 100·0

Rp. Hydrarg. bichlor. corr. 0·1
Aqu. destill. 200·0

Rp. Ammon. sulfoichthyol. 10·0 bis 20·0
Aqu. destill. 100·0

Gegen die Cervixaffektion werden 1—2%ige Argentum nitricum-Lösungen, Jodtinktur und Jodoformstäbchen angewendet, und zwar erfolgt die Einbringung der gelösten ätzenden Substanzen mittels der Cervixsonde. In der Zwischenzeit werden häufig zu wechselnde Tampons, welche mit den oben angegebenen Lösungen getränkt sind, in die Vagina eingelegt.

Erosionen der Muttermundslippen werden mit Jodoformpulver bestreut oder es wird ein Jodoformgazetampon bis an die Portio hinaufgeschoben.

Bei Abszedierung im Ausführungsgange der Bartholinischen Drüsen oder des Drüsenkörpers selbst w

tung des Abszesses vorgenommen oder es wird an die Totalexstirpation der erkrankten Druse geschritten. — Bei bestehender katarrhalischer Entzundung des Ausfuhrungsganges sind Injektionen von 1%iger Argentum nitricum-Losung mittels Anelscher Spritze zu empfehlen.

Die sonstigen Komplikationen der Gonorrhoe sind nach denselben Prinzipien wie beim Manne zu behandeln.

Behandlung des Tripperrheumatismus.

Hier sind Salizylpräparate in der Regel unwirksam und diese Eigenschaft der gonorrhoischen Gelenkaffektionen ist eventuell auch diagnostisch verwendbar. Wir empfehlen Jodkalium in Dosen von 2—6 g pro die oder

Rp. Natri citrici 5,00
D. tal. dos. No. X
D. S.: 4 Pulver täglich.

Ruhige Lagerung der befallenen Gelenke, Applikation von Burowumschlagen, ja selbst Eisbeutel sind zur Linderung des Schmerzes notwendig. Erreichen die

saurer Tonerde oder Burowscher Losung, Einstreuungen mit austrocknenden Pulvern:

Rp. Plumb. acet. basic. crystallis pulver. ⎫
Alum. crud. pulveris. ⎬ aa 10,0
Dermatol. 30,0
Talci Venet. subtil. pulver. 50,0

Sind zahlreiche Tripperwarzen vorhanden, so empfiehlt sich nach vorhergehender Reinigung das Befeuchten derselben mit Wasser und Einstreuen mit

Rp. Resorcin. ⎫
Amyl. trit. ⎬ aa 10,0

worauf die Isolierung mit Krüllgaze bis zum nächsten Verband nach 5—6 Stunden vorzunehmen ist. Grössere Gruppen werden am besten mit scharfem Löffel energisch ausgekratzt, die Basis entweder mit Chromsäure (25—50%) oder Ferr. sesquichlor. geätzt. Ganz grosse Wucherungen sind mit der Basis keilförmig auszuscheiden und die Wunde nach Blutstillung zu vernahen. Häufig ist die Entfernung mit dem Thermokauter der einfachste und radikalste operative Eingriff. Die Nachbehandlung besteht in den für jede Wunde vorgeschriebenen Prinzipien der Desinfektion, Auflegen eines austrocknenden Verbandes Diese Desinfektion ist auch nötig, um die häufigen Rezidiven zu verhindern.



Alphabetisches Sachregister.

Die halbfett gedruckten Ziffern verweisen auf Tafeln.

	Seite
Abort durch Syphilis . .	133
Acne syphilitica . . .	38, 41
Addisonsche Krankheit und Syphilis	111
Adenitis s. auch Lymphdrüsenschwellung.	
— strumöse, bei Syphilis .	25
— — bei Ulcus molle .	172
Affensyphilis	1
Albuminurie bei Syphilis 38,	110, 155
Alkoholismus s. Potatorium	
Alopecia areolaris syphilitica	26
— syphilitica	48
Amaurose bei Ophthalmoblennorrhoe	191
— bei Schädelsyphilis . .	99
— bei syphilitischer Chorioiditis und Retinitis .	122
Amyloiddegenerationen bei kongenitaler Syphilis .	140
— s. auch einzelne Organe.	
Anämie, Einfluss auf Syphilis . . . 28, 74, 78,	102
Aneurysmen durch Syphilis	107
Angina pectoris bei Syphilis	105
Ankylosen, syphilitische .	74
Anosmie nach Syphilis .	99
Anus, Papeln am 34, 35, 51, 53, 92, 148, **35, 36, 37**	
— Sklerose am	145
— Spitze Kondylome am	192
Anusstenose durch Syphilis	93
Anus Ulcus molle am . .	170
Aortenaneurysma durch Syphilis	107
Aphasie bei Syphilis .	128
Arterien, Syphilis der . .	106
Arteriosklerose und Syphilis	108
Arthritis syphilitica . .	74
Atrophia laevis baseos linguae	81
Augengonorrhoe . . 181,	191
Augenlider, Syphilis der .	118
Augenlidoedem bei Syphilis	117
Augenmuskellähmung bei Syphilis	118
Augensyphilis . . . 116,	136
Augenwinkel bei kongenitaler Syphilis	136
Azoospermie, syphilitische	113
Balsamica bei Urethritis gonorrhoica	193
Bartholinische Drüsen, Abszess der	88
— — Ulcera mollia an .	169
Bewusstseinsstörungen bei Syphilis 127,	128
Bläschenausschlag, syphilitischer, s. Exanthema vesiculosum	
Blase s. Harnblase.	
Bleivergiftung als Komplikation bei Syphilis . .	125

	Seite
Blennorrhoe s. Gonorrhoe.	
Blut, Ansteckungsfähigkeit bei Syphilis . . .	3
-Brechen s Haematemesis.	
--Gefasse, kongenitale Syphilis der . .	134, 142
— s. auch Arterien und Venen.	
Bonjourtropfen s. Goutte militaire.	
Boubon d'emblée .	171
Bougiebehandlung bei Gonorrhoe	197
Bradykardie bei Syphilis	104
Bronchien, Gummi der	102
Brustkorb, Syphilis des .	72
Bubonen, s Lymphdrüsenschwellung.	
— strumöse . . .	25, 172
Bubonulus Nisbethii	169, 64
Bulbus oculi, Dislokation und Protrusion bei Syphilis	117
Cancer vérolique .	116
Cavernitis	66
Cowpersche Drüsen, Gonorrhoe der . .	185
Credésche Tropfen gegen Ophthalmoblennorrhoe .	191
Cystitis gonorrhoica .	189
— Behandlung der	198
Cytorrhyctes luis . .	8
Dakryoadenitis gummosa	119
Dakryocystoblennorrhoe, syphilitische	119
Daktylitis syphilitica 73, 32a b.	
Darmstenose durch Syphilis	91
Darmsyphilis 90, 134, 136,	142
Decoctum Zittmannii gegen Syphilis	162
Dermatosen, Einfluss auf Syphilis	29
Dolores osteocopi nocturni s Kopfschmerzen.	
Doppelbilder bei syphilitischer Augenmuskellähmung	118
Douglasscher Raum, syphilitisches Exsudat des	93
Drüsen s Lymphdrüsen	

Seite

Epididymitis gonorrhoica . 186
— — Behandlung . . . 200
— syphilitica . . 112
Epilepsie, Jacksonsche, bei Syphilis . . . 72
Epileptische Krampfe bei kongenitaler Syphilis . 140
Epiphysenerkrankung bei kongenitaler Syphilis 74, 134, 137
Episcleritis syphilitica . . 120
Epithelioment wicklung aus Syphiliden . . . 80, 81, 82
Ernahrungsstorungen bei kongenitaler Syphilis . 135
Erosio superficialis sclerotica 20
Erysipel, Syphilis als Komplikation 11
Erythema figuratum . **15, 16**
Erythema maculosum anulare syphiliticum . . 31
Erythema nodosum syphiliticum . . . 109
Erythème circinee Fournier **16, 16a**
Esthiomène . . . 93
Exanthema lenticulare syphiliticum 33
— lichenoides syphiliticum 34, **19**
Exanthema maculo-papulosum . . . **14, 14a**
— maculosum syphiliticum 31, **13, 14, 14a, 14b, 15, 16**
— **papulopustulosum . 18, 58**
— papulovesico-pustulosum **59**
— papulosum syphiliticum 33, 49, **12a, 17, 22, 23**
— pustulosum syphiliticum 38, **27, 28, 28a, 28b**
— — capitis . . . 48
— squamosum syphiliticum 28, 34
— vesiculosum syphiliticum 38
Exantheme, kongenital-syphilitische . . . 136
— spätsyphilitische 32, 35, 139

Seite

Exantheme, syphilitische . 28
Exophthalmus bei Schadelsyphilis . . . 99
— bei Syphilis . . 117
Exostosen, syphilitische . 69

Facies leontina s. Leontiasis.
Fieber, syphilitisches . 27, 38
Fingerschwellung, syphilitische . . . 50
Fingersyphilis, Behandlung 149
Flanelles mercurielles . 156
Foeten, Mazeration bei Syphilis 141
Frakturen, spontane, bei Syphilis 71
Framboesia syphilitica 48, **29, 29a, 44, 44a, 45**
Frenulum praeputii, Perforation bei Ulcus molle 169
Frühgeburten durch Syphilis 133
Fussschwellung, syphilitische 50
Fusssohlen, Syphilis der 49, 135, 136, 139, 149
Furunkulosis bei kongenitaler Syphilis . . 136

Gangran der Extremitäten bei Syphilis . 106
— des Penis bei Syphilis **72**
Gastritis s. Magenkatarrh.
Gaumen, Gummi an . 83, **56a**
— harter, syphilitische Sequestration des . . . **56d**
— Papeln am . . . 54, **42a**
— Perforation bei Syphilis . . 84, **56a**
Gehirnarterien, Syphilis der 106, 137, 141
Gehirndruckerscheinungen bei Syphilis . . . 70, 72
Gehirnhaute, Syphilis der 126, 141
Gehirn, Syphilis des 60, 124, 126, 141, 142
Gehörgang, Papeln im äusseren 124

	Seite
Gehörorgan s. Ohr.	
Gelenke, Gonorrhoe der .	189
Gelenkschmerzen bei Syphilis	68
Gelenksyphilis 65, 73, 137, 139,	150
— Entstehung der . . .	30
Genitalgeschwür, gangränöses	169
Genitalien, sekundäre Syphilis an den 34, 35, 51,	148
— weibliche, Sklerosenbehandlung an . . .	145
Geschwüre s. auch Ulcera.	
Geschwür, atonisches, venerisches	168
— erethisches venerisches	168
— follikuläres venerisches	168
— frambösioides . . .	168
Gesicht s. auch Facies.	
Gesichtsknochen, Syphilis der	99
Gesichtsstarrheit bei kongenitaler Syphilis . . .	139
Gingiva s. Zahnfleisch.	
Glandula sublingualis, Syphilis der	86
— submaxillaris, Syphilis der	86
Glans penis, Gangrän bei Ulcus molle	169
— gummöse Zerstörung der	114
Glaskörper bei Syphilis .	122
Glaukom nach Syphilis .	121
Gleichgewichtsstörungen bei Syphilis . . 125,	128
Glossitis gummatosa . .	**57**
— interstitialis diffusa .	82
Gonococcus	179
Gonorrhoe s. auch Urethritis.	
Gonorrhoe 178,	**66**
— Abortivbehandlung . .	196
— Häufigkeit	179
— hygienisch-diätetische Vorschriften bei . . .	196
— Infizierung mit . . .	181
— Metastasen der . . .	189
— Neuinfektion	181
— pathologische Anatomie der	182

	Seite
Gonorrhoe. Provokationsverfahren zur Diagnose	184
— weibliche, Behandlung	201
Goutte militaire	184
Gummi	56
— Ansteckungsfähigkeit 3,	59
— endokranielle	71
Haarausfall, syphilitischer 48,	**26**
Haematemesis, syphilitische	88
Hämaturie bei Gonorrhoea acuta	183
Hämophilie, Einfluss auf Syphilis	42
Haemorrhagia subcutanea cutis penis	**70**
Halsmark, Kompression bei Syphilis	72
Handschwellung, syphilitische	50
Handteller, Syphilis der 49,	135, 136, 139, 149
Harnantiseptica bei Urethritis gonorrhoica . .	193
Harnblasenspülungen bei Gonorrhoe	198
Harnblase, Syphilis der .	111
Harn, Blut im, bei Gonorrhoe	183
Harndrang bei Gonorrhoe	183
Harn, Eiweiss im, bei Syphilis	38
Harnröhre s. Urethra.	
Harnröhrenstrikturen, Behandlung 197,	198
Harn, Tripperflocken im .	184
Haut bei kongenitaler Syphilis	135
Hautgumma 61, 139,	**50, 50a, 50b, 51, 52, 54, 54a**
— oberflächliches . .	36, 64
Hauthämorrhagieen, syphilitische	42
Hautinfiltration, diffuse, bei kongenitaler Syphilis .	139
Hautmazeration bei kongenitaler Syphilis 136,	139

Seite

Hautnarben nach syphilitischen Erscheinungen 34, 35, 36 40, 44, 47, 49, 56, 62, 64, 65, 139
Hautpigment bei Syphilis 32, 43, 45
Hautreizung, Einfluss auf Syphilis . . . 29
Hautschuppung bei Syphilis . . 28, 32, 34, 35, 139
Heiserkeit bei Syphilis . 100
Helkose s. Ulcus molle.
Hepar lobatum bei Syphilis 95
Hepatitis syphilitica . . 94
Hermophenyl gegen Syphilis 158
Herzklopfen bei Syphilis 27, 104, 105
Herzschwäche bei kongenitaler Syphilis . 135
Herzsyphilis . 103, 134, 142
Hodenentzündung s. Orchitis.
Hoden, Syphilis der 60, 111, 134, 142
Hohlhand s. Handteller
Holztränke gegen Syphilis 162
Hornhaut s. Cornea.
Hutchinsonsche Zähne. 138
60 a. c. d.
Hydrargyrum s. Quecksilber
Hydrocephalus bei kongenitaler Syphilis . 141
Hydrokele acuta gonorrhoica 187
Hyperostosen, syphilitische 69
Hypopyon bei Syphilis . 121

Jacksonsche Epilepsie s. Rindenepilepsie.
Ikterus bei Syphilis 38, 96, 18
Ileus durch Syphilom . . 91
Induration, syphilitische, s. Primäraffekt.
Infektionskrankheiten, akute, Syphilis als Komplikation 11, 125

Seite

Infiltrate, syphilitische, Zerfall der 19
Inguinaldrüsen bei Primäraffekt 25
— bei sekundärer Syphilis 77
— bei Ulcus molle 171, 62, 63
—, Gumma der . 54, 54a
Inguinalgegend, Gangrän bei Bubonen . . 172
Initialsklerose s. Primäraffekt.
Intelligenzstörungen bei Syphilis . . 127, 140
Joddarreichung bei Syphilis . . . 159
Jodnebenwirkungen . . . 160
Jothion gegen Syphilis . 162
Iridocyclitis syphilitica . 119
Iritis condylomatosa . . 43a
— syphilitica . 119, 120 136

Kachexie, syphilitische 56, 79, 135
Kakosmie bei Nasensyphilis 97
Kaninchensyphilis 3
Kehlkopfstenose nach Syphilis 101
Kehlkopfsyphilis . 99 102 147
Keratitisformen, syphilitische 119, 120, 136, 139
Keratitis parenchymatosa 60a—c.
Kindesalter, Syphilisbehandlung im 154, 156, 157, 159, 161
— Syphilisverlauf im 12, 138
Knochenbrüche s. Frakturen
Knochenschmerzen bei Syphilis . . 68, 71
Knochensyphilis 57, 64, 67, 74, 134, 139, 140, 142, 150
— Entstehung der 30
— Radiographie der . 73
Knötchensyphilid s. Exanthema papulosum
Komplementablenkung, Wassermannsche 5

Seite

Kondylom, spitzes, s. Condylomata acuminata.
Kopfhaut, behaarte, Syphilis der . . 47, 150, **26a**
Kopfschmerzen bei Syphilis 27, 38, 68, 72, 117, 127, 128, 151
Koronararterien, Syphilis der 105, 107
Koryza catarrhalis bei Syphilis 97, 136, 139
Kraniosklerose bei Syphilis 70

Labyrintherkrankung, syphilitische 125
Lähmungen bei Syphilis 127, 128
Lagophthalmus bei Syphilis 117
Laryngitis catarrhalis syphilitica 100
Lebensschwäche bei kongenitaler Syphilis 133, 135
Lebergummi 79
Leber, Spirochaete pallida in kongenital-syphilitischer 141
— Syphilis der 60, 78, 94, 134, 140
Leontiasis ossea bei Syphilis 70
Leukoderma s. Leukopathia.
Leukopathia cutanea syphilitica . . 32, 45, **24**, **24a**
Leukoplakia linguae . 81, **41b**
— (Psoriasis) linguae **42b**, **57a**
Lichen syphiliticus s. Exanthema lichenoides.
Lienitis plastica 89
Lignum Guajaci gegen Syphilis 162
Lippen bei kongenitaler Syphilis 139
— Gummi der . . . 79, 85
— Papeln an . . .54, 146, **40**
— Sklerose der . . . **8**, **8a**
— syphilitische Elephantiasis der 80

Seite

Luftröhre, Stenose bei Syphilis 101
— Syphilis der 101
Lungen, Spirochaete pallida in kongenital-syphilitischen 142
Lungensyphilis . . 102, 136
Lymphdrüsen, Gumma der **53**
Lymphdrüsenschwellung, allgemeine, bei Syphilis 28, 76, 140, 142
— bei Primäraffekt. . . 24
— und -vereiterung bei Ulcus molle . . . 170, 175
Lymphdrüsenvereiterung bei Syphilis. 145
Lymphgefässe, Entzündung bei Ulcus molle . . . 169
— Infiltration bei Syphilis 145
Lymphome, gummöse . . 78

Maculae syphiliticae . . 31
Magengeschwür, syphilitisches 88
Magen, Gummi des . . 88
Magenkatarrh bei Syphilis 87, 97
Magen, Spirochaete pallida in kongenital-syphilitischem 142
Makrocheilie, syphilitische 80
Makroglossie, syphilitische 82
Malaria, Syphilis als Komplikation 11, 57
Mamma, Gumma der **48a**, **48b**
— Syphilis der 115
Marasmus s. Kachexie.
Mastdarm s. Rektum.
Mastitis syphilitica . . . 115
Mediastinitis, akute, nach Syphilis . . . 87, 101, 103
Melaena, syphilitische . . 90
Menièrescher Symptomenkomplex bei Syphilis . 125
Meningitis bei Syphilis 99, 118, 128, 129
Mercolintschürze . . 156

	Seite
Merkuriolol gegen Syphilis	159
Metamorphopsie bei Syphilis	122
Metasyphilitische Affektionen s. Parasyphilitische.	
Mikropsie bei Syphilis	122
Milch, menschliche, Ansteckungsfähigkeit bei Syphilis	3
Milzschwellung bei Syphilis 28, 78, 134, 136,	140
Milz, syphilitische Amyloidentartung	79
Mittelohr, Syphilis des	124
Molluscacontagiosa(moniliformis)	71
Mundschleimhaut, Papeln der	40
Syphilis der 53, 80,	85
Mundsyphilis, Behandlung der	146
Mund- und Nasenhohlen-Verbindung durch Syphilis 84,	97
Mundwinkel, Sklerose der	9
- Syphilis der 136,	139
Muskelkontrakturen, syphilitische	76
Muskeln, Syphilis der 60, 64, 74,	150
Muskelschmerzen bei Syphilis	75
Myalgieen, syphilitische	75
Myelitis syphilitica	129
Myokard, Gummi des	104
Myokarditis fibrosa syphilitica	104
Myositisformen, syphilitische	75
Myositis syphilitica 65,	93
Nabelschnur, Syphilis der	142
Nabel, Syphilis des	135
Nachtripper	184
Nagel, Syphilis der 50,	149
Nagelbett, kongenitale Syphilis des	136
Narben s. Hautnarben.	
Narbenektropium bei Syphilis	117
Nasennebenhöhlen, Syphilis der	99
Nasenoffnungen, Syphilis der 136,	139
Nasenrachenraum, Verschluss durch Syphilis	85
Nasenscheidewand, Perforation durch Syphilis	97
Nasensyphilis 97, 139,	60a/o
— Behandlung der	146
Nasen- und Mundhöhlen-Verbindung durch Syphilis 84,	97
Nebenhoden, Gonorrhoe der	186
- Syphilis der	112
Nebennieren, Syphilis der 111,	142
Nephritis syphilitica	110
Nerven, periphere, Syphilis der	130
Nervensystem, Syphilis des 125, 134,	140
Nervose Allgemeinerscheinungen bei Syphilis 27,	38
Netzhaut, Syphilis der	122
Neugeborene, Syphilis der, s. Syphilis, kongenitale	
Neuritis bei Syphilis	130
— optica syphilitica	123
— retrobulbaris syphilitica	124
Nierensyphilis 110, 134,	140, 142
Nikotin s. Tabak.	
Nuhnsche Drüse, Syphilis der	86
Nystagmus bei Syphilis	125
Oedema indurativum bei Sklerose 20, 52, 5, 12,	12a
Oesophagus s. Speiseröhre.	
Ohrsyphilis	124
Oleum cinereum gegen Syphilis	159
Onychia syphilitica 50,	149
Oophoritis gonorrhoica	188
- syphilitica	115

Seite

Ophthalmoblennorrhoe s. Auge.
Orbita, Syphilis der . . 116
Orchitis syphilitica 3, 112, 142
Osteochondritis bei kongenitaler Syphilis 134, 140. 142
Osteomyelitis gummosa . 70
Osteophyten, Entstehung bei Syphilis . . . 69, 71
Osteosklerose, syphilitische 70
Ostitisformen, syphilitische 70
Otitis media bei Syphilis . 124
Ovarium, Syphilis des 115, 142

Pachydermia syphilitica mucosae oris 80
Pankreas, Syphilis des 96, 142
Papeln, orbikuläre . . **21, 21a**
— syphilitische. s. auch Exanthema papulosum.
Papillom, venerisches, s. Condylomata acuminata.
Papulae annulares inveteratae in centro iam regressae **38**
— cumulis coacervatae . 35
— luxuriantes . . . 52, **34**
— — erosae diphtheriticae **33**
— nitentes 35
— — frontis et faciei . **25**
— orbiculares 35
— squamosae **20**
Paralyse, progressive, und Syphilis 131
Paraphimosis bei Primäraffekt 26. 145
— bei Ulcus molle . 169. **63**
Parasyphilitische Affektionen 5. 131
Paronychia syphilitica 50, 149
— — digit. man. utr. . . **32**
Parotis, Syphilis der . . 86
Paukenhöhle bei Syphilis 124
Pemphigus syphiliticus 135. 142
Penis, Behandlung des Primäraffektes am . . 144

Seite

Penis, Condylomata acuminata am **61, 62, 68**
— Erektionen bei Gonorrhoe 182
— — bei Gonorrhoe, Behandlung 196
Penis, Gummi des . . . 113
Penisknickung bei Erektion, nach Syphilis 114
Penis, Oedema indurativum des . . . 20, 52. **12a**
— Primäraffekt des . . **1**
Periartikuläre Prozesse bei Syphilis 74
Peribronchitis syphilitica 101, 103
Pericranium, Gummata exulcerata **52a**
Perihepatitis syphilitica . 94
Perikarditis syphilitica . 104
Perimetritis gonorrhoica . 188
Perinephritis bei Syphilis . 111
Periosteale Gummi 57. 70. 97, 117, 124
Periostitisformen, syphilitische 69, 70
Periproktitis nach Syphilis 92
Peritonitis gonorrhoica . 188
— nach Syphilis . . 89, 92
Periurethrale Abscesse bei Gonorrhoe 185
Periurethritis gonorrhoica 185
Phalangitis syphilitica . . 73
Phimose bei Primäraffekt 20, 25
— bei Ulcus molle . . . 169
Phlebitis syphilitica . . 108
Photopsie bei Syphilis . 122
Pigment s. Haut.
Placenta, Syphilis der 132, 133, 142
Plaques opalines (muqueuses) s. Schleimhautpapeln.
Pleuritis gonorrhoica . . 190
— syphilitica . . . 102. 103
Pneumonia alba 140
Portio vaginalis uteri s. Vaginalportion.
Potatorium. Syphilis als Komplikation 11, 56, 80, 125

	Seite
Praeputium, Behandlung des Primäraffektes am	144
— Gangrän bei Primäraffekt	26
— Gangrän bei Ulcus molle	169
— Gangrän durch Spitze Kondylome	192
— Gummi des	113
— Oedema indurativum des	**12a**
Primäraffekt, syphilitischer	18
— — Behandlung	143
— — bei Affen	2
— — Differentialdiagnose gegen Ulcus molle 22,	166
— — Geschlechtsunterschiede	20
— — Histologie des	23
— — nach Ulcus molle 17,	165
— — phagedänischer, Behandlung	144
— — Sitz des	15
Prostatitis gonorrhoica	186
— — Behandlung der	199
Psoriasis linguae	81
— mucosae oris	80
— syphilitica palmaris et plantaris	49, 149
— — palmaris	**30a**
— — plantaris	**30**
Psychische Störungen bei Syphilis	127, 128
Ptosis bei Syphilis	117
Puerperium s. Wochenbett.	
Pusteln, syphilitische, s. Exanthema pustulosum.	
Pyelitis gonorrhoica	189
Pylorus-Hypertrophie bei Syphilis	88
Quecksilberbehandlung der Syphilis	4
Quecksilberdarreichung, innerliche	159
Quecksilbereinreibung bei Syphilis	154
Quecksilbereinreibung, Wirkungsweise	157
Quecksilbereinspritzung bei Syphilis	157
— intramuskuläre und intravenöse	159
Quecksilber-Protojoduret gegen Syphilis	159
Rachen, Gummi des 72, 80, 85,	**52, 56b**
— Papeln am	54
Rachensyphilis, Behandlung der	146
Rachenwand, hintere, Verwachsung mit weichem Gaumen	84
Reinfectio syphilitica	14
Rektoperinealfistel bei Syphilis	93
Rektovaginalfisteln, syphilitische	114
Rektovaginales Gewebe. Syphilis des	92
Rektum, Gonorrhoe des 181,	190
Rektumstriktur nach Syphilis	92, 93, 108
Rektum, Syphilis des	92
— Ulcus molle des	170
Resorbinquecksilber	157
Retinitis bei Syphilis 121,	122
Rhagaden, syphilitische 50, 53,	55, 56, 149
Rheumatismus gonorrhoicus	189
— — Behandlung	202
Rheumatoide Schmerzen bei Syphilis	27, 38, 73
Rindenepilepsie bei Syphilis	128
Roseola syphilitica	31, **13**
Rückenmark, Syphilis des 129,	142
Rupia syphilitica	40, 64, **49**
Sajodin gegen Syphilis	162
Salivation s. Speichelfluss.	
Salpingitis syphilitica	115
Samenblasen, Gonnorhoe der	186

	Seite
Samenkanälchen, syphilitische Degeneration der	113
Salpingitis gonorrhoica .	188
Sarsaparilla gegen Syphilis	162
Sattelnase	98, 136
Saturnismus s. Bleivergiftung.	
Schädelsyphilis .	71, 99, 126
Schamgegend, Skerose der	2
Schamlippen, Oedema indurativum der . .	21, 52, 5
— Papeln an .	51, 35, 36
Sklerose an . . .	4, 5
— Ulcera gummatosa an	46, 46a 47
Schanker, gemischter, s. Chancre.	
— harter, s Primäraffekt.	
weicher, s Ulcus molle.	
Schilddrüse, Syphilis der	103, 142
Schlaflosigkeit bei Syphilis	27, 127, 151
Schleimhäute, Primäraffekt der	18
— Ursache syphilitischer Erscheinungen an	30, 54, 55
Sehnerv, Syphilis des . .	123
Sehstörungen bei Syphilis	118, 119, 121, 122, 123
Sensibilitätsstörungen bei Syphilis	127, 128
Sepsis bei Bubo-Verjauchung	172
— bei kongenitaler Syphilis	135
Serumbehandlung und -diagnose der Syphilis . .	4, 5
Siebbeinzellen, Syphilis der	99
Sklera, Gummi der . . .	120
Sklerose, syphilitische, s. Primäraffekt.	
Skorbut, Einfluss auf Syphilis	42, 43
Skotome bei Syphilis	122, 124
Skrofulose, Einfluss auf Syphilis	25, 28, 34, 77, 145
Skrotaldecken, Entzündung bei Gonorrhoe .	187
Skrotum, Papeln am .	51
— Sklerose am	3
Sondenbehandlung bei	

Seite

Splenitis gummosa . . . 79
Sprachstörungen bei Syphilis 97, 100, 128
Stauungspapille bei Hirnsyphilis 124
Sterilität nach Epididymitis gonorrhoica 188
Stoffwechselkrankheiten, Syphilis als Komplikation 11
Stomatitis mercurialis 153, 155
Streptobazillus s. Ducreyscher B
Sublimatbäder 157
Sublimateinspritzungen bei Syphilis 158
Synovitis syphilitica . . . 74
Syphilide s. auch Exanthem usw
Syphilid, nodöses . . . 109
Syphilides circinées . 32, 21a
Syphilis, Aetiologie . 1
— akquirierte . . . 9
— Allgemeinbehandlung der 150
allgemeine Nachkuren 152, 155, 163
atypischer Verlauf . 13
Syphilisbehandlung, allgemeine, Zeitpunkt für . 144
Syphilis, Behandlung der Infektionsstelle . . 143
Syphilisbehandlung, immunisierende . . . 4
Syphilis, Beurteilung der Schwere . . 33, 38, 43, 57
- Behandlungsdauer der Erscheinungen . . . 151
— chronisch-intermittierende Behandlung der 151
Diagnose in den ersten Tagen 143
- erste Erscheinungen der 16
— extragenitale Infektion 15
— Fingers Toxintheorie . 4
— galoppierende, s. praecox.

Seite

Syphilis, Grenze zwischen „sekundärer" und „tertiärer" 3, 57
haemorrhagica adultorum 44
neonatorum 44, 135
Heilungssicherheit . 12
- hereditäre, s. kongenitale
hereditaria tarda 137
Holztränke bei . . . 162
— Immunität und Immunisierung . . . 4, 14, 132
- infantile (erworbene) . 138
Infektionsbedingungen 14
Jodbehandlung der . 159
- irritatives Stadium . 10
- Karzinomentwicklung nach . . . 80, 81, 82, 57a
— Komplikation anderer Krankheiten . . 11
(s. auch Stichworte letzterer).
— kongenitale 9, 44, 70, 73, 87, 96, 102, 119, 131, 138 58, 59, 60 a. c. d.
- Arten der . . 134
— Spätformen der . . 137
Syphiliskontagium, Lokalisationsdauer an Infektionsstelle 143
Syphilis, latente, Cauterisatio provocatoria bei 30
— Latenz-(Intermissions-) Perioden 10, 13, 30, 57, 152
maligna 13, 57, 74, 88, 102
- Mundpflege bei 152, 156
— Nachweis früherer 5
— Operationen bei . . 150
- papulöses und gummoses Stadium 10
papulosa orbicularis . 35
— praecox . 13, 57, 58 44, 44a, 45
primäre . 9, 16
— Prognose . . 11, 56
Proruptionsstadium der 11, 26
quarternäre . 10 56, 79

	Seite
Syphilis, Quecksilberbehandlung der	154
— Säuglingsmortalität durch	134
— sekundäre	9, 28
— — Prädilektionsstellen	30
— Spontanheilung	151
— Stadien	9, 13
— tertiäre	9, 56
— Tierüberimpfung	1
— und Reizung	30, 54, 56, 59
— Unterschiede der erworbenen und ererbten	9
— unterstützende Begleitkuren	155, 163
— Vererbungsgesetze	131
— Zeitangaben der Erscheinungen	13
Syphiloma hypertrophicum diffusum	65
Tabak, Einfluss auf Syphilis	30, 54, 55, 80, 100, 125
Tabes dorsalis und Syphilis	131
Tabiforme Erkrankung bei Syphilis	130
Tarsitis gummosa oculi sinistri	**43b**
— syphilitica	118
Taubheit bei kongenitaler Syphilis	139
Tendovaginitis gonorrhoica	190
Tenesmus urinae s. Harndrang.	
Thorax, Syphilis des	72, 102
Thrombose bei Syphilis	106, 108, 109
Thymusabszess bei kongenitaler Syphilis	134
Thyreoiditis syphilitica	103
Tibia, Syphilis der	72
Töne, hohe, Ausfall bei Syphilis	125
Tonsillen, Gummi an	83, **56c**
— Papeln an	54
— Sklerose der	**11**
Tophi bei Syphilis	57, 69
Totgeburten durch Syphilis	133, 134
Tracheobronchostenose bei Syphilis	102
Tränenwege, Syphilis der	119
Trauma, Einfluss auf Syphilis	30, 59, 61
Tripper s. Gonorrhoe.	
Tripperwarzen s. Condylomata acuminata.	
Trommelfellperforation bei Syphilis	124
Tuba Eustachii, Gummi der	124
Tubae uterinae, Syphilis der	115
Tubercula cutanea	35, 64
Tuberculose, Syphilis als Komplikation	11, 25, 34, 57, 102
Tuberöses Syphilid	64
Ulcera cruris luetica	**51b**
— serpiginosa syphilitica	61, 63, 64
— syphilitica	34, 36, 40, 43, 48, 50, 52, 54, 55, 56, 59, 61, 62, 65, 68, 69, 74, 75, 77, 81, 83, 84, 85, 87, 88, 90, 92, 97, 100, 101, 109, 111, 114, 116, 117, 118, 119, 124, 135, 136, 139
Ulcus durum s. Primäraffekt.	
— molle als Vorläufer eines U. durum	17, 165
— — Autoinokulation	165
— — Behandlung	173
— — Differentialdiagnose gegen Primäraffekt	22
— — Erreger	163
— — gangraenosum	169
— — Inkubation des	165
— — Komplikationen bei	169
— — kelkologische Differentialdiagnose	168
— — Lokalisation des	167
— — Prognose	167
— — Uebertragung auf Affen	164

	Seite
Ulcus molle (venereum) .	163
— — Verlauf	165
— venereum elevatum (luxurians)	168
— venereum serpiginosum	168
Unguentum cinereum s. Quecksilbereinreibung.	
Unterschenkel, nodöses Syphilid der	109
Urethraabschnitte, Intensität der Gonorrhoe in .	182
Urethra, Gumma der 93,	114
— larvierter Schanker der	20
— Perforation eines Ulcus molle in	169
— Sklerose am Orificium der	145
— Spitze Kondylome am Orificium	192
— Strikturen nach Gonorrhoe	189
— Ulcus molle am Orificium der	169
Urethritis gonorrhoica acuta beim Manne	182
— — — beim Weibe .	188
— — — posterior . . .	183
— — — posterior, Diagnose	183
— gonorrhoica chronica .	184
— — chronica beim Weibe	188
— — Druckspülungen bei	195
— — Injektionsmittel . .	194
— — interne Behandlung	193
— — posterior, Behandlung	196
Urethrotomie bei Gonorrhoe	198
Urogenitalgegend, Ulcus chronicum elephantiasticum der	93
Uterus, Syphilis des 115,	133
Uvula, Verziehung durch Syphilis	55
Vagina, Gonorrhoe der .	188
— Gummi der	114
Vagina, Papeln an . . **39. 39a**	
Vaginalportion, Papeln an 115, **39**	
— Sklerose der . 22, 51, 115 **6a, 6b, 7, 7a**	
Vaginalportion, Spitze Kondilome an . . 192, **62a, 69**	
Vagina, Ulcera gummatosa der **46. 46a, 47**	
— Ulcera venerea contagiosa an . . . 167, **62a**	
Vagina, Spitze Kondylome der	192
Variola syphilitica . . .	38
Varizen, Kombination mit Syphilis	109
Venae saphenae, Phlebitis syphilitica der	109
Venensyphilis	108
Venerisch-kontagiöses Geschwür s. Ulcus molle.	
Verdauungsorgane, Syphilis der	79
Vorhaut s. Praeputium.	
Vulva, Gonorrhoe der . .	188
— Gummi der	114
Wangenschleimhaut s. Mund.	
Warzenfortsatz, Syphilis des	124
WelanderscheQuecksilberkuren	156
Wirbelsäule, Syphilis der 72,	85
Wochenbett und Syphilis	115
Zähne, Hutchinsonsche .	138
Zahnfleisch, Gummi am .	85
— Papeln am	55
Zahnreste, Einfluss auf Mundsyphilis . . 54, 80,	81
Zehenschwellung, syphilitische	50
Zehen, Papeln an . **31a. 31b**	
Zehensyphilis, Behandlung	149

	Seite
Ziliarkörper, Syphilom des	122
Zunge, Atrophie nach Syphilis	83
— Gumma der	57a
— Papeln der	55, 41b, 41c
Zunge, Sklerose der	10
— Syphilisbehandlung der	147
— Syphilis der	80
Zweigläserprobe bei Gonorrhoe	183

Von

Lehmanns medizinischen Handatlanten

sind Uebersetzungen in 13 verschiedenen Sprachen erschienen
und zwar in:

Bengali, Dänisch, Englisch, Französisch, Japanisch,
Italienisch, Holländisch, Madjarisch, Rumänisch,
Russisch, Schwedisch, Spanisch, Tschechisch.

J. F. LEHMANN's Verlag in MÜNCHEN.

Lehmann's medizinische Handatlanten,

nebst kurzgefassten Lehrbüchern.

Herausgegeben von:

Prof. Dr. **O. v. Bollinger,** Doz. Dr. **G. Brühl,** Prof. Dr. **H. Dürck,** Dr. **E. Golebiewski,** Doz. Dr. **R. Grashey,** Dr. **Frz. M. Groedel,** Dr. **L. Grünwald,** Prof. Dr. **A. Gurwitsch,** Prof. Dr. **O. Haab,** Doz. Dr. **R. Hecker,** Prof. Dr. **H. Helferich,** † Prof. Dr. **A. Hoffa,** † Prof. Dr. **E. von Hofmann,** Prof. Dr. **Chr. Jakob,** Prof. Dr. **K. B. Lehmann,** Doz. Dr. **A. Lüning,** Prof. Dr. **G. Marwedel,** Prof. Dr. **F. Mracek,** Prof. Dr. **R. O. Neumann,** Doz. Dr. **G. Preiswerk,** Prof. Dr. **G. Puppe,** Doz. Dr. **O. Schäffer,** Doz. Dr. **W. Schulthess,** Prof. Dr **O. Schultze,** Prof. Dr. **W. Seiffer,** Prof. Dr. **J. Sobotta,** Doz. Dr. **Steyrer,** Prof. Dr. **H. Strauss,** Prof. Dr. **G. Sultan,** Doz. Dr. **J. Trumpp,** Prof. Dr. **W. Weygandt,** Prof. Dr. **O. Zuckerkandl** u. a. m.

Bücher von hohem, wissenschaftlichem Wert,

in bester Ausstattung, zu billigem Preise.

Urteile der Presse:

Wiener medizinische Wochenschrift:

Sowohl der praktische Arzt als der Student empfinden gewiss vielfach das Bedürfnis, die Schilderung des Krankheitsbildes durch gute, bildliche Darstellung ergänzt zu sehen. Diesem allgemeinen Bedürfnisse entsprechen die bisherigen Atlanten und Bildwerke wegen ihrer sehr erheblichen Anschaffungskosten nicht. Das Unternehmen des Verlegers verdient daher alle Anerkennung. Ist es doch selbst bei eifrigem Studium kaum möglich, aus der wortlichen Beschreibung der Krankheitsbilder sich allgemein eine klare Vorstellung von den krankhaften Veränderungen zu machen. Der Verleger ist somit zu der gewiss guten Idee zu beglückwünschen, ebenso glücklich war die Wahl der Fachmänner, unter deren Aegide die bisherigen Atlanten erschienen sind.

Therapeutische Monatshefte:

Es ist entschieden als ein glücklicher Gedanke des Verlegers zu bezeichnen, das, was in der Medizin bildlich darzustellen ist, in Form von Handatlanten zu bringen, die infolge ihres ausserordentlich niedrigen Preises jedermann leicht zugänglich sind.

[redacted]

J. F. LEHMANN's Verlag in MÜNCHEN.

Lehmann's mediz. Handatlanten.

Band I.

Atlas und Grundriss der

Lehre vom Geburtsakt u. der operativen Geburtshilfe

von Dr. O. Schäffer, Privatdozent an der Universität Heidelberg.

Mit 16 bunten Tafeln nach Originalen von Maler A. Schmitson und 139 Abbildungen.

3. erweiterte Auflage. Preis eleg. geb. Mk. 8.—

Das Zentralblatt für Gynäkologie schreibt am 25. X. 1902 in Nr. 42: Der Atlas in der vorliegenden Form ist gleich wertvoll für den Anfänger, wie für den praktischen Arzt. Für jenen, weil er die einzelnen Phasen der anfangs so schwer verständlichen Geburtsvorgänge in gedrängter Kürze klar vor Augen führt, für diesen, weil ihm die Möglichkeit gegeben ist, im konkreten Fall sich schnell über Indikation und Technik der in Frage kommenden Operation zu unterrichten. Geradezu prachtvoll ist der Teil der Technik des Kaiserschnitts illustriert. Der Atlas verdient warme Anerkennung und Empfehlung.

Band II.

Geburtshilfliche Diagnostik und Therapie.

Von Dr. O. Schäffer, Priv.-Doz. an der Universität Heidelberg.

Mit 58 meist farbigen Abbildungen auf Tafeln nach Originalen von den Malern A. Schmitson und C. Krapf und zahlreichen Textillustrationen.

2 vollst. umgearb. u. erw. Aufl.

Preis eleg. geb. Mk. 12.—

Band III.

Atlas und Grundriss der Gynäkologie.

Von Dr. O. Schäffer, Priv.-Doz. an der Universität Heidelberg.

Mit 90 farbigen Tafeln, 65 Text-Illustrationen und reichem Text.

2 vollständig umgearbeitete und erweiterte Auflage.

Preis eleg. geb. Mk. 14.—

Band XXVIII:

Atlas und Grundriss

der

Gynäkologischen Operationslehre.

Von Dr. O. Schäffer, Privatdozent an der Universität Heidelberg.

Mit 42 farbigen Tafeln u. 21 zum Teil farbigen Textabbildungen nach Originalen von Maler A. Schmitson.

Preis schön und dauerhaft gebunden Mk. 12.—

Begleiten wir bei den Lehmann'schen Handatlanten die vorzügliche, mit allen Reizen der Technik durchgeführte bildliche Darstellung zwar schon gewöhnt sind, wird das vorliegende Werk, das ein graphisch schwerer darstellbares Gebiet behandelt, dennoch besondere Ueberraschung bereiten. In seinen farbigen Tafeln leistet es alles, was man vom technischen, künstlerischen und fachwissenschaftlichen Standpunkt aus verlangen kann. Inhaltlich sind nicht nur die sogenannten typischen Operationen [illegible] logischen Kurse behandelt; ich erwähne von anderen Eingriffen z. B. nur die [illegible] anterior und posterior, die Vaginofixation, die retroperitoneale Stiel- nach Charbak. Lebendige Anschauung, Leichen- und Phantomübung [illegible] den vorliegenden Atlas in glücklichster Weise eine Ergänzung finden.

Wiener medizin. Presse No. 34 vom 28. VIII. 19 3.

J. F. LEHMANN's Verlag in MÜNCHEN.

Lehmann's medizinische Handatlanten Bd IV.

Atlas und Grundriss

der

Krankheiten der Mundhöhle, des Rachens und der Nase

von **Dr. L. Grünwald,** Bad Reichenhall-München.

Zweite vollständig umgearbeitete und erweiterte Auflage.

Mit 42 farbigen Tafeln und 39 Textabbildungen.

Preis schön und dauerhaft gebunden Mk. **12.** –.

Im Verhältnis zu der 1. bildet die 2. Auflage einen recht stattlichen Band. Die Tafeln sind zum grössten Teil neu bearbeitet und bedeutend vermehrt. Wir möchten ganz besonders die reiche Auswahl und glückliche Wiedergabe der luetischen Erkrankungen der Mundhöhle, des Rachens und der Nase hervorheben und als einen Hauptvorzug des Werkes die wohlgelungenen mikroskopischen Tafeln bezeichnen, die wir für ein richtiges Studium nicht missen möchten. — Der Text gibt ganze, kurz gefasste Krankheitsgeschichten mit den wichtigsten Notizen, wodurch die ganze Darstellung des Stoffes gewinnt. Ein alphabetisches Schlagwortregister gestattet rascheste Orientierung. – Auch die neue Auflage entspricht sämtlichen Anforderungen und wird ihre zahlreichen Freunde finden. *„Vereinsblatt der pfälz. Aerzte" 1902. No. 1.*

Band XIV.

Grundriss der Kehlkopfkrankheiten und Atlas der Laryngoskopie.

Von **Dr. L. Grünwald,** Bad Reichenhall-München.

Zweite vermehrte und verbesserte Auflage.

Mit 112 farbigen Abbildungen auf 47 Tafeln und 26 schwarzen Abbildungen im Text.

Preis schön und dauerhaft gebunden Mk. **10.** –.

Die *„Deutsche medizin. Wochenschrift"* schreibt: Die zweite Auflage dieses Werkes unterscheidet sich dadurch von der ersten, dass der Text nicht unwesentlich gewachsen ist. — Der Student wird sich bald davon überzeugen, dass er sich wohl nirgendwo so schnell und so gründlich wie in diesem Buch Aufklärung verschaffen kann. Für den Fachmann ist es geradezu ein Genuss, den knappen und exakten Darstellungen Grünwalds zu folgen.

Die Therapie der Kehlkopftuberkulose

mit besonderer Rücksicht auf den

galvanokaustischen Tiefenstich und äussere Eingriffe.

Von **Dr. L. Grünwald,** Bad Reichenhall-München.

147 Seiten gr. 8° mit 9 farbigen Abbildungen auf 4 Tafeln und 3 schwarzen Figuren im Text.

Preis geheftet Mk. 5.—, gebunden Mk. 6.—.

J. F. LEHMANN's Verlag in MÜNCHEN.

Atlas und Grundriss der gesamten

AUGENHEILKUNDE.

Von Professor **Dr. O. Haab** in Zürich.

Vollständig in 3 Bänden. (Jeder Band ist einzeln käuflich).

(Lehmann's medizinische Handatlanten Bd. XVIII, VII, XXXI.)

Band I.

Atlas der äusserlich sichtbaren Erkrankungen des Auges

nebst Grundriss ihrer Pathologie und Therapie.

3. stark vermehrte Auflage.

Mit 86 farbigen Abbildungen auf 46 Tafeln nach Aquarellen von Maler Johann Fink und 13 schwarzen Abbildungen im Text.

Preis eleg. gebunden **Mk. 10.—**

Band II.

Atlas und Grundriss der Ophthalmoskopie und ophthalmoskop. Diagnostik.

5. verbesserte Auflage.

Mit 151 farbigen und 7 schwarzen Abbildungen.

Preis eleg. gebunden **Mk. 12.—**

Band III.

Atlas und Grundriss der Lehre von den

J. F. LEHMANN's Verlag in MÜNCHEN.

Lehmann's medizinische Handatlanten.

Band XXXII.

Atlas und Grundriss der Kinderheilkunde.

Von

Dr. R. Hecker u. Dr. J. Trumpp, Privatdoz. a. d. Universität München.

30 Bogen 8°. Mit 48 farbigen Tafeln und 144 schwarzen Text-Abbildungen.

Preis schön und dauerhaft gebunden Mk. 16.—.

Phimosis. Dehnungsversuch mittels Kornzange.

Die Kinderheilkunde eignet sich wegen der Uebersehbarkeit der Körperformen und der grossen Zahl der auf der Oberfläche des Körpers sich abspielenden Erkrankungen ganz besonders für die bildliche Darstellung. Die beiden Autoren vereinigen in wissenschaftlicher wie in künstlerischer Beziehung in hervorragendem Masse diejenigen Eigenschaften, die sie zu einer gedeihlichen Lösung ihrer Aufgabe befähigen. Wer die Schwierigkeiten kennt, die bei der Herstellung solcher Tafeln zu überwinden sind, wird die grosse Mehrzahl derselben als ganz vorzügliche gelungen bezeichnen. Dem Atlas ist ein Text beigegeben, dem die Abbildungen gleichsam als Illustration dienen. Er zeichnet sich durch eine klare, knappe und doch angenehm zu lesende Diktion, sowie durch übersichtliche Anordnung und Behandlung des Stoffes aus. Man kann jedenfalls mit Genugtuung konstatieren, dass mit dem Erscheinen dieses Atlasses ein dem Studierenden, wie dem praktischen Arzte und dem Kliniker gleich willkommenes Werk geschaffen wurde, das einen bedeutungsvollen Zuwachs der deutschen pädiatrischen Literatur darstellt.

Escherich-Wien, Münchener med. Wochenschrift No. 48, vom 29. Nov. 1904.

J. F. LEHMANN's Verlag in MÜNCHEN.

Lehmann's mediz. Handatlanten.

BAND VIII.

Atlas und Grundriss

der

traumatischen Frakturen und Luxationen

von

Prof. Dr. H. Helferich in Kiel.

Mit 76 Tafeln und über 238 Figuren im Text von Maler B. Keilitz.

Siebente verbesserte und vermehrte Auflage.

Preis schön und dauerhaft gebunden Mk. 12.—.

Schadelbasisbruch mit rechtsseitiger Facialislähmung

Absprengung des Epicondylus medialis bei einem 13jährigen Knaben.

Aerztliche Rundschau, München, Nr 38, 1906. Die farbigen Tafeln und die Figuren des vorliegenden schnell beliebt gewordenen Atlasses sind geradezu mustergültig ausgeführt. Der knapp erläuternde Text zeichnet sich durch klare und übersichtliche Behandlung des Stoffes aus. Ich kenne kein Buch, welches dem Arzt gestattet, sich so schnell auf dem so wichtigen Gebiete der Frakturen und Luxationen zu orientieren, wie der vorliegende Grundriss. Für den Studierenden der Medizin wird das Buch unentbehrlich sein. *Dr Burwinkel — Bad Nauheim.*

Schmidt's Jahrbücher der ges. Medizin 1906. Es ist wohl unnötig, der eben erschienenen 7. Auflage des Helferich'schen Atlas noch besondere anerkennende Worte mit auf den Weg zu geben. Sie bietet 43 neue Textbilder, die aus dem grossen Materiale der Kieler Klinik gewonnen sind. Wir bedauern nur eins, dass wir in unserer Studienzeit nicht auch schon ein so lehrreiches, vorzüglich ausgestattetes Frakturenwerk besessen haben, wie den Helferich'schen Atlas.

J. F. LEHMANN's Verlag in MÜNCHEN.

Lehmann's medizinische Handatlanten.

Band IX.

Atlas des gesunden und kranken Nervensystems

nebst **Grundriss der Anatomie, Pathologie und Therapie** desselben

von Professor **Dr. Christfried Jakob,** Erlangen.

Mit einer Vorrede von Prof. **Dr. Ad. v. Strümpell,** Erlangen.

2. vollständig umgearbeitete Auflage.

Mit 105 farbigen und 120 schwarzen Abbildungen, sowie 284 Seiten Text und zahlreichen Textillustrationen. Preis elegant gebunden Mk. 14.—.

Professor Dr Ad von Strümpell schreibt in seiner Vorrede zu dem vorliegenden Bande „Jeder unbefangene Beurteiler wird, wie ich glaube, gleich mir den Eindruck gewinnen, dass die Abbildungen alles leisten, was man von ihnen erwarten darf Sie geben die tatsächlichen Verhältnisse in deutlicher und anschaulicher Weise wieder und berücksichtigen in grosser Vollkommenheit fast alle die zahlreichen und wichtigen Ergebnisse, zu denen das Studium des Nervensystems in den letzten Jahrzehnten geführt hat. Dem Studierenden, sowie dem mit diesem Zweige der medizinischen Wissenschaft noch nicht näher vertrauten praktischen Arzt ist somit die Gelegenheit geboten, sich mit Hilfe des vorliegenden Atlasses verhältnismässig leicht ein klares Bild von dem jetzigen Standpunkte der gesamten Neurologie zu machen."

Band XXIX.

Atlas und Grundriss der

Allgemeinen Diagnostik und Therapie der Nervenkrankheiten.

von **Dr. W. Seiffer,** Professor an der Universität und Oberarzt an der Nervenklinik der Kgl. Charité, Berlin.

Mit 26 farbigen Tafeln nach Originalen von Maler **G. Hammerschmidt** und Maler **M. Landsberg** und 264 Textabbildungen.

Preis schön und dauerhaft gebunden Mk. 12.—.

Seiffer hat es unternommen, mit Hilfe des enormen Krankenmaterials der Jolly'schen Nervenklinik in der Charité einen Atlas der Nervenkrankheiten zusammenzustellen, dessen 300 instruktiv ausgewählte Bilder die verschiedenen Affektionen zur anschaulichsten Darstellung bringen und jedem klar machen müssen, wie viel der Wissende mit den blossen Augen sehen kann . . . Er achtet doch auch in anderen Disziplinen mehr Gewicht auf das Sehen, als auf das Perkutieren Färben usw gelegt werden . . . Die Abschnitte über die Störungen des Gesichtsausdrucks, der Körperhaltung und des Ganges, sowie über die der Sprache und der Handschrift seien ganz besonders hervorgehoben. Ein präziser Text, der nicht auf dem Kothurn angeblicher Gelehrsamkeit einherstolziert sondern kurz und treffend die Punkte hervorhebt, auf die es für die Diagnose und Differentialdiagnose ankommt, begleitet die sorgfältig ausgeführten Abbildungen — Wissen ist Macht. So dient auch dieses Buch gewiss zur Kräftigung der Position der Aerzte, denn ich glaube, auf keinem Gebiet ziehen die Kurpfuscher so viel Nutzen aus einem unzureichenden Wissen der Aerzte wie eben auf dem neurologischen und psychischen . . . Das Buch ist würdig des genialen Gründers der Berliner Nervenklinik wie ihres derzeitigen Leiters, das ist das höchste Lob, das ich ihm spenden kann.

Berliner klinische Wochenschrift vom 11 [illegible] Buttersack-Berlin.

J. F. LEHMANN's Verlag in MÜNCHEN.

Lehmann's mediz. Handatlanten.

Band X.

Atlas und Grundriss der Bakteriologie

und

Lehrbuch der speziellen bakteriolog. Diagnostik.

Von Prof. **Dr. K. B. Lehmann** in Würzburg
und Prof. **Dr. med. et phil. R. O. Neumann** in Heidelberg.

Bd. I Atlas mit za. 700 farbigen Abbildungen auf 79 Tafeln,
Bd. II Text mit vielen schwarzen Bildern.

4. vermehrte und verbesserte Auflage.

Preis der 2 Bände eleg. geb. Mk. 18.—.

Münch. mediz. Wochenschrift 1896 Nr. 23. Sämtliche Tafeln sind mit ausserordentlicher Sorgfalt und so naturgetreu ausgeführt, dass sie ein glänzendes Zeugnis von der feinen Beobachtungsgabe sowohl, als auch von der künstlerisch geschulten Hand des Autors ablegen.

Bei der Vorzüglichkeit der Ausführung und der Reichhaltigkeit der abgebildeten Arten ist der Atlas ein wertvolles Hilfsmittel für die Diagnostik, namentlich für das Arbeiten im bakteriologischen Laboratorium, indem es auch dem Anfänger leicht gelingen wird, nach demselben die verschiedenen Arten zu bestimmen. Von besonderem Interesse sind in dem 1. Teil die Kapitel über die Systematik und die Abgrenzung der Arten der Spaltpilze. Die vom Verfasser hier entwickelten Anschauungen über die Variabilität und den Artbegriff der Spaltpilze mögen freilich bei solchen, welche an ein starres, schablonenhaftes System sich weniger auf Grund eigener objektiver Forschung, als vielmehr durch eine auf der Zeitströmung und unerschütterlichem Autoritätsglauben begründete Voreingenommenheit gewöhnt haben, schweres Bedenken erregen. Allein die Lehmann'schen Anschauungen entsprechen vollkommen der Wirklichkeit und es werden dieselben gewiss die Anerkennung aller vorurteilslosen Forscher finden. — — Prof. Dr. Hauser.

Die *Berliner klinische Wochenschrift*, Nr. 38 vom 23. IX. 1907, schreibt über den Atlasband: Die Abbildungen bieten nicht nur treffliche Paradigmata für eine ausserordentlich grosse Bakterienzahl, sondern berücksichtigen auch in reicher Fülle die vielfachen Abweichungen von der Norm, welche die Bakterienformen nach ihrem Ursprung und im Involutionszustande darbieten können; wichtige Arten werden in den verschiedenen Kulturen bildlich dargestellt. Die Ausführung der Bilder, Druck und Papier sind vortrefflich.

Die *Zeitschrift für angewandte Mikroskopie*, 8. Heft, 1907, urteilt über den Textband: Alle Neuerungen auf diesem rastlos und von so vielen Seiten bearbeiteten Gebiet sind bis in den Anfang dieses Jahres hinein berücksichtigt worden. So wurde die noch viel umstrittene Immunitätslehre einer neuen Bearbeitung unterzogen, zahlreiche Abschnitte, wie die von den Streptokokken, Typhus, Tuberkulose, Anaërobe-Bazillen, wurden wesentlich verändert, andere, wie der von den Protozoen handelnde Teil, erheblich erweitert. — Für jeden, der sich mit dem Studium der Bakteriologie befasst, wird es ein unentbehrliches, wertvolles Unterrichtsmittel bilden und zu seinen vielen alten Freunden ohne Zweifel zahlreiche neue finden.

J. F. LEHMANN's Verlag in MÜNCHEN.

Lehmann's medizinische Handatlanten.

Band XI/XII.

Atlas und Grundriss der pathologischen Anatomie.

Von

Obermedizinalrat Professor **Dr. O. v. Bollinger.**

In 135 farbigen Tafeln nach Originalen
von Maler A. Schmitson und 68 Textabbildungen.

2. stark vermehrte Auflage.

Preis jedes Bandes elegant gebunden **Mk. 12.—**

Zentralblatt für innere Medizin Nr. 1 vom 5. Januar 1901:

... Die zweite Auflage ist wesentlich vermehrt und verbessert. 12 farbige Tafeln und 14 Textillustrationen sind neu hinzugekommen, und mehrere Tafeln der ersten Auflage sind durch bessere ersetzt. Auch an den Text hat B seine feilende Hand angelegt, so dass das Werk in tadelloser Verfassung an die Oeffentlichkeit tritt. Die warme Aufnahme, welche die 1. Auflage erfuhr und welche schon nach so kurzer Zeit eine neue erforderlich machte, ist begründet in der geschickten Art, wie durch das Werk von B. einem tiefgefühlten Bedürfnisse abgeholfen wurde.

Unverricht (Magdeburg).

Marantische Parietalthromben im rechten und linken Ventrikel.

J. F. LEHMANN's Verlag in MÜNCHEN.

Band XVI.

Atlas und Grundriss

der

chirurgischen Operationslehre

von

Dr. Otto Zuckerkandl,

Professor an der Universität Wien.

Dritte, vermehrte und verbesserte Auflage.

Mit 46 farbigen Tafeln nach Originalaquarellen von Maler Bruno Keilitz und Maler G. Hammerschmidt

und 309 schwarzen Abbildungen im Texte.

Preis geb. Mk. 12.—

Vereinsblatt der Pfalzer Aerzte, Nr. 9, 1905: Die 3. Auflage dieses der bekannten Lehmann'schen Handatlantensammlung angehörigen Werkes umfasst jetzt 498 Textseiten. Die farbigen Tafeln haben eine Vermehrung um 8, die schwarzen Illustrationen eine solche um 31 erfahren. Neben kleineren textlichen Verbesserungen und Erweiterungen der in früheren Auflagen schon beschriebenen Operationsmethoden hat die Chirurgie des Schädels, des Darmes und der Harnwege wesentliche Erweiterungen aufzuweisen, indem auch die komplizierteren und schwierigeren Eingriffe Aufnahme gefunden haben. Der praktische Arzt wird es dankbar begrüssen, dass auch eine Reihe von Operationen der sog. kleinen Chirurgie, Eröffnung der Highmorshöhle von der Mund- und der Nasenhöhle aus, Tonsillotomie, die Punktionen der verschiedenen Körperhöhlen etc. sehr anschaulich in Wort und Bild Platz gefunden haben. Als Nachschlagebuch zur raschen Orientierung und Rekapitulierung der Topographie und Schnittführung vor der Vornahme einer Operation sollte das Werk in der Bibliothek keines Arztes fehlen.

Dr. Torn.

J. F. LEHMANN's Verlag in MÜNCHEN.

Lehmann's medizinische Handatlanten.

Band XVII.

Atlas und Grundriss der

gerichtlichen Medizin

unter Benutzung von

E. v. Hofmann's Atlas der gerichtlichen Medizin

herausgegeben von

Professor **Dr. G. Puppe, Königsberg** i. Pr.

Mit 70 farbigen Tafeln nach Originalen von Maler A. Schmitson und zirka 190 schwarzen Abbildungen.

Preis gebunden zirka Mk 20. –.

Band XIX.

Atlas und Grundriss der Unfallheilkunde

sowie der

Nachkrankheiten der Unfallverletzungen.

Von **Dr. Ed. Golebiewski** in **Berlin.**

Mit 40 farbigen Tafeln, nach Originalen von Maler J. Fink und 141 schwarzen Abbildungen.

Preis elegant gebunden Mk. 15. –

Berliner klinische Wochenschrift, 1900, Nr. 33. Die rühmlichst bekannte Lehmann'sche Atlantensammlung ist durch dieses ausgezeichnete Werk wieder um ein wertvolles Glied vermehrt. Der Text des Buches, das auf einer 14jährigen Erfahrung aus 324 eigenen Beobachtungen des Verfassers basiert, ist in der Weise angeordnet, dass nach einer, die bei der Unfallheilkunde vorkommenden Begriffe erläuternden Einleitung, die Verletzungen zunächst in einem allgemeinen, darauf in einem speziellen Teile abgehandelt werden. 40 farbige, von Künstlerhand hergestellte Abbildungen mannigfachster Verletzungen und ihrer Folgezustände, sowie 141 sonstige bildliche Darstellungen, meist Röntgen-Aufnahmen aus Verfassers Institut, illustrieren in anschaulichster Weise das im Text Gesagte. — Der Atlas wird für jeden Arzt, der sich mit Unfallkunde zu beschäftigen hat, ein sehr erwünschter und unentbehrlicher Ratgeber sein; auch nichtärztliche Personen, die in der Unfallversicherung tätig sind, werden wertvolle Fingerzeige daraus entnehmen kön-

J. F. LEHMANN's Verlag in MÜNCHEN.

Lehmann's mediz. Handatlanten.

Band XX/XXI.

Atlas und Grundriss

der

pathologischen Histologie.

Spezieller Teil.

120 farbige Tafeln nach Originalen des Universitätszeichners **C. Krapf** und reicher Text.

Von Professor **Dr. Hermann Dürck** in München.

2 Bände Preis geb. je **Mk. 11.—**

Band XXII.

Atlas und Grundriss

der

Allgemeinen pathologischen Histologie

J. F. LEHMANN's Verlag in MÜNCHEN.

Lehmann's medizinische Handatlanten.

Band XXIII.

Atlas und Grundriss

der

orthopädischen Chirurgie

von Privatdozent Dr. **A. Lüning, Zürich**
und Privatdozent Dr. **W. Schulthess, Zürich.**

Mit 16 farbigen Tafeln und 366 Textabbildungen.

Preis schön und dauerhaft gebunden Mk. 16.—.

Band XXIV.

Atlas und Grundriss

der

Ohrenheilkunde.

Unter Mitwirkung von

Hofrat Professor Dr. **A. Politzer** in **Wien**

herausgegeben von

Privatdozent Dr. **Gustav Brühl,** Ohrenarzt in **Berlin.**

Zweite, umgearbeitete und erweiterte Auflage.

Mit 265 farbigen Abbildungen auf 47 Tafeln und 163 Textabbildungen nach Originalen der Maler G. Hammerschmidt, M. Landsberg und A. Schmitson.

Preis elegant gebunden Mk. 12.—

Eisblase für das Ohr.

Die *Deutsche Medizinal-Zeitung, Berlin* schreibt in Nr. 16 vom 22. 2. 1906: Es ist ganz begreiflich, dass die erste Auflage dieses vortrefflichen Werkes schon in französischer, englischer und russischer Uebersetzung erschienen ist. Ist es doch geradezu wunderbar, wie es Lüning gelungen, in klarer, übersichtlicher Anordnung, illustriert durch gezeichnete Abbildungen und erläuternden Text eine umfassende, aber sehr prägnante Beschreibung der für den Arzt, wie Studierenden für einen geringen Preis geboten wird. Es ist ein vortreffliches Repetitorium für jeden, der sich der Orthopädie widmen will, kann, seinem Studiengange zur Belehrung, aber auch dem praktischen Arzte zur Belehrung und als Nachschlagewerk in gleich hohem Masse empfohlen werden.

J. F. LEHMANN's Verlag in MÜNCHEN.

Lehmann's medizinische Handatlanten.

Band XXVI.

Atlas und Grundriss

der

Histologie und mikroskopischen Anatomie des Menschen

von

Professor **Dr. J. Sobotta** in Würzburg.

17 Bogen Text. 80 farbige Tafeln und 68 Textabbildungen nach Originalen von Maler **W. Freytag.**

Schön und dauerhaft gebunden Mk. 20.—

Die lithographischen Tafeln dieses Kompendiums sind mit Hilfe von mehr als 30 verschiedenen Farben ausgeführt. Die Figuren stammen grösstenteils von zwei Hingerichteten; die Präparate wurden zunächst photographiert und in die Umrisse hineingezeichnet. So wurden Abbildungen von grosser Naturtreue und bei genau bekannter Vergrösserung erzielt. Der Gang der Darstellung schliesst sich dem in mikroskopischen Kursen gebräuchlichen an, und wenn der Text auch im allgemeinen fortlaufend den Figuren folgt, so ist er doch in sich geschlossen und von den letzteren unabhängig. Für den heute Studierenden wird durch die farbigen Abbildungen eine Reminiszenz an das unter dem Mikroskop Gesehene hervorgerufen. Alle diese Umstände zusammen mit dem billigen Preise (20 Mk.) machen das Werk zu einem sehr geeigneten Repetitorium. Aber auch der praktische Arzt wird teilweise vielleicht mit Verwunderung wahrnehmen, wie schön und instruktiv sich die mikroskopische Welt heutzutage dem Mediziner darstellt.

Die Ausstattung ist brillant, wie man es bei Lehmann's übrigen Handatlanten gewohnt ist, und wie diese kann auch Sobotta's Kompendium ohne Zweifel einer weiten Verbreitung sicher sein.

W. Krause (*Berlin*)
in der „Monatsschrift für Anatomie und Physiologie“.

J. F. LEHMANN's Verlag in MÜNCHEN.

Lehmann's medizinische Handatlanten.

Band XXVII.

Atlas und Grundriss

der

PSYCHIATRIE

von

Dr. phil. et med. **Wilhelm Weygandt,**
Professor der Psychiatrie an der Universität Würzburg.

43 Bogen Text. 24 farbige Tafeln nach Originalen von Maler **Joh. Fink** und Maler **W. Freytag.** 276 Textabbildungen und eine Anstaltskarte.

Preis schön und dauerhaft gebunden Mk. 16.—.



Mikrocephalie.

Aus Urteilen:

Da das Werk nicht nur eine höchst lehrreiche bildliche Darstellung gibt, sondern auch durch eine vortreffliche klinische Abhandlung über das gesamte Gebiet der Psychiatrie ein vollständiges Lehrbuch bildet, kann man ihm eine sehr günstige Aufnahme voraussagen.

Zeitschrift für Medizinalbeamte.

Das Werk verdient unsere volle Anerkennung.

Zeitschrift für Psychologie.

Das Buch kommt einem dringenden Bedürfnis des Praktikers entgegen, für den es geradezu unentbehrlich ist.

Medizin.-chirurg. Zentralblatt.

J. F. LEHMANN's Verlag in MÜNCHEN.

Lehmann's medizinische Handatlanten.

Band XXX.

Lehrbuch und Atlas der Zahnheilkunde

mit Einschluss der Mundkrankheiten

von Dr. med. et phil. **Gustav Preiswerk,** Lektor an der Universität Basel.

Zweite, vermehrte Auflage.

Mit 51 farbigen Tafeln und 165 schwarzen Figuren nach Originalen von den Malern **J. Fink, M. Oser, P. Fiechter** und **F. Kozian.**

Preis schön und dauerhaft gebunden **Mk. 14.—**

Band XXXIII.

Lehrbuch und Atlas der zahnärztlichen Technik

von Dr. med. et phil. **Gustav Preiswerk,** Lektor an der Universität Basel.

Mit 21 vielfarbigen Tafeln u. 362 schwarzen u. farbigen Abbildungen.

Preis schön und dauerhaft gebunden **Mk. 14.—**

Prager medizin. Wochenschrift Nr. 28, 1906: Das uneingeschränkte Lob, das vor drei Jahren an dieser Stelle dem Lehrbuch und dem Atlas der Zahnheilkunde des gleichen Autors aus demselben Verlage gespendet wurde, gebührt in gleichem Masse dem vorliegenden Bande über zahnärztliche Technik. Soweit es überhaupt möglich ist, eine so eminent praktische Disziplin in Büchern zu lehren, ist dies P. voll und ganz gelungen. Da das Buch keine technischen Kenntnisse voraussetzt, ist es besonders Aerzten, die sich der Zahnheilkunde widmen wollen, oder jenen praktischen Aerzten, die sich für unser Spezialfach interessieren, wärmstens zu empfehlen. Aber auch der eigentliche Zahnarzt, der sein Fach schon beherrscht, wird daraus sehr viel noch lernen können, weil der Autor eigene und fremde Erfahrungen eingehend erörtert . . .

J. F. LEHMANN's Verlag in MÜNCHEN.

Lehmann's medizinische Handatlanten.

Band XXV.

Atlas und Grundriss der

Unterleibsbrüche

von Professor **Dr. Georg Sultan**
in Berlin.

Mit 36 farbigen Tafeln und 83 schwarzen Textabbildungen

Preis elegant gebunden Mk. 10. –

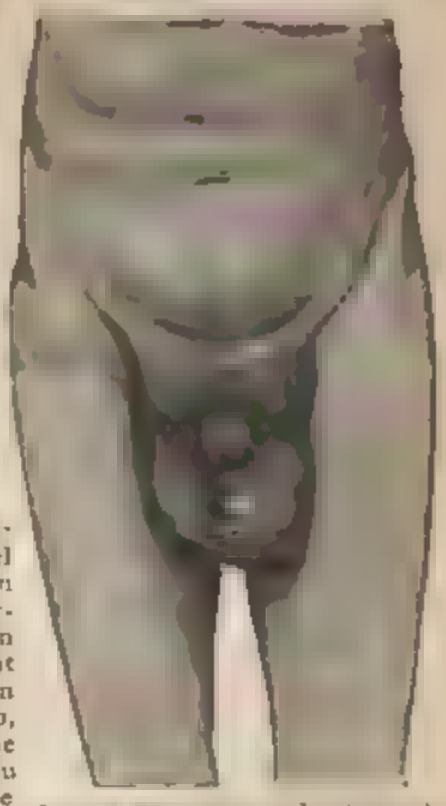

Doppelseitiger linkerer Leistenbruch

Wiener medizinische Presse No. 49, 1902: Dieser Band ist einem der wichtigsten Kapitel der praktischen Chirurgie, der Lehre von den Unterleibsbrüchen, gewidmet. Sowohl die farbigen Tafeln, als auch die schwarzen Figuren sind von einer Naturtreue und einer Genauigkeit in der Ausführung, die nichts zu wünschen übrig lässt. Der erläuternde Text ist knapp, genügt aber vollauf, um den Leser über die wichtigsten Kapitel der Herniologie genau zu informieren. Das Buch, dessen Ausführung eine vorzügliche ist, kann bestens empfohlen werden.

Band XXXIV.

Grundriss und Atlas
der
Allgemeinen Chirurgie
von
Professor **Dr. Georg Marwedel.**

26 Bogen Text. Mit 28 farbigen Tafeln und 171 schwarzen Textabbildungen nach Originalen von Maler Arthur Schmitson.

Preis gebunden Mk. 12.—.

Der Atlas enthält ausgezeichnet ausgeführte Abbildungen und Tafeln von der geschickten Hand des Malers Schmitson gezeichnet. Das Material hierzu entstammt zum überwiegend grössten Teile der Heidelberger chirurgischen Klinik, zum kleineren Teile dem jetzigen Wirkungskreise M.'s in Aachen.

Die Hauptabschnitte des Buches, das in geschickter Weise die Mitte hält zwischen den ausführlichen Lehrbüchern und den knappen Kompendien der allgemeinen Chirurgie, sind: Antisepsis und Asepsis, allgemeine und örtliche Betäubung, Verletzungen, chirurgische Infektionskrankheiten, Geschwülste, chirurgische Erkrankungen der Gefässe, die Lehre vom Brande.

In der äusseren Ausstattung reiht sich auch der vorliegende Band seinen Vorgängern würdig an. *Schmidt's Jahrbücher der Medizin, Jan. 1906*

J. F. LEHMANN's Verlag in MÜNCHEN.

Lehmann's medizinische Handatlanten.

Band XXXVI.

Grundriss und Atlas

der

Speziellen Chirurgie

von

Professor **Dr. Georg Sultan** in **Berlin.**

Band I.

Mit 40 vielfarbigen Tafeln, 35 zwei- und dreifarbigen schematischen Figuren und 191 schwarzen Textabbildungen nach Originalen von Maler Arthur Schmitson.

Text: 29 Bogen 8°.

Preis dauerhaft gebunden Mk. 16.—.

Band II erscheint im Herbst 1908.

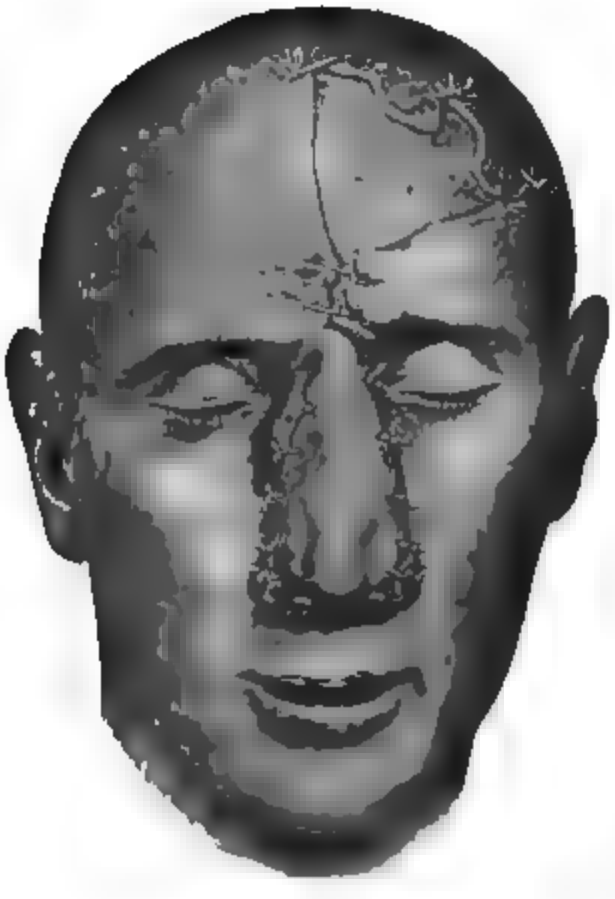

Geh.-Rat Prof. Dr. Helferich schreibt in der Münchner mediz. Wochenschrift Nr. 47, 1907:

Die farbigen Tafeln und Textabbildungen stammen grossenteils aus dem Material der Göttinger chirurgischen Klinik von Geh.-Rat Braun, z. T. aus der eigenen Beobachtung des Verfassers, welcher als Chirurg des Krankenhauses Berlin-Rixdorf über ein grosses Material verfügt. Die Ausstattung ist glänzend, die Tafeln sind von vollkommener Schönheit. Ich finde die Darstellung der Hirnkompression durch einen meningealen Bluterguss auf Tafel 1, des Carcinoma mammae mit ausgebreiteten Hautmetastasen auf Tafel 37, der Stauungsblutung an Kopf und Hals nach Rumpfkompression auf Tafel 33 unübertrefflich schön. Höchst originell sind die Tafeln 14 und 15, welche die Durchleuchtung der Stirnhöhle und der beiden Highmorshöhlen im Dunkelzimmer darstellen. Im ganzen enthält der Band 40 Tafeln, so dass eine Fülle typischer Befunde zur bildlichen Darstellung gebracht ist.

J. F. LEHMANN's Verlag in MÜNCHEN.

Lehmann's medizinische Handatlanten.

BAND XXXV.

Atlas und Grundriss

der

EMBRYOLOGIE

der Wirbeltiere und des Menschen.

Von

Professor **Dr. A. Gurwitsch,** St. Petersburg.

22 Bogen Text, mit 143 vielfarbigen Abbildungen auf 59 Tafeln und 186 schwarzen Abbildungen im Text.

Schön und dauerhaft gebunden **Mk. 12.** .

Deutsche medizin. Presse Nr. 11, 1907: In klarer, zusammenfassender Form zeichnet Verfasser auf der Basis der vergleichenden Anatomie dasjenige, was wir von der Entwickelungsgeschichte der Säugetiere und des Menschen wissen. Auf Theorien, auf Streitfragen in der Embryologie geht der Verfasser darum nur mit wenigen Worten ein, wobei er allerdings eigene auf Untersuchungen gestützte Ansichten eingehend hervorhebt. Ausserordentlich instruktiv sind die überaus zahlreichen, sehr schönen und klaren Abbildungen. Das Buch eignet sich vornehmlich als Repetitorium für Studenten und für Aerzte, insbesondere aber empfehlenswert ist es für diejenigen Aerzte, die sich mit Embryologie früher nur wenig befasst haben, sie können daraus die Entwicklungsgeschichte schnell und leicht erlernen.

Embryo eines Vogels.

J. F. LEHMANN's Verlag in MÜNCHEN.

Lehmann's medizinische Handatlanten.

Band XIII.

Atlas und Grundriss

der

Verbandlehre.

Mit über 200 Abbildungen auf 148 Tafeln nach Originalaquarellen von Maler Johann Fink

von **Professor Dr. A. Hoffa** in Berlin.

——— **Dritte**, vermehrte und verbesserte Auflage. ———

Preis dauerhaft gebunden **Mk. 8.—.**

Nasenverband.

Deutsche medizin. Wochenschrift, Nr. 32. 1900: . . . **Wir können das Buch nach jeder Richtung hin aufs wärmste empfehlen. Es ist mit seinen künstlerisch ausgeführten Tafeln und mit seinem knapp gefassten, leicht verständlichen Texte ein ausgezeichneter Führer für die Studierenden, ein vortreffliches Nachschlagebuch für den praktischen Arzt.**

Aerztliche Rundschau, München, Nr. 46, 1904: Die Neuauflage des den Studenten und Praktikern bereits unentbehrlich gewordenen Atlasses zeichnet sich wieder durch eine vortrefflich getroffene Auswahl des tatsächlich Brauchbaren unter dem Neuen aus. Die Ausstattung ist hervorragend schön.

Band XV.

Atlas und Grundriss

der

inneren Diagnostik.

Von **Privatdozent Dr. Steyrer** und **Professor Dr. Strauss** in **Berlin.**

Mit zirka 70 farbigen Tafeln. Preis zirka **Mk. 14.—.**

Erscheint im Winter 1908.

J. F. LEHMANN's Verlag in MÜNCHEN.

Lehmann's medizinische Atlanten.

Neue Folge in Quartformat.

Band I.

Atlas und Grundriss der topographischen und angewandten Anatomie

von

Dr. med. **Oskar Schultze**, Professor der Anatomie in Würzburg.

Mit 70 farbigen Tafeln, sowie 23 Textabbildungen nach Originalen von Maler **A. Schmitson** und Maler **K. Hajek.**

Schön und dauerhaft gebunden **Mk. 16.—.**

Ein Prachtwerk. Auf die Details des Werkes, das sowohl im textlichen, als auch bildlichen Teile auf der Höhe des Erreichbaren steht, hier näher einzugehen, muss ich mir versagen, so verlockend es auch wäre, zu zeigen, wie die „trockenste aller Wissenschaften", von der Hand des Meisters kredenzt, sich präsentiert.

Mediz. Chirurg. Zentralblatt, Wien.

Die Tafeln und Figuren bieten vortreffliche Darstellungen, der Text ist klar, knapp und mit Rücksicht auf praktische Aufgaben dargestellt. Der Verfasser ist offenbar nicht bloss ein tüchtiger Anatom, sondern ein auch praktisch medizinisch, speziell chirurgisch trefflich geschulter Fachmann.

Geheimrat Prof. Dr. Helferich-Kiel in der Zeitschrift f. Chirurgie.

Das vorliegende Meisterwerk, welches sowohl im textlichen als auch im bildlichen Teil die Grenzen des Möglichen erreicht, muss aufs wärmste empfohlen werden. *Mediz. Blätter, Wien.*

Es ist geradezu erstaunlich, was heutzutage geboten wird, um unser Studium zu erleichtern. Wenn man den Atlas von Schultze vor sich hat, ist es wirklich ein aufrichtiges Vergnügen, Anatomie zu treiben. Nach jedem grossen Abschnitt folgen sogenannte Schlussfragen, die gewissermassen einen Repetitionskurs bilden und eine Kontrolle für uns sein sollen, ob wir das Vorausgegangene auch wirklich und richtig in uns aufgenommen haben. *Vereinsblatt der pfälzischen Aerzte.*

[redacted]

J. F. LEHMANN's Verlag in MÜNCHEN.

Lehmann's medizinische Atlanten in 4°.

Band II—IV.

Atlas der deskriptiven Anatomie des Menschen

von **Dr. J. Sobotta,**

ao. Professor und Prosektor der Anatomie und der anthropotomischen Anstalt zu Würzburg.

I. Teil (Lehmann's medizinische Atlanten in 4°, Bd. II):
Knochen, Bänder, Gelenke und Muskeln des menschlichen Körpers.

Mit 34 farbigen Tafeln, sowie 257 zum Teil mehrfarbigen Abbildungen nach Originalen von Maler **K. Hajek** und Maler **A. Schmitson.** Gebunden **Mk. 20.—.**

II. Teil (Lehmann's medizinische Atlanten in 4°, Bd. III):
Die Eingeweide des Menschen einschliesslich des Herzens

Mit 14 farbigen Tafeln, sowie 187 zum Teil mehrfarbigen Abbildungen nach Originalen von Maler **K. Hajek.** Preis schön gebunden **Mk. 16.—.**

III. Teil (Lehmann's medizinische Atlanten in 4°, Bd. IV):
Das Nerven- und Gefässsystem und die Sinnes-Organe des Menschen nebst einem Anhang: **Das Lymphgefässsystem des Menschen.**

Mit 264 meist vierfarbigen und zum grossen Teil ganzseitigen Abbildungen und 1 Lith. graph. Tafel nach Originalen von Maler **Karl Hajek.**
Preis schön gebunden **Mk. 22.—**

Grundriss der deskriptiven Anatomie des Menschen.

Ein Handbuch zu jedem Atlas der deskriptiven Anatomie mit besonderer Berücksichtigung und Verweisungen auf Sobottas Atlas der deskriptiven Anatomie.
Von Dr. med. **J. Sobotta.**

I. Teil geheftet Mk. 4.—. II. Teil geheftet Mk. 3.—. III. Teil geheftet Mk. 6.—. Teil I—III zusammen in einen Leinwandband geb. (46 Bogen in 4°) **Mk. 15.—.**

Aus Urteilen:

„*Deutsche medizinische Wochenschrift*", Berlin, Nr. 5 vom 18. Januar 1904: Da gerade in den letzten Jahren verschiedene, teilweise sehr gute Atlanten dieser Art erschienen sind, musste man von vorneherein etwas Hervorragendes von diesem neuen Werk verlangen. Es muss zugestanden werden, dass dieses Verlangen reichlich erfüllt worden ist.

„[illegible]", Nr. 12 von 1904: . . . Es ist nicht zuviel gesagt, wenn wir annehmen, dass eine bessere Wiedergabe der deskriptiven Anatomie, als wie sie Sobotta uns gibt, kaum noch je zu erreichen sein dürfte. In ein paar Jahren wird es so sein, dass man wie früher in seinem Heitzmann, Spalteholz oder Toldt, nun in seinem Sobotta nachschlägt und sich orientiert.

„*Deutsche Zeitschrift für Chirurgie*" . . . Die Abbildungen sind ausserordentlich schön und instruktiv. Die Absicht des Verfassers, den Atlas sowohl dem Bedürfnis des angehenden Mediziners wie dem der Aerzte anzupassen, ihn auch speziell für den Gebrauch im Präpariersaal geeignet zu machen, ist vortrefflich gelungen.

J. F. LEHMANN's Verlag in MÜNCHEN.

Lehmann's medizinische Atlanten in 4°.

Band V.

Atlas typischer Röntgenbilder vom normalen Menschen,

ausgewählt und erklärt nach chirurgisch-praktischen Gesichtspunkten, mit Berücksichtigung der Varietäten und Fehlerquellen, sowie der Aufnahmetechnik.

Von

Privatdozent Dr. med. **Rud. Grashey,**

Assistenzarzt der k. chirurgischen Klinik zu München.

Mit 97 Tafelbildern (Autotypien) in Originalgrösse und 42 Konturzeichnungen (davon 11 als Ueberdruck), ferner 14 schematischen Figuren im Einleitungstext.

Preis gebunden Mk. 16.—.

Wiener medizin Presse, No. 42 von 1905: Ein Normal-Röntgenatlas ist für den Radiographen, wie nicht minder für jeden Arzt, der sich in einem Radiogramme orientieren will, ebenso wichtig, wie ein Atlas der deskriptiven Anatomie. Ist er ausserdem so handlich, übersichtlich und mit so guten, alle Körperteile berücksichtigenden Bildern versehen wie der vorliegende, so kann er der freundlichsten Aufnahme seitens der Interessenten gewiss sein. Wir zweifeln nicht an dem vollem Erfolge des schönen Werkes.

Aerztliche Sachverständigen-Zeitung No. 7 vom 1. April 1906: . . . Der Atlas ist unentbehrlich für jeden, der sich mit der sachverständigen Deutung von Röntgenbildern abgeben will.

Band VI.

Atlas chirurgisch-pathologischer Röntgenbilder

mit 240 autotypischen, 105 photographischen Bildern, 66 Skizzen und erlauterndem Text

von Privatdozent **Dr. Rudolf Grashey,**

Assistenzarzt an der k. chirurg. Klinik zu München.

Preis gebunden Mk. 22.—.

Der vorliegende Atlas verfolgt den Zweck, auf dem Wege bildlicher Anschauung eine Reihe von Kenntnissen in der Ausnützung der Röntgenstrahlen für die chirurgische Diagnostik zu vermitteln. Ein grosser Teil der Röntgenbilder wurde mittels photographischen Verfahrens vervielfältigt und hierdurch eine noch schönere Wiedergabe erreicht als durch die Autotypie.

[redacted]

J. F. LEHMANN's Verlag in MUNCHEN.

Lehmann's medizinische Atlanten in 4°.

Im Sommer 1908 kommt zur Ausgabe Band VII:

Atlas und Grundriss

der

Röntgendiagnostik in der inneren Medizin.

Bearbeitet von

Professor Dr. Beck, New-York — **Professor Dr. Brauer**, Marburg — **Dr. Franz M. Groedel**, Bad-Nauheim — **Dr. Georg Fedor Haenisch**, Hamburg — **Professor Dr. Friedrich Jamin**, Erlangen — **Dr. Alban Koehler**, Wiesbaden — **Professor Dr. Paul Krause**, Jena — **Professor Dr. Gustav Spiess**, Frankfurt a. M. **Privatdozent Dr. med. et phil. Anton Steyrer**, Berlin.

Herausgegeben von

Dr. med. Franz M. Groedel.

Preis gebunden zirka Mk. **24.—**.

Das Werk gibt einen vollständigen Ueberblick über die Leistungen der Röntgenologie in der inneren Medizin. Durch die Mitarbeit einer Reihe hervorragender Autoritäten auf dem Gebiete der Röntgenstrahlen und namhafter Internisten ist hier ein Werk geschaffen, das zugleich dem Fachmann als Nachschlagewerk, dem praktischen Arzte und Anfänger auf diesem Gebiete als treffliches Lehrbuch vorzügliche Dienste leisten wird.

Die Orthoröntgenographie.

Anleitung zum Arbeiten mit parallelen Röntgenstrahlen.

Von **Dr. Franz M. Groedel**, Bad-Nauheim.

Mit 32 Abbildungen. — Preis geheftet Mk. 3.—.

Die Orthodiagraphie.

Ein Lehrbuch für Aerzte

von

Dr. Karl Francke, Spezialarzt für innere Leiden, München.

Mit 75 Abbildungen und 3 Tafeln. — Preis geh. Mk. 4.—, geb. Mk. 5.—.

J. F. LEHMANN's Verlag in MÜNCHEN.

Therapie
der
Haut- und Geschlechtskrankheiten.

Nach Rezepten der Abteilung des Primararztes
Professor **Dr. Mracek** im k. k. Rudolfsspitale in Wien
zusammengestellt von
Dr. Hugo Kafka, Sekundararzt der Abteilung.
76 Seiten 8°. Preis geheftet Mk. **1.20.**

Grundzüge der Hygiene

unter Berücksichtigung der Gesetzgebung des Deutschen Reichs und Oesterreichs.
Bearbeitet von **Dr. W. Prausnitz,**
Professor der Hygiene an der Universität Graz.
Für Studierende an Universitäten u. technischen Hochschulen,
Aerzte, Architekten, Ingenieure und Verwaltungsbeamte.
Achte erweiterte und vermehrte Auflage.
gr. 8o. 592 Seiten Text mit 253 Original-Abbildungen.
Preis geheftet **Mk. 8.—**, geb. **Mk. 9.—.**

Kursus der topographischen Anatomie

von **Dr. N. Rüdinger,**
weil. o. ö. Professor der Anatomie an der Universität München.
Vierte vermehrte und erweiterte Auflage.
Bearbeitet von **Dr. Wilhelm Höfer,**
Assistent an der chirurgischen Klinik, München.
222 Seiten 8° mit 82 zum Teil in Farben ausgeführten Abbildungen.
Preis geheftet Mk. 9.—, gebunden Mk. 10.—.

Die typischen Operationen
und ihre Uebung an der Leiche.

Kompendium der chirurgischen Operationslehre,
mit besonderer Berücksichtigung der topographischen Anatomie,
sowie der Bedürfnisse des praktischen und Feldarztes
von Generalarzt **Dr. E. Rotter.**
Siebente Auflage.
446 Seiten. **Mit 136 Abbildungen. Elegant gebunden Mk. 8.—.**

J. F. LEHMANN's Verlag in MÜNCHEN.

Krankheiten und Ehe.

Darstellung der Beziehungen zwischen Gesundheits-Störungen und Ehegemeinschaft.

In Verbindung mit hervorragenden Fachmännern bearbeitet und herausgegeben von Geh. Medizinalrat Prof. Dr. **H. Senator** und Dr. med. **S. Kaminer.**

Preis geheftet **Mk. 18.—**, schön in Halbleder gebunden **Mk. 20.—**.

I. Allgemeiner Teil.

1. **Einleitung**	von Geh. M.-R. Prof. Dr. *H. Senator* (Berl.)
2. **Hygienische Bedeutung der Ehe** .	„ Hofr. Prof. Dr. *M. Gruber* (München).
3. **Angeborene und ererbte Krankheiten und Krankheitsanlagen** . .	„ Geh. Med.-R. Prof. Dr. *J. Orth* (Berl.)
4. **Blutsverwandtschaft in der Ehe und deren Folgen für die Nachkommenschaft**	„ Geh. M.-R. Prof. Dr. *F. Kraus* (Berl.)
5. **Klima, Rasse und Nationalität in ihrer Bedeutung für die Ehe** . .	„ Dr. med. *W. Havelburg* (Berlin).
6. **Sexuelle Hygiene in der Ehe** . .	„ Geh. M.-Rat Prof. Dr. *P. Fürbringer* (Berlin).
7. **Menstruation, Schwangerschaft, Wochenbett und Laktation** . . .	„ Prof. Dr. med. et phil. *R. Kossmann* (Berlin).

II. Spezieller Teil.

8. **Konstitutions- (Stoffwechsel-) Krankheiten und Ehe**	von Geh. M.-R. Prof. Dr. *H. Senator* (Berl.)
9. **Blutkrankheiten und Ehe** . . .	„ Prof. Dr. med. *H. Rosin* (Berlin).
10. **Krankheiten des Gefässapparates und Ehe**	„ Geh. Med.-Rat Prof. Dr. *E. v. Leyden* und Dr. med. *W. Wolff* (Berlin).
11. **Krankheiten der Atmungsorgane und Ehe**	„ Dr. med. *S. Kaminer* (Berlin).
12. **Krankheiten der Verdauungsorgane und Ehe**	„ Geh. Med.-Rat Prof. Dr. *C. A. Ewald* (Berlin).
13. **Nierenkrankheiten und Ehe** . . .	„ Privatdozent Dr. med. *P. F. Richter* (Berlin).
14. **Krankheiten des Bewegungsapparates und Ehe**	„ Geh. Med.-Rat Prof. Dr. *A. Hoffa* (Berlin).
15. **Beziehung der Ehe zu Augenkrankheiten mit besonderer Rücksicht auf die Vererbung**	„ Privatdoz. Dr. med. *G. Abelsdorff* (Berlin).
16. **Hautkrankheiten und Ehe**	„ Dr. med. *R. Ledermann* (Berlin).
17. **Syphilis und Ehe**	„ Dr. med. *R. Ledermann* (Berlin).
18. **Trippererkrankungen und Ehe** . .	„ Geh. Med.-Rat Prof. Dr. *A. Neisser* (Breslau).
19. **Erkrankungen der tieferen Harnwege, physische Impotenz und Ehe**	„ Prof. Dr. med. et phil. *C. Posner* (Berl.)
20. **Frauenkrankheiten, Empfängnisunfähigkeit und Ehe**	„ Privatdozent Dr. med. *L. Blumreich* (Berlin).
21. **Nervenkrankheiten und Ehe** . . .	„ Geh. Med.-R. Prof. Dr. *A. Eulenburg* (Berlin).
22. **Geisteskrankheiten und Ehe** . . .	„ Prof. Dr. med. *E. Mendel* (Berlin).
23. **Perverse Sexualempfindung, psychische Impotenz und Ehe** . .	„ Dr. med. *A. Moll* (Berlin).
24. **Alkoholismus, Morphinismus und Ehe**	„ Med.-Rat Dr. *A. Leppmann* und Dr. med. *F. Leppmann* (Berlin).
25. **Gewerbliche Schädlichkeiten und Ehe**	„ Med.-Rat Dr. *A. Leppmann* und Dr. med. *F. Leppmann* (Berlin).
26. **Aerztliches Berufsgeheimnis u. Ehe**	„ Dr. med. *S. Placzek* (Berlin).
27. **Sozialpolitische Bedeutung der sanitären Verhältnisse in der Ehe**	„ Privatdozent Dr. phil. *R. Eberstadt* (Berlin).

LANE MEDICAL LIBRARY

This book should be returned on or before the date last stamped below.

N33 Mracek, Franz

N33
M93 Mracek, Frankz
1908 Atlas der Syphilis und venerischen

NAME Krankheiten DATE DUE

mit einem Grundriss der Pathologie und Therapie.

Preis geheftet Mk. 18.—, schön in Halb



I. Allgemeiner

1. Einleitung . . . . . von Ge
2. Hygienische Bedeutung der Ehe . „ Ho
3. Angeborene und ererbte Krankheiten und Krankheitsanlagen . . „ Gel
4. Blutsverwandtschaft in der Ehe und deren Folgen für die Nachkommenschaft . . . . . „ Ge
5. Klima, Rasse und Nationalität in ihrer Bedeutung für die Ehe . . „ Dr.
6. Sexuelle Hygiene in der Ehe . . „ Gel
7. Menstruation, Schwangerschaft, Wochenbett und Laktation . . . „ Pre

II. Spezieller

8. Konstitutions- (Stoffwechsel-) Krankheiten und Ehe . . . . . von Gel
9. Blutkrankheiten und Ehe . . . . „ Pre
10. Krankheiten des Gefäßapparates und Ehe . . . . . „ Gel
11. Krankheiten der Atmungsorgane und Ehe . . . . . „ Dr.
12. Krankheiten der Verdauungsorgane und Ehe . . . . . „ Geh
13. Nierenkrankheiten und Ehe . . . „ Pri
14. Krankheiten des Bewegungsapparates und Ehe . . . . . „ Geh
15. Beziehung der Ehe zu Augenkrankheiten mit besonderer Rücksicht auf die Vererbung . . . . . „ Priv
16. Hautkrankheiten und Ehe . . . . „ Dr.
17. Syphilis und Ehe . . . . . „ Dr.
18. Trippererkrankungen und Ehe . . „ Geh
19. Erkrankungen der tieferen Harnwege, physische Impotenz und Ehe „ Prof
20. Frauenkrankheiten, Empfängnisunfähigkeit und Ehe . . . . . „ Priv
21. Nervenkrankheiten und Ehe . . . „ Geh.

LANE MEDICAL LIBRARY

This book should be returned on or before the date last stamped below.

N33 Mracek,

N33
M93 Mracek, Frankz
1908 Atlas der Syphilis
und venerischen
NAME Krankheiten DATE DUE
mit einem Grundriss
der Pathologie und
Therapie.